Klinikum rechts der Isar
Technische Universität München

DIE DEUTSCHEN UNIVERSITÄTSKLINIKA

MGG 2022

31. MÜNCHNER GEFÄSSGESPRÄCH

Prävention und Management von Komplikationen in der Gefäßchirurgie

Prävention und Management von Komplikationen bei der endovaskulären PAVK Therapie

Wendorff H

www.vascular.mri.tum.de

Klinik und Poliklinik für Vaskuläre und Endovaskuläre Chirurgie, Klinikum rechts der Isar, Technische Universität München

MUNICH AORTIC CENTER
Technische Universität München

Interessenkonflikt

- **Keine Führungsposition**
- **Keine Beratungs- bzw. Gutachtertätigkeit**
- **Kein Besitz von Geschäftsanteilen, Aktien oder Fonds**
- **Keine Verkaufslizenzen**
- **Keine Honorare**
- **Keine Forschungsunterstützung**
- **Keine Sonstige finanzielle Beziehungen**

Komplikationen PAVK

Allergische/Immunologische Reaktion (KM, Heparin)

Infektion

Blutung/Nachblutung

Thrombose/Gefäßverschluss/Dissektion

Dislokation eingebrachtes Material

Laktatazidose

Hyperthyreose

Schlaganfall

Prävention von Komplikationen

1. Richtige Diagnosestellung (akut/chronisch/konservativ)
2. Gute Anamnese
3. Gute Patienteninformation/-vorbereitung
4. Spezialisiertes Gefäßteam
   Gute Assistentenausbildung
5. TIME OUT
6. SOP´s
7. Persönliche Nachkontrolle Operateur
8. Post-OP Sono/ABIs in Klinik

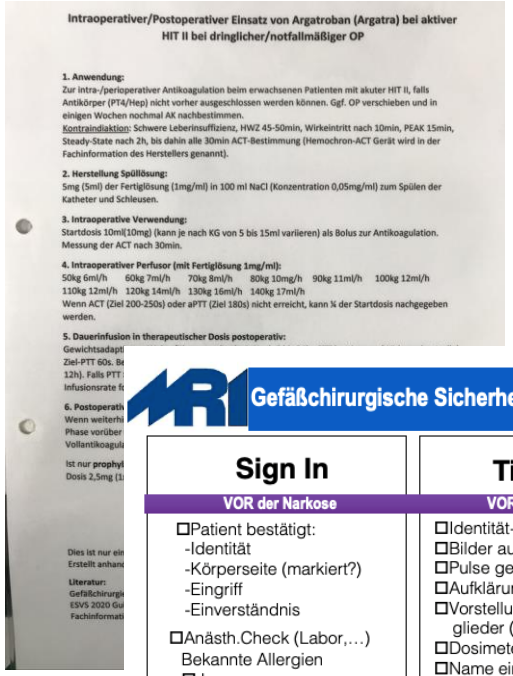

Intraoperativer/Postoperativer Einsatz von Argatroban (Argatra) bei aktiver HIT II bei dringlicher/notfallmäßiger OP

1. Anwendung:
Zur intra-/perioperativer Antikoagulation beim erwachsenen Patienten mit akuter HIT II, falls Antikörper (PT4/Hep) nicht vorher ausgeschlossen werden können. Ggf. OP verschieben und in einigen Wochen nochmal AK nachbestimmen.
Kontraindiaktion: Schwere Leberinsuffizienz, HWZ 45-50min, Wirkeintritt nach 10min, PEAK 15min, Steady-State nach 2h, bis dahin alle 30min ACT-Bestimmung (Hemochron-ACT Gerät wird in der Fachinformation des Herstellers genannt).

2. Herstellung Spüllösung:
5mg (5ml) der Fertiglösung (1mg/ml) in 100 ml NaCl (Konzentration 0,05mg/ml) zum Spülen der Katheter und Schleusen.

3. Intraoperative Verwendung:
Startdosis 10ml(10mg) (kann je nach KG von 5 bis 15ml variieren) als Bolus zur Antikoagulation. Messung der ACT nach 30min.

4. Intraoperativer Perfusor (mit Fertiglösung 1mg/ml):
50kg 6ml/h 60kg 7ml/h 70kg 8ml/h 80kg 10mg/h 90kg 11ml/h 100kg 12ml/h
110kg 12ml/h 120kg 14ml/h 130kg 16ml/h 140kg 17ml/h
Wenn ACT (Ziel 200-250s) oder aPTT (Ziel 180s) nicht erreicht, kann ¼ der Startdosis nachgegeben werden.

5. Dauerinfusion in therapeutischer Dosis postoperativ:

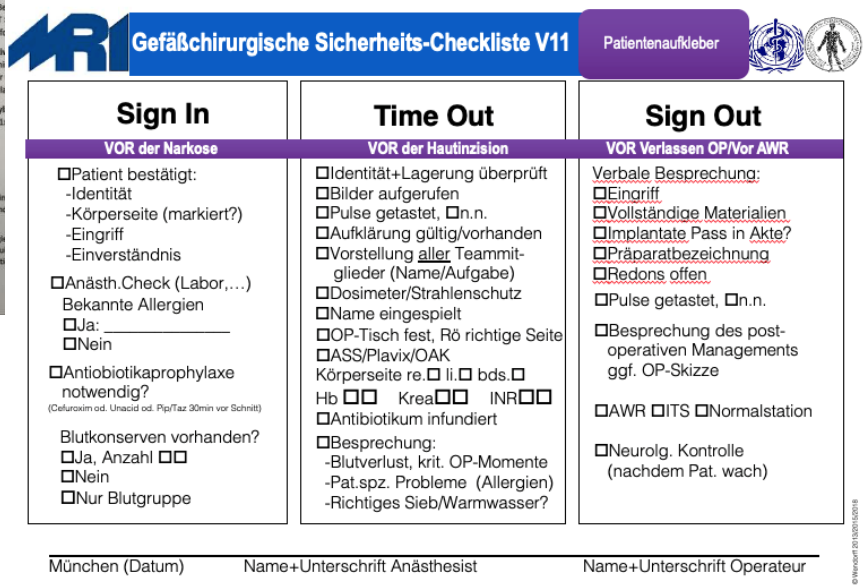

Gefäßchirurgische Sicherheits-Checkliste V11

Patientenaufkleber

Sign In	Time Out	Sign Out
VOR der Narkose	VOR der Hautinzision	VOR Verlassen OP/Vor AWR
☐Patient bestätigt: -Identität -Körperseite (markiert?) -Eingriff -Einverständnis ☐Anästh.Check (Labor,…) Bekannte Allergien ☐Ja: _____ ☐Nein ☐Antiobiotikaprophylaxe notwendig? (Cefuroxim od. Unacid od. Pip/Taz 30min vor Schnitt) Blutkonserven vorhanden? ☐Ja, Anzahl ☐☐ ☐Nein ☐Nur Blutgruppe	☐Identität+Lagerung überprüft ☐Bilder aufgerufen ☐Pulse getastet, ☐n.n. ☐Aufklärung gültig/vorhanden ☐Vorstellung aller Teammit-glieder (Name/Aufgabe) ☐Dosimeter/Strahlenschutz ☐Name eingespielt ☐OP-Tisch fest, Rö richtige Seite ☐ASS/Plavix/OAK Körperseite re.☐ li.☐ bds.☐ Hb ☐☐ Krea☐☐ INR☐☐ ☐Antibiotikum infundiert ☐Besprechung: -Blutverlust, krit. OP-Momente -Pat.spz. Probleme (Allergien) -Richtiges Sieb/Warmwasser?	Verbale Besprechung: ☐Eingriff ☐Vollständige Materialien ☐Implantate Pass in Akte? ☐Präparatbezeichnung ☐Redons offen ☐Pulse getastet, ☐n.n. ☐Besprechung des post-operativen Managements ggf. OP-Skizze ☐AWR ☐ITS ☐Normalstation ☐Neurolg. Kontrolle (nachdem Pat. wach)

München (Datum) Name+Unterschrift Anästhesist Name+Unterschrift Operateur

Intraoperative Komplikationsprävention

Annals of Vascular Surgery
CLINICAL RESEARCH | VOLUME 51, P1-7, AUGUST 01, 2018

Routine Use of Ultrasound Guidance in Femoral Arterial Access for Peripheral Vascular Intervention Decreases Groin Hematoma Rates in High-Volume Surgeons

Elica Inagaki • Alik Farber • Jeffrey J. Siracuse • ... Gheorghe Doros • Jeffrey Kalish
for the Vascular Quality Initiative • Show all authors

Published: April 13, 2018 • DOI: https://doi.org/10.1016/j.avsg.2018.02.008 • Check for updates

1. Sonographie der Zugangsgefäße on table
2. Sonographisch gesteuerte Punktion (antegrad/retrograd)

Intraoperative Komplikationsprävention

3. Verwendung von möglichst kleinen Schleusen (unser Standard 5F)

4. Stets Versuch der intravasalen Drahtlage

5. Immer Intraluminallage-Kontrolle nach Verschlusspassage

6. Nie Angiographie ohne Backflow

Komplikationsmanagement

Hohe Punktion unter Leistenband:

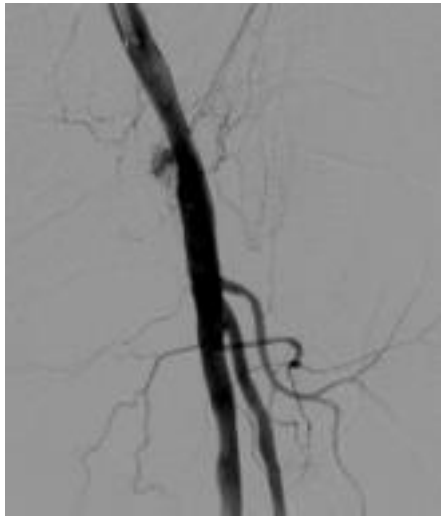

CT: Blutung retroperitoneal

Gecoverter Stent AIE

1. Embolieprotektion Spider FX

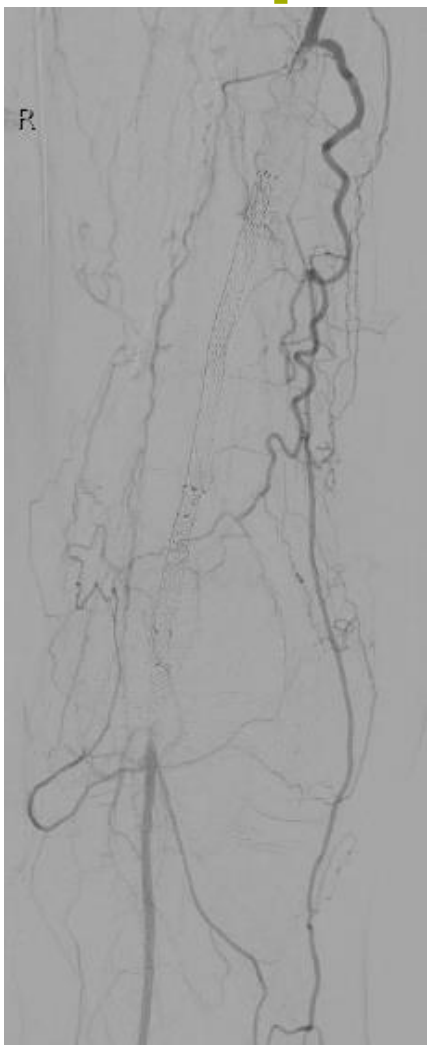

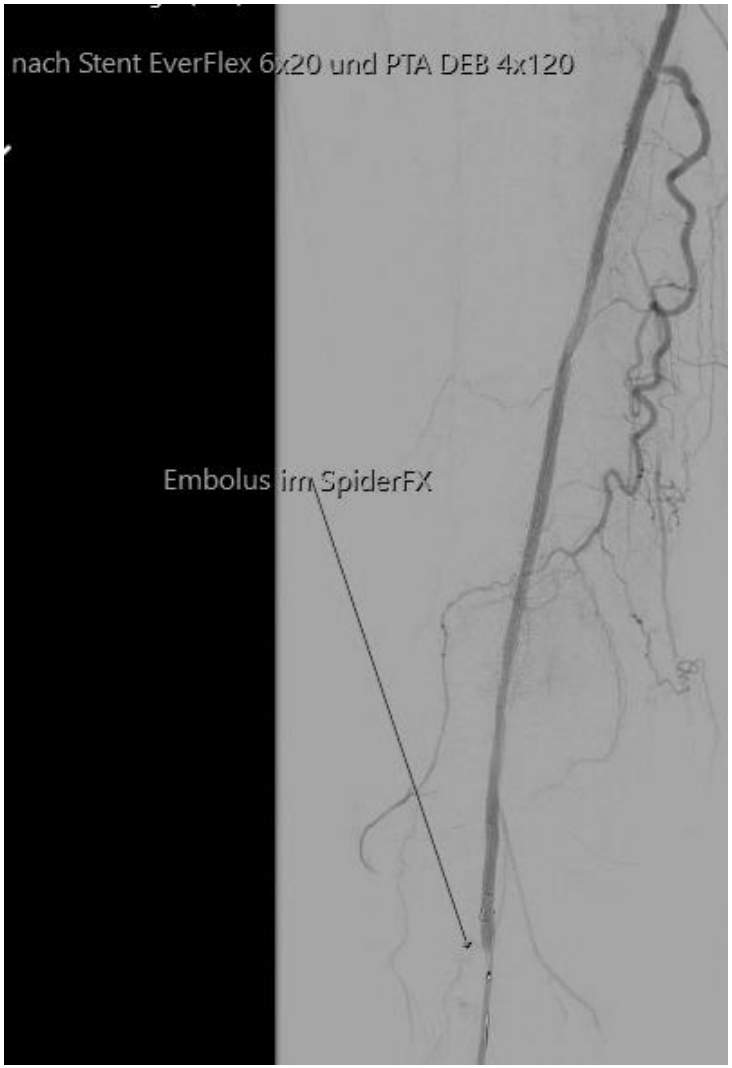

2. Stent ausgerotarext

3. Rotarex-Komplikation

Rotarex Komplikation – AIE Ruptur

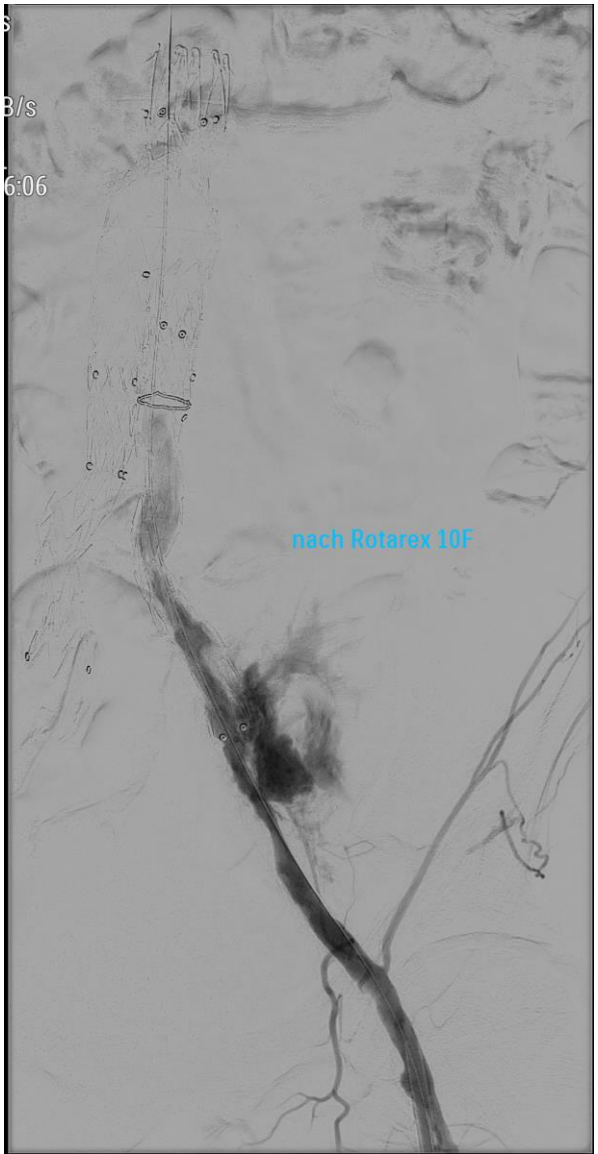

Am Ende des Rotarex Manövers akuter RR-Verlust 50mmHg

Rotarex Komplikation – AIE Ruptur

Retrograde Angio
mit geblockter AIE

Rotarex Komplikation – AIE Ruptur

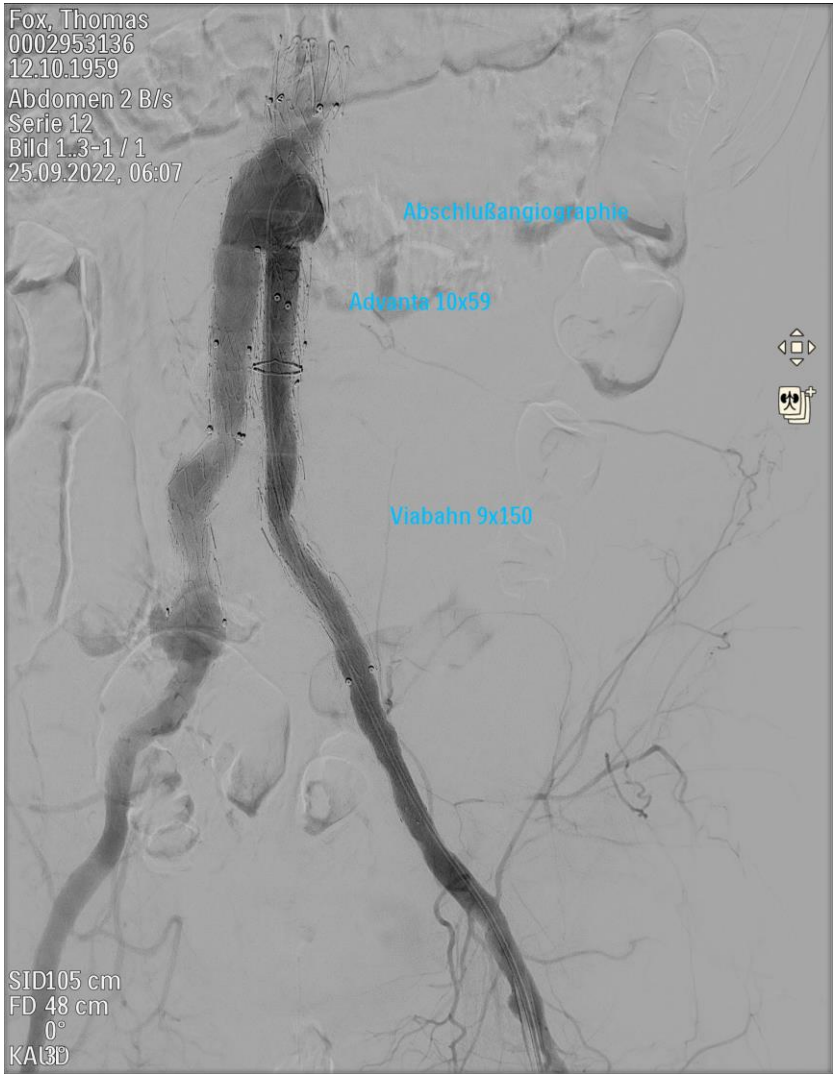

Nach Einbringen Gore Viabahn 9x150

und proximal Advanta 10x59

und PTA mittlerer Stentbereich

Dauer von Ruptur bis Ballon ca 50sec

Abschlußergebnis nach ca 5min

4. Stentdislokation

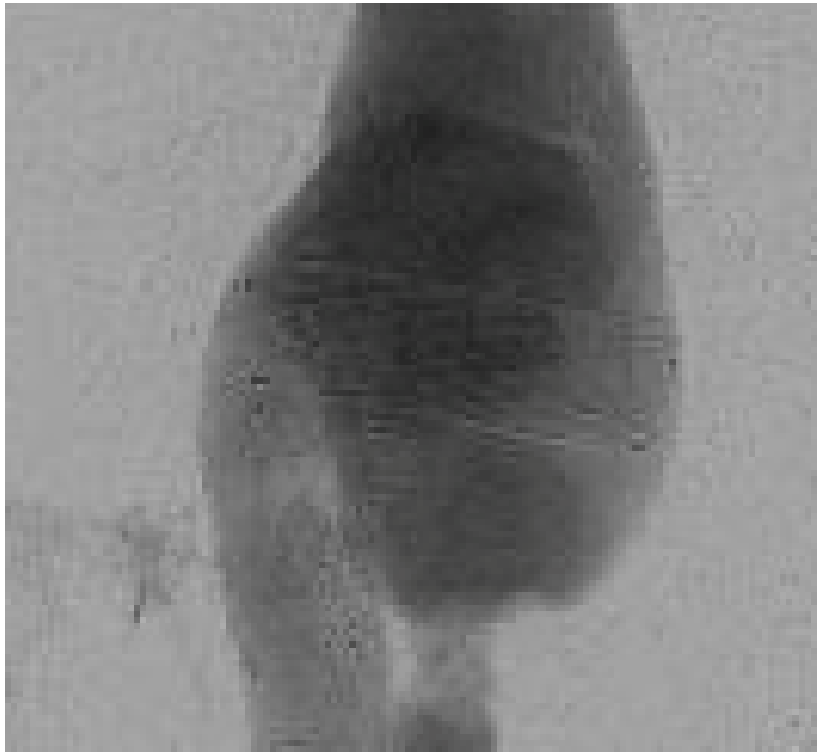

Stentdislokation - Auffädeln

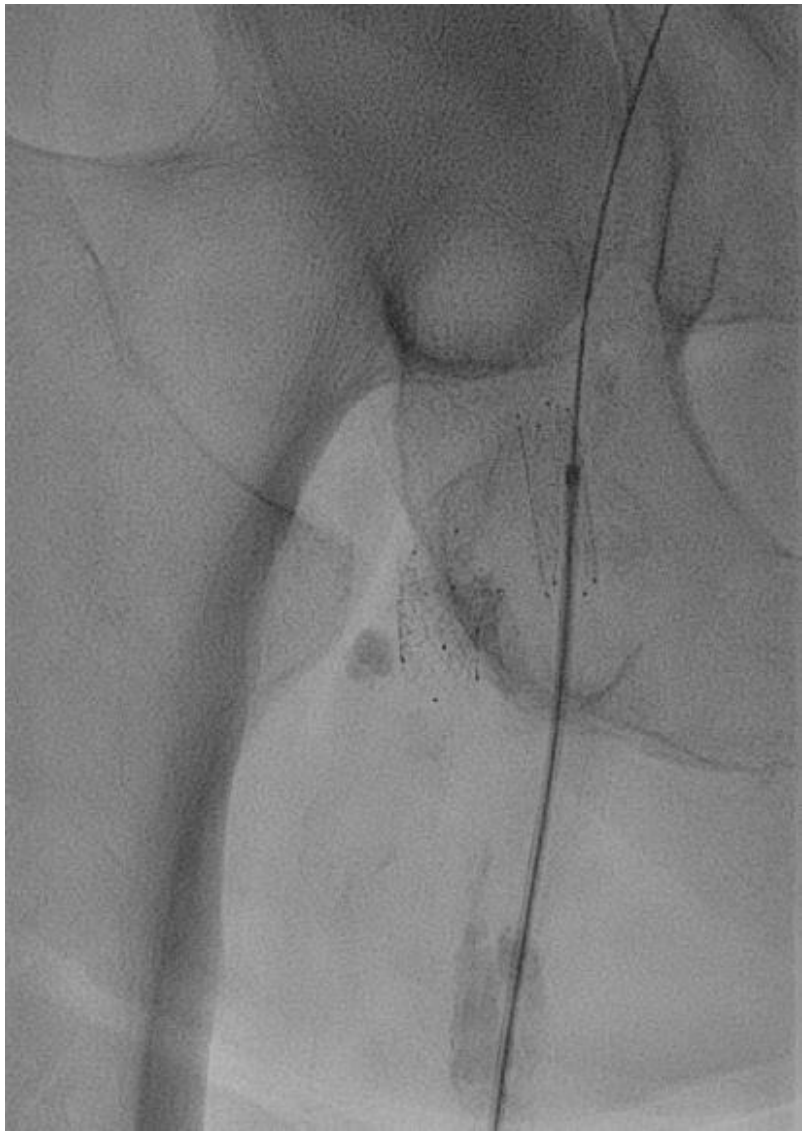

Stentdislokation

Stentdislokation - Stententfernung

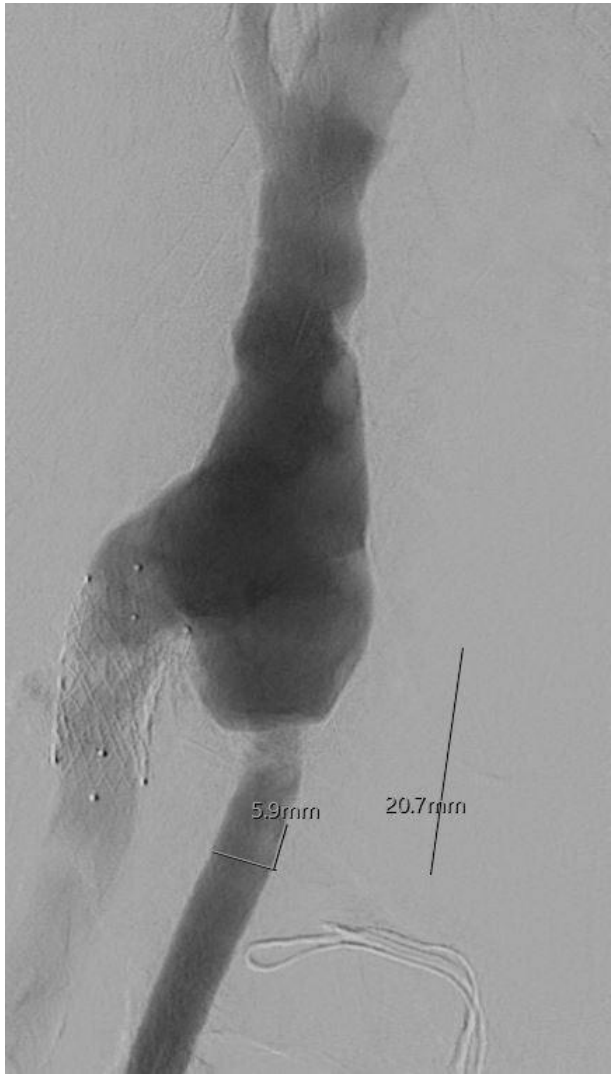

Take Home Messages

- Vorbereitung und gute Organisationsstrukturen sind die Grundlage für ein funktionierendes Komplikationsmanagement
- Ultraschallgesteuerte Punktion und individualisierte Verwendung von Verschlusssystemen reduzieren häufige Zugangsprobleme
- Sicherheit und Embolieprotektionssysteme vermeiden Komplikationen
- Systematisierte Nachkontrollen (Leistenduplex/ABI) lassen Probleme und Komplikationen früh erkennen – frühes Komplikationsmanagement
- Gute Ausbildung der Assistenten sichert nachhaltiges gutes Komplikationsmanagement

Klinikum rechts der Isar
Technische Universität München

DIE DEUTSCHEN UNIVERSITÄTSKLINIKA®

Vielen Dank!

Klinik und Poliklinik für Vaskuläre und Endovaskuläre Chirurgie, Klinikum rechts der Isar, Technische Universität München

MAC MUNICH AORTIC CENTER
Technische Universität München