GEFÄSSCHIRURGIE

SKRIPT ZUR VORLESUNG

WS 2020/21

Univ.-Prof. Dr. H.-H. Eckstein
Klinik für Vaskuläre und Endovaskuläre Chirurgie
Klinikum rechts der Isar der
Technischen Universität München

Inhalt

Einleitung 4

1. Hintergrund 5
   - 1.1. Geschichte der Gefäßchirurgie 5
   - 1.2. Epidermiologie 6
   - 1.3. Anamnese und Untersuchungsmethoden 7
     - 1.3.1. Anamnese 7
     - 1.3.2. Körperliche Untersuchung 7
     - 1.3.3. Nicht-invasive Diagnostik 9
     - 1.3.4. Invasive Diagnostik 10
   - 1.4. Therapie- und Rekonstruktionsprinzipien 12
     - 1.4.1. Konservative Therapie 13
     - 1.4.2. Endovaskuläre Therapie 14
     - 1.4.3. Konventionelle operative Therapie 15

2. Erkrankungen der Arterien 18
   - 2.1. Zerebrale Durchblutungsstörungen 18
     - 2.1.1. Hintergrund 18
     - 2.1.2. Diagnostik 18
     - 2.1.3. Stenosen / Verschluss der A. carotis interna 19
     - 2.1.4. Stenosen / Verschluss der A. carotis communis 30
     - 2.1.5. Stenosen / Verschluss des Truncus brachiocephalicus 30
     - 2.1.6. Vertebrobasiläre Insuffizienz (VBI) 31
   - 2.2. Periphere arterielle Verschlusskrankheit (pAVK) 33
     - 2.2.1. pAVK der unteren Extremitäten 34
     - 2.2.2. pAVK der oberen Extremitäten 41
   - 2.3. Akute Extremitätenischämie 42
     - 2.3.1. Akute Ischämie der unteren Extremitäten 42
     - 2.3.2. Akute Ischämie der oberen Extremitäten 49
   - 2.4. Arterielle Aneurysmen 50
     - 2.4.1. Abdominelle Aortenaneurysmen (AAA) 52
     - 2.4.2. Thorakale / Thorako-abdominelles Aortenaneurysma 60
     - 2.4.3. Aortendissektion 62
     - 2.4.2. Periphere arterielle Aneurysmen 64
   - 2.5. Verschlussprozesse der Nierenarterien 65
   - 2.6. Mesenteriale Ischämie 68
     - 2.6.1. Akute mesenteriale Ischämie 68
     - 2.6.2. Chronische mesenteriale Ischämie (Angina abdominalis) 70
   - 2.7. Engpasssyndrome 72
     - 2.7.1. Kompressionssyndrom der oberen Thoraxapertur 72
     - 2.7.2. Entrapment-Syndrom der A. poplitea 74
   - 2.8. Funktionelle arterielle Durchblutungsstörungen 76
   - 2.9. Entzündliche Gefäßerkrankungen (Vaskulitiden) 77

3. Angeborene Gefäßerkrankungen ... 81
3.1. Aortenisthmusstenose und atypische Coarctatio aortae ... 81
3.2. Hämangiome ... 83
3.3. Gefäßfehlbildungen (Angiodysplasien) ... 84
4. Tumore des Gefäßsystems ... 85
4.1. Primäre Gefäßtumore ... 85
4.2. Paragangliom (Glomus-Tumor) ... 85
5. Gefäßverletzungen ... 86
5.1. Direkte Gefäßverletzung ... 86
5.2. Indirekte Gefäßverletzung ... 86
5.3. Allgemeine Therapie-Prinzipien ... 86
5.4. Thorakale Aortenruptur ... 87
6. Erkrankungen der Venen ... 89
6.1. Primäre Varikosis ... 89
6.2. Sekundäre Varikosis / postthrombotisches Syndrom ... 95
6.3. Chronisch venöse Insuffizienz ... 96
6.4. Thrombophlebitis / Varikophlebitis ... 99
6.5. Phlebothrombose ... 101
6.5.5. Phlegmasia coerulea dolens ... 106
6.5.6. Thrombose der V. subclavia / V. axillaris ... 106
6.5.7. Thrombose der V. cava inferior ... 107
7. Hämodialyse-Shuntchirurgie ... 108
8. Erkrankungen der Lymphgefäße ... 110
8.1. Akute Lymphangitis ... 111
8.1.2. Primäres Lymphödem ... 111
8.1.3. Sekundäres Lymphödem ... 111

EINLEITUNG

Die moderne Gefäßmedizin befindet sich in einer faszinierenden Entwicklung. Stichworte sind die Therapie thorakaler und abdomineller Aortenaneurysmen mit endoluminalen Stentprothesen, die Therapie der Mehretagen-AVK durch ein- oder zweiseitige Kombinationsverfahren aus konventioneller Gefäßchirurgie und endovaskulärer Therapie (sog. Hybrid-Verfahren), sowie die z. T. dramatisch verbesserte nicht-invasive Diagnostik (Ultraschall, MR- und CT-Angiographie), die den Fortschritt in der Therapie überhaupt erst möglich gemacht hat. Hinzu kommen pharmakologische Neuentwicklungen wie beispielsweise die Statine, die das Spektrum der Sekundärprophylaxe der Atherosklerose deutlich erweitern.

Parallel zu dieser Entwicklung verursacht der demographische Wandel unserer Gesellschaft eine überproportionale Zunahme der Folgeerkrankungen der Atherosklerose und damit eine ständig steigende Anzahl gefäßkranker Menschen.

Neben der Aneurysma-Erkrankung werden insbesondere akute und chronische periphere Durchblutungsstörungen (häufig in Kombination mit einem Diabetes mellitus), sowie artherosklerotische Veränderungen der Halsschlagadern, der Aorta, der Nierenarterien und der Viszeralgefäße immer häufiger festgestellt. Die gefäßrekonstruktive Therapie dieser Erkrankungen ist heute das zentrale Betätigungsfeld der Gefäßchirurgie.

Weitere Bereiche beinhalten die Prophylaxe und Therapie der chronisch-venösen Insuffizienz (CVI), die Shunt-Chirurgie für dialysepflichtige Patienten und – deutlich seltener – Gefäßverletzungen. Die Behandlung angeborener Gefäßmissbildungen tritt heutzutage in den Hintergrund.

Die skizzierten Entwicklungen haben dazu geführt, dass die Gefäßchirurgie seit vielen Jahren ein eigener Schwerpunkt innerhalb des Gebietes Chirurgie ist und in der neuen Weiterbildungsordnung ein Facharzt für Gefäßchirurgie mit 4-jähriger fachspezifischer Weiterbildung vorgesehen ist.

Der „traditionelle Gefäßchirurg“ wird daher künftig abgelöst werden durch einen umfassend ausgebildeten invasiven Gefäßtherapeuten, der sowohl konventionelle Gefäßoperationen als auch interventionelle Techniken beherrscht.

1. Hintergrund

1.1. Geschichte der Gefäßchirurgie

Bereits Ende des 19. und zu Beginn des 20. Jahrhunderts wurden durch E. Jeger und A. Carrell weitreichende experimentelle und klinische Vorarbeiten auf dem Gebiet der Anastomosentechnik und des Gefäßersatzes geleistet. Die Etablierung einer rekonstruktiven Gefäßchirurgie war jedoch erst möglich, nachdem erkrankte Gefäße angiographisch dargestellt und die Blutgerinnung durch die klinische Anwendung des Heparins therapeutisch beeinflusst werden konnte.

Die moderne rekonstruktive Gefäßchirurgie ist demnach kaum älter als 50 Jahre. Meilensteine waren die Erstbeschreibung des Prinzips der Thrombendarterektomie (TEA) durch dos Santos (1946), die Implantation eines Bypasses mit körpereigener Vene durch J. Kulin 1948 (autologer Gefäßersatz), sowie die Rekonstruktion insbesondere zentraler Gefäßverschlüsse durch Leichengefäße (homologer Gefäßersatz).

Seit etwa 1960 wurden zunehmend prothetische Gefäßersatzmaterialen (Teflon, Dacron, PTFE) entwickelt, die auch heute noch breite klinische Anwendung finden (alloplastischer Gefäßersatz).

Das Prinzip der indirekten Embolektomie eines akuten Gefäßverschlusses durch einen aufblasbaren Ballonkatheter nach Fogarty wurde 1963 vorgestellt. Entscheidende Innovationen der letzten Jahre betreffen endovaskuläre Verfahren, wie die perkutane transluminale Dilatation (1974), die stentgestützte Dilatation (1975), sowie die Therapie arterieller Aneurysmen durch stentgestützte Endoprothesen (1991, Tab. 1).

1912	Nobelpreis für Grundlagenforschung in der Gefäßchirurgie für Alexis Carrell
1913	Ernst Jeger publiziert sein Werk „Die Chirurgie der Blutgefäße und des Herzens“
1927-1929	Entwicklung der Angiographie durch E. Moniz und R. dos Santos
1913-1935	Entdeckung und klinische Anwendung des Heparins
1946	Erste Thrombendarterektomie der A. femoralis durch Jean Cid dos Santos
1948	femoro-poplitealer Venen-Bypass durch Jean Kulin (Paris)
1950/1951	Rekonstruktion eines Aortenverschlußes und eines Aortenaneurysmas mit Leichengefäßen durch Oudot und Dubost
1953/1954	Carotis-TEA (M. de Bakey/Houston sowie Eastcott, Pickering und Rob/London)
1954	Dacron-Interponat zur Ausschaltung eines Aortenaneurysmas durch M. de Bakey
1976	Konservative Umbilikalvene zum peripheren Gefäßersatz durch Dardik
1963	Thomas Fogarty stellt seinen Embolektomie-Katheter vor
1974	Perkutane Dilatation einer Oberschenkelarterie durch den Schweizer Andreas Grüntzig
1975	Stentgestützte perkutane Dilatation durch Julio Palmaz (San Antonio, Texas, USA)
1991	Endovaskuläre Ausschaltung eines Aortenaneurysmas durch J. Parodi (Buenos Aires)

Tab. 1: Geschichte der Gefäßchirurgie

1.2. Epidermiologie

Die gesundheitspolitische Bedeutung arterieller und venöser Gefäßerkrankungen wird deutlich durch die hohe Anzahl erkrankter Patienten (Prävalenz), die hohe Rate neu diagnostizierter Gefäßerkrankungen (Inzidenz) und die Angaben der jeweiligen Behandlungskosten (Tab. 2). Da Gefäßerkrankungen im Alter häufiger auftreten wird aufgrund der fortschreitenden „Überalterung" unserer Gesellschaft (demographischer Wandel) die Anzahl gefäßkranker Patienten weiter zunehmen. Hinzu kommt, dass die Prävalenz des Diabetes mellitus steigt (in den USA bei 8%) und die Folgen einer falschen Lebensführung (Nikotinabusus, fettreiche Ernährung, Bewegungsmangel etc.) oft erst nach vielen Jahren klinische Relevanz erlangen.

Häufigkeit in Deutschland	Kosten
ca. 200.000 Patienten erleiden jährlich einen Schlaganfall, ca. 1 Mio. Patienten leben nach einem nicht-letalem Schlaganfall	> 6 Mrd. €
5% aller Erwachsenen bzw. Ca. 4 Mio. Patienten leiden an Diabetes mellitus	?
eine periphere AVK liegt bei 1% aller >40-jährigen und bei mindestens 5% aller >65-jährigen Menschen vor. Insgesamt sind dies > 3 Mio. Patienten	2,2 Mrd. €
bei 40-80.000 Patienten tritt jährlich eine kritische Extremitätenischämie auf	2 Mrd. €
jährlich werden >20.000 Ober- und Unterschenkelamputationen durchgeführt	**XXX**
jeder 6. Mann und jede 3. Frau hat eine Varikosis	**XXX**
ca. 130.000 Patienten erleiden eine Phlebothrombose/Jahr	**XXX**
1% der Erwachsenen (800.000 Pat.) haben ein florides oder abgeheiltes Ulcus cruris	**XXX**

Tab. 2: Epidermiologie von Gefäßerkrankungen und Therapiekosten/Jahr in Deutschland.

1.3. Anamnese und Untersuchungsmethoden

1.3.1. Anamnese

Die Anamnese des Gefäßpatienten hat u.a. folgende Fragen zu beantworten:

- Gibt es anamnestische Hinweise für das Vorliegen einer arteriellen und/oder venösen Gefäßerkrankung (Vor-OP, Beschwerdebild, Vorerkrankung)?
- Liegt ein typisches Risikoprofil für eine arterielle und/oder venöse Gefäßerkrankung vor (Risikofaktoren, Immobilisation etc.)?
- Handelt es sich um eine akute oder um eine chronische Gefäßerkrankung?

1.3.2. Körperliche Untersuchung

Die systematische körperliche Untersuchung des Gefäßkranken muss alle klinisch beurteilbaren Gefäßterritorien (insbesondere die Extremitäten) berücksichtigen, um Akuität und Ausmaß der Erkrankung einschätzen zu können.

Inspektion

Inspektorisch können trophische Störungen leicht erkannt werden. Nekrosen an Akrien und Fersen (trocken, schwarz, markiert) können von der Gangrän (feucht, infiziert, nicht demarkiert) unterschieden werden. Ein sog. Malum perforans (plantares Druckulcus) kann inspektorisch differenziert werden. Haarlosigkeit am Unterschenkel und Nagelschäden können Folge einer chronischen arteriellen Durchblutungsstörung sein. Eine venöse Insuffizienz führt zu Hautveränderungen im Bereich des Innenknöchels und des distalen Unterschenkels (Corona phlebectatia, indurierte Haut, Stauungsekzem, Ulcus cruris venosum). Eine akute Phlebothrombose geht mit einer deutlichen Schwellung und damit verbundener Umfangsvermehrung des betroffenen Beines einher.

Palpation

Palpatorisch lassen sich Temperaturunterschiede der Extremitäten feststellen. Bei der abdominellen Untersuchung kann ein Aortenaneurysma periumbilical und/oder im epigastrischen Winkel getastet werden (Patient etwas nach rechts lagern).

Die Lokalisation eines peripheren arteriellen Gefäßverschlusses kann beurteilt werden durch die seitengetrennte Erhebung des Pulsstatus in der Leiste (A. femoralis im medialen Drittel unterhalb des Leistenbandes findet man die A. femoralis communis), der Kniekehle (A. poplitea), dorsal des Innenknöchels (A. tibialis posterior) und am Fußrücken (A. dorsalis pedis). Die A. fibularis lässt sich nicht palpieren. Ist kein Puls tastbar, liegt ein arterieller Verschluss vor, ist er abgeschwächt, kann eine Stenose vorliegen. Lassen sich isoliert keine Fußpulse tasten, liegt möglicherweise eine pAVK vom Unterschenkeltyp vor. Bei kräftigen seitengleichen peripheren Pulsen kann eine klinisch relevante pAVK ausgeschlossen werden.

Auskultation

Höhergradige Stenosen können durch ein systolisches Geräusch erkannt werden. Über der Carotisbifurkation oder im Bauchraum (Nierenarterien, Aortenbifurkation und Beckenarterien) kann man durch Zuordnung dieser pulssynchronen Turbulenzgeräusche die Stenosen lokalisieren. Ebenfalls in den Leisten oder über dem gesamten Verlauf der A. femoralis superficialis und A. poplitea. Arterio-venöse Fisteln weisen ein Dauergeräusch auf, das in der Systole anschwillt und in der Diastole geringer, aber immer hörbar ist („Maschinengeräusch").

Ratschow-Probe und Faustschlussprobe

Zur Beurteilung der Durchblutung der unteren Extremitäten dient die Ratschow`sche Lagerungsprobe. Der Patient muss hierbei in Rückenlage bei deckenwärts gestreckten Beinen durch schnelle Kippbewegungen der Füße oder durch „Fahrrad fahren" die Wadenmuskulatur betätigen. Nach zügigem Aufsitzen lässt man die Beine herunterhängen. Eine deutliche Verzögerung (normal 10-20 sec) der kapillären Reperfusion und der Wiederauffüllung (wiederkehrende Rötung) der oberflächlichen Venen am Fußrücken ist insbesondere bei Seitendifferenz beweisend für eine pAVK. Die Untersuchung kann mit einer Doppler-Druckmessung im Bereich der Knöchelarterien kombiniert werden.

Die Faustschlussprobe wird beim V.a., das Vorliegen eines Verschlusses der A. subclavia/A. brachialis, durchgeführt. Der Patient muss mit erhobenen Armen repetierend beidseits die Hände zur Faust schließen. Bei einsetzenden Schmerzen in der Unterarmmuskulatur wird bei herabhängenden Armen die kapilläre Reperfusion und Wiederauffüllung der oberflächlichen Venen im Seitenvergleich überprüft.

1.3.3. Nicht-invasive Diagnostik

Blutdruckmessung

Die RR-Messung an beiden Armen ist Teil der Routinediagnostik. Eine Seitendifferenz von >20 mmHg ist pathologisch und weist auf eine proximale Stenose hin.

Sonographie

Das Prinzip der Doppler-Sonographie besteht darin, dass mithilfe einer Dopplersonde gesendete Ultraschallwellen am Blutfluss reflektiert werden und in der Dopplersonde wieder empfangen werden. Die Schallfrequenzverschiebung (Doppler-Shift) wird in ein akustisches Signal umgesetzt. Bei graphischer Darstellung kann auch die Flussrichtung bestimmt werden.

Bei der Duplex-Sonographie werden Doppler-Sonographie und B-Bild-Sonographie kombiniert. Hierdurch können Stenosen und Verschlüsse nachgewiesen werden. Außerdem kann die Morphologie des Verschlussprozesses charakterisiert werden (z.B. bei Carotisstenosen, Aortenaneurysmen, Venen-Diagnostik).

Laufband-Ergometrie

Mithilfe der Laufband-Ergometrie kann die Gehleistung des Patienten unter standardisierten Bedingungen erfolgen. Hierzu wird der Patient auf dem Laufbandergometer mit einem Schritttempo von 3,5 km/h (oder dem individuell möglichen Tempo) und einer Steigung von 12,5% belastet, der Schmerzbeginn (S1) und die maximale Gehstrecke (S2) werden dokumentiert. Der Laufband-Test ist essentiell zur Objektivierung der Beschwerden und Einteilung des Krankheitsbildes (pAVK IIa, pAVK IIb etc.). Des weiteren dient es einer objektiven Verlaufskontrolle nach erfolgter Therapie und klarer Vergleichbarkeit.

1.3.4. Invasive Diagnostik

Intraarterielle Angiographie

Die intraarterielle Angiographie stellt immer noch den Goldstandard in der bildgebenden arteriellen Gefäßdiagnostik dar. Nach Punktion der A. femoralis wird in Seldingertechnik ein Katheter vorgeschoben, über den die jeweiligen Gefäßabschnitte mit jodhaltigem Kontrastmittel in digitaler Subtraktionstechnik untersucht werden. Bei fehlenden Leistenpulsen erfolgt die Punktion der A. brachialis. Bei Vorliegen einer segmentalen Stenose kann ggf. eine Stenose simultan dilatiert werden. Seltene Komplikationen sind Punktionshämatome, falsche Aneurysmen (Aneurysma spurium), periphere Embolien, kontrastmittelinduzierte Hyperthyreose sowie Kontrastmittelallergien (Anamnese!) und die Reduktion der Nierenfunktion. Daher ist bei Patienten mit schlechter Nierenfunktion (Kreatinin >2,5 mg%) die Angiographie kontraindiziert.

MR-Angiographie

Die nicht-invasive MR-Angiographie (bzw. Kernspin-Angiographie) hat die invasive Katheterangiographie vielerorts abgelöst. Als Kontrastmittel wird Gadolineum i.v. injiziert, welches die Nierenfunktion nicht schädigt und keine allergischen Reaktionen auslöst. Nachteilig ist die relativ lange Untersuchungszeit unter engen Platzverhältnissen (kontraindiziert bei Klaustrophobie). Patienten mit Metallimplantaten und Herzschrittmachern sind für die MR-Angiographie nicht geeignet (Abb. 1).

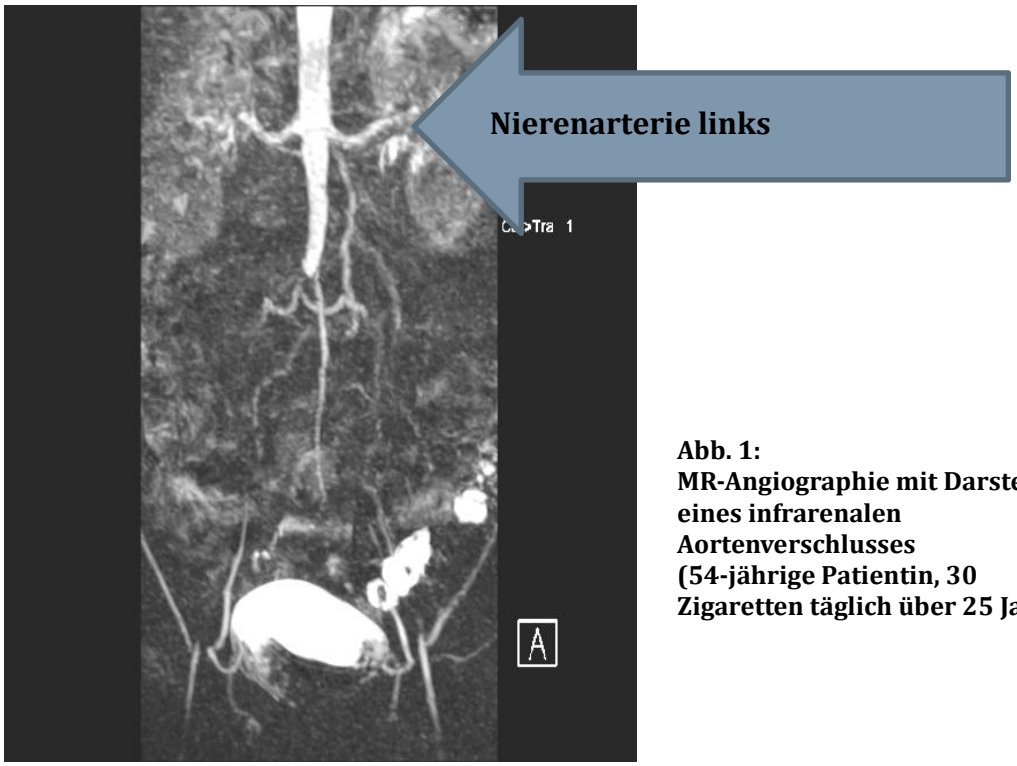

Abb. 1:
MR-Angiographie mit Darstellung eines infrarenalen Aortenverschlusses (54-jährige Patientin, 30 Zigaretten täglich über 25 Jahre)

Computertomographie

Die craniale Computertomoraphie (CCT) ist unentbehrlich zum Nachweis oder Ausschluss ischämischer oder hämorrhagischer Läsionen des Gehirns. Als Alternative kommt die MR-Tomographie in Betracht (ggf. in Kombination mit einer diffusions- und/oder perfusionsgewichtigten MRT des Schädels/Gehirns).

Aortenläsionen (Aneurysmen, Aortendissektionen, Aortenstenosen, Kontrolle nach Aneurysma-OP) werden mit dem sog. Spiral-CT Standard untersucht. Hierbei werden in Abständen von 1-5 mm Querschnittsbilder vom Aortenbogen bis zur Leiste mit und ohne Kontrastmittel angefertigt. Diese Bilder können dann für eine dreidimensionale Rekonstruktion verwandt werden. Indikationsbereiche sind sämtliche Läsionen der aorto-iliacalen Strombahn.

CT-Angiographien (CTA) mittels Mehrzeilencomputertomographen bieten die Möglichkeit einer dreidimensionalen Rekonstruktion der extra- und intrakraniellen Hirngefäße, der Aorta sowie des iliaco-femoralen Stromgebietes (Abb. 2). Vorteile der CTA sind die kurze Untersuchungszeit und ihre Nichtinvasivität, nachteilig ist die hohe Kontrastmittelmenge (80-150 ml).

Abb. 2: Spiral-CT und 3-dimensionale Rekonstruktion eines infrarenalen Aortaneurysmas mit Beteiligung der A. iliaca communis rechts, ausgeprägte Elongation und Knickbildung der Aorta und der Beckenarterien (75-j. Mann, Therapie durch aorto-biiliacales Interponat)

Weitere Einschränkungen der CTA sind eine eingeschränkte Beurteilbarkeit bei Gefäßdurchmessern von wenigen Millimetern, wie sie am Unterschenkel zu finden sind.

1.4. Therapie- und Rekonstruktionsprinzipien

Die Behandlung akuter und chronischer arterieller und venöser Gefäßerkrankungen stützt sich auf drei Säulen, die komplementär eingesetzt werden müssen.

1.4.1. Konservative Therapie

Die konservative Therapie beinhaltet die Behandlung der Risikofaktoren, die Evaluierung eines etwaigen Herzinfarkt- oder Schlaganfall-Risikos, die Risikoabschätzung vor einer geplanten OP oder PTA sowie gezielt medikamentöse Strategien zur Beeinflussung des Gerinnungssystems und der peripheren Perfusion.

Die Behandlung der Risikofaktoren der Atherosklerose ist essentiell und muss begleitend durchgeführt werden zu einer revaskularisierenden Therapie. Für alle Raucher gilt ein absolutes Nikotinverbot, ggf. unter Zuhilfenahme von Nikotin-Pflastern oder Selbsthilfegruppen. Der Blutzuckerspiegel sollte nüchtern bei 120-180 mg und postprandial <180 mg liegen. Die Langzeitglykolisierungsparameter HbA1c sollte <7% sein. Bei der diätischen und medikamentösen Regulierung des Fettstoffwechsels wird eine Senkung des LDL auf <100 mg/dl angestrebt. Der arterielle Hypertonus muss bei allen Patienten altersabhängig auf Normalwerte eingestellt werden. Zur Sekundärprophylaxe der Atherosklerose werden alle Patienten einer Basistherapie mit Thrombozytenfunktionshemmern zugeführt (Acetylsalicylsäure 85 bis 325 mg tgl. oder Clopidogrel 75 mg tgl.). Die prophylaktische Gabe von Folsäure bei erhöhtem Homocystein-Spiegel wurde in Studien überprüft, konnte aber keinen Benefit beweisen.

Die pAVK kann im Stadium II, besonders bei infrainguinalen Verschlussprozessen zunächst konservativ behandelt werden, solange keine erhebliche Einschränkung der Lebensqualität vorliegt (z. B. extrem kurze schmerzfreie Gehstrecke bzw. sog. „Zimmergehstrecke“). Im Vordergrund steht ein sog. kontrolliertes Gehtraining, welches aufgrund der verbesserten Herzauswurfleistung und der zunehmenden Kollateralisierung zu einer Verlängerung der schmerzfreien Gehstrecke führen kann. Idealerweise wird der Patient in eine sog. Gefäßsportgruppe integriert.

Da die pAVK ein Marker für ein hohes Herzinfarkt- und Schlaganfall-Risiko im weiteren Verlauf ist, sollte bei allen betroffenen Patienten sowohl eine kardiale als auch eine supraaortale Abklärung erfolgen.

Vasoaktive Substanzen wie z. B. Prostaglandine werden bei Patienten mit chronischer kritischer Extremitätenischämie eingesetzt, bei denen eine endovaskuläre oder operative Therapie nicht möglich ist. Die i. v. Prostaglandingabe kann über 4-6 Wochen durchgeführt werden. Eine Hämodilution kann erwogen werden, wenn der Hämatokrit deutlich erhöht ist.

Die konservative Therapie der CVI beinhaltet eine adäquate Kompressionstherapie und die kontrollierte Mobilisation (Betätigung der Wadenmuskelpumpe als wichtigstes Prinzip). Eine medikamentöse Therapie (z. B. Rosskastanienextrakte) ist wissenschaftlich nicht belegt.

Lymphödeme werden ebenfalls durch eine adäquate ggf. sehr starke Kompressionstherapie behandelt. Zusätzlich können manuelle Lymphdrainagen hilfreich sein.

1.4.2. Endovaskuläre Therapie

Interventionelle Verfahren sind heute integraler Bestandteil der Therapie gefäßkranker Patienten. Folgende Verfahren werden angewandt:

Perkutane transluminale Angioplastie (PTA) und Stents

Im Rahmen der inraarteriellen Angiographie wird die betroffene Extremität arteriell punktiert, die Gefäßverengung mit einem flexiblen Führungsdraht passiert und der arteriosklerotische Plaque durch einen Dilatationsballon aufgeweitet. Der Plaque wird dabei in die Gefäßwand gepresst. Bei unzureichender Dilatation, lokaler Komplikation (z. B. Plaquedissektion) oder extremer Kalzifikation wird die PTA mit der Implantation eines Stents kombiniert. Es existieren ballonexpandierbare und selbstexpandierbare Stents. Die PTA mit und ohne Stent zeigt die besten Resultate bei der Behandlung kurzstreckiger Stenosen in großkalibrigen Gefäßen (z. B. aortoiliacal).

Besonders bei kleinlumigen Arterien (Querdurchmesser >6 mm) besteht ein erhöhtes Risiko einer Restenose nach PTA. Diese Restenosen entstehen durch induzierte Reparaturmechanismen im Bereich der inneren Gefäßwandschicht (Intima). Diese sog. neointimale Hyperplasie wird derzeit intensiv erforscht. Intravaskuläre Bestrahlung und medikamentös beschichtete Stents (sog. drug eluting stents, z. B. Tacrolimus) stellen neue Therapieoptionen zur Prophylaxe der Restenose dar.

Stentprothese / Endoprothese

Die Ummantelung von selbst- oder ballonexpandierbaren Stents mit Dacron oder PTFE ermöglicht die endovaskuläre Ausschaltung arterieller Aneurysmen. Ist ein Stent entsprechend ummantelt, so spricht man von einem Stentgraft.

Lysetherapie

Es werden die lokale Lyse und die systemische i. v. Lyse unterschieden. Letztere wird nur noch selten durchgeführt (z. B. akute Lungenarterienembolie). Bei der lokalen Lysetherapie wird rtPA (recombinant tissue plasminogen aktivator), seltener auch Urokinase in thrombotisch verschlossenen Gefäße oder Bypässe über spezielle Lysekatheter appliziert. Die Maßnahme kann kombiniert werden mit der Aspiration thrombotischen Materials über einen Katheter (Aspirationsthrombektomie). Idealerweise gelingt es die ursächlichen morphologischen Stenose- oder Verschlussprozesse zu „demarkieren" und danach eine interventionelle oder konventionell-operative Therapie zu veranlassen. Das Risiko einer lokalen Blutung (z. B. in der Leiste) liegt bei lokaler Applikation und der damit geringen systemischen Wirkung bei maximal 5%.

1.4.3. Konventionelle operative Therapie

Thrombendarteriektomie (TEA)

Das Prinzip besteht darin, nach Ausklemmen der Gefäße und anschließender Längsarteriotomie, den arteriosklerotischen Plaque auf Niveau der Tunica media des Gefäßes auszuschälen. Die längseröffnete Arterie wird dann in aller Regel mit einem alloplastischen (Dacron, PTFE) oder autologem (Eigenvene) Patch verschlossen. Eine offene bzw. direkte TEA findet Anwendung im Bereich der Carotisgabel, der Femoralisgabel und der Iliacalgefäße. Insbesondere die A. iliaca externa kann über die A. femoralis communis retrograd mit sog. Ringstrippern desobliteriert werden (sog. indirekte oder retrograde TEA, Abb. 3).

Bypass

Längerstreckige Gefäßverschlüsse werden durch die Anlage eines Bypasses überbrückt. Im aortoiliacalen Bereich kommen überwiegend alloplastische Bypässe zum Einsatz (Dacron, PTFE), in der peripheren Bypasschirurgie wird dem autologen Bypass mit körpereigener Vene der Vorzug gegeben.

Als Bypassmaterial kommen hautsächlich die V. saphena magna, seltener die V. saphena parva und die V. cephalica in Betracht. Die Flussrichtung der Venen ist durch die Venenklappen vorgegeben. Somit muss ein Venenbypass nach Entnahme in umgekehrter Richtung (reversed-Bypass) eingesetzt werden. Alternativ kann die Vene auch in ihrer vorgegebenen Flussrichtung implantiert werden nachdem die Venenklappen mit speziellen Valvulotomen zerstört worden sind (orthograder Venenbypass). Verbleibt die V. saphena magna im subkutanen Gefäßbett spricht man von einem sog. in-situ Venen-Bypass, bei dem ebenfalls die Venenklappen mechanisch zerstört werden müssen.

Langstreckige Venen-Bypässe werden bei femoro-poplitealen Verschlussprozessen ggf. bis zum distalen Unterschenkel (cruraler Bypass) oder bis zum Fußrücken (pedaler Bypass) implantiert.

Die Platzierung von Bypässen erfolgt in der Regel im anatomischen Gefäßbett (anatomisch geführter Bypass). Ausnahmsweise kommen sog. extraanatomische Bypässe zur Anwendung (bei Infektionen, Voroperationen etc.), Beispiele sind der iliaco-femorale Cross-over-Bypass zur Überbrückung eines Beckenarterienverschlusses oder der axillo-bifemorale Bypass bei aortoiliacalem Verschluss.

Anastomose

Die Nahtstelle eines Bypasses an das eigene Blutgefäßsystem wird Anastomose genannt. In aller Regel wird heute resorbierbierbares monofiles Fadenmaterial verwandt (z. B. Polypropylen). Die Lokalisation der Anastomose gilt es als so zu wählen, dass zum Bypass ein ungehinderter Blutzustrom („run-inn“) und ein ungehinderter Abstrom in die Peripherie („run-off“) herrscht. Die Qualität des run-inn und des run-off bestimmen maßgeblich die Bypassfunktion.

Interponat

Beim Vorliegen eines Aneurysmas muss dieser Gefäßabschnitt reseziert oder vom Blutstrom ausgeschlossen werden. Die entsprechende Rekonstruktion erfolgt durch Interposition einer autologen Vene (z. B. beim Poplitealaneurysma) oder durch einen alloplastischen Gefäßersatz (z. B. Dacron-Interponat beim Aortenaneurysma).

Embolektomie / Thrombektomie

Das klassische Verfahren zur Therapie einer akuten peripheren Embolie oder einer akuten arteriellen oder venösen Thrombose ist die (indirekte) Thrombektomie/Embolektomie mit dem Fogarty-Katheter. Hierbei wird über die A. femoralis oder A. brachialis ein Ballonkatheter nach distal oder proximal geführt und nach Injektion mit NaCl mitsamt des Blutgerinnsels vorsichtig zurückgezogen.

Hybridverfahren

Operative gefäßrekonstruktive Maßnahmen und interventionelle Gefäßmaßnahmen können simultan i. R. eines sog. Kombinationseingriffs bzw. Hybridverfahrens durchgeführt werden. Ein klassisches Beispiel hierfür ist der einseitige Beckenarterienverschluss mit kontralateraler hochgradiger Stenose der Beckenarterie. Hier wird die Beckenarterienstenose interventionell therapiert und im Anschluss ein extraanatomischer femoro-femoraler oder cross over-Bypass angelegt.

2. Erkrankungen der Arterien

2.1. Zerebrale Durchblutungsstörungen

2.1.1. Hintergrund

80-90% aller zerebralen Ischämien entstehen durch embolische oder thrombotische Gefäßverschlüsse der extra- oder intracraniellen hirnversorgenden Arterien. Hämodynamisch verursachte Schlaganfälle werden aufgrund der guten Kollateralisationsmöglichkeiten extracranieller Gefäßverschlüsse selten beobachtet.

Wichtigster präformierter Kollateralkreislauf ist dabei der Circulus arteriosus Willisii, der den rechten und linken vorderen Hirnkreislauf sowie das vertebro-basiläre System miteinander verbindet. Er ist jedoch nur in 25% komplett angelegt. Zu den häufigen Varianten zählen die Hypoplasie/Aplasie der A. communicans posterior und der A. cerebri anterior. Relativ häufig ist außerdem ein embryonaler Abgang der A. cerebri posterior aus der A. carotis interna (20%).

Klinisch relevante Gefäßläsionen befinden sich am häufigsten im Bereich der Carotisbifurkation, seltener im Abgangsbereich der A. subclavia, der A. vertebralis oder des Tr. Brachiocephalicus. Intracranielle Gefäßverschlüsse können embolisch (kardiale Embolie, arterio-arterielle Embolie) oder durch lokal stenosierende, zumeist atherosklerotische Gefäßwandveränderungen entstehen.

2.1.2. Diagnostik

Die klinische Diagnostik stützt sich auf die Anamnese, die klinisch-neurologische Untersuchung (Ischämie im vorderen oder hinteren Hirnkreislauf?) sowie die Erfassung der Gefäßrisikofaktoren und sonstiger Manifestationen der Atherosklerose (KHK, pAVK). Das Symptom „Schwindel“ ist unspezifisch!

Die wichtigste apparative Untersuchung ist die Doppler- und Duplex-Sonographie. Hiermit können in >80% der Fälle der Stenosegrad und die Plaquemorphologie einer extracraniellen Carotisstenose zuverlässig bestimmt werden. Mithilfe der transcraniellen Doppler-Sonographie (TCD) können zusätzlich intracranielle Stenosen/Verschlüsse, die Kollateralverhältnisse sowie die hämodynamische Relevanz einer extracraniellen Gefäßstenose eingeschätzt werden. Zur weitergehenden Gefäßdiagnostik stehen MR-Angiographie, CT-Angiographie sowie die intraarterielle Katheterangiographie zur Verfügung. Zum Nachweis ischämischer Läsionen des Gehirns kommen Schädel-CT und Schädel-MRT zur Anwendung.

2.1.3. Stenosen / Verschluss der A. carotis interna

Definition und Ätiologie

Verengungen der extracraniellen A. carotis interna („Carotisstenose“) entstehen in >90% der Fälle atherosklerotisch. Bevorzugte Lokalisation sind der Carotisbulbus und der Abgangsbereich der A. carotis interna. Seltene Ursachen extracranieller Carotisstenosen sind die fibromuskuläre Dyplasie (FMD), Carotisdissektionen, radiogene Carotisläsionen und höhergradige Rezidivstenosen nach zuvor erfolgter operativer Carotisdesobliteration. Risikofaktoren sind ein höheres Lebensalter, arterielle Hypertonie, Nikotinabusus und Hyperlipoproteinämie.

Epidemiologie

Ca. 90% aller ischämischen Schlaganfälle betreffen das Stromgebiet der A. carotis (Deutsche Schlaganfall-**Datenbank 20xx**). Etwa 20% dieser Hirninfarkte liegen extracraniellen Gefäßläsionen (Stenose oder Verschluss, bevorzugt der A. carotis interna) zugrunde. Die Inzidenz carotis-assoziierter Schlaganfälle beträgt in Deutschland damit etwa 30.000 (Abb. 4).

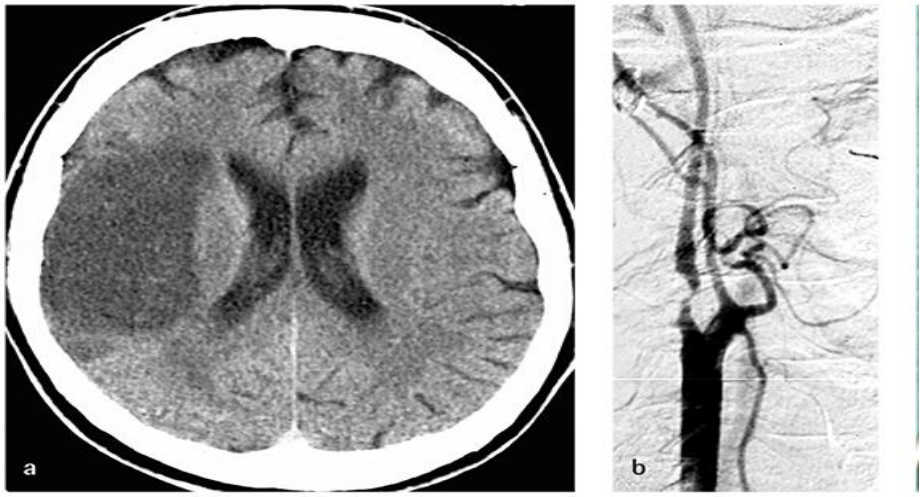

Abb. 4: 72-jähriger Patient mit angiographisch 90%iger Abgangsstenose
Der A. carotis interna rechts mit akutem Mediainfarkt rechts.

Die Prävalenz extracranieller Carotisstenosen (Stenosegrad >50%) beträgt in der Erwachsenenbevölkerung 1-3% und steigt ab dem 65. Lebensjahr auf 8% an. Dies bedeutet für Deutschland eine Anzahl von >1 Mio. Menschen mit einer extracraniellen Carotisstenose.

Risiko eines carotis-bedingten Schlaganfalls

Die arterio-arterielle Embolie (Plaquebestandteile, Thromben) stellt den häufigsten Pathomechanismus einer carotis-bedingten zerebralen Ischämie dar. Bei klinisch asymptomatischen >50%ige Stenosen beträgt das Risiko eines Schlaganfals nur 1-2%/Jahr, für >80%ige Stenosen 3-5%/Jahr. Die jährliche Verschlussrate einer 80-99%igen Stenose beträgt >10%. In ca. 25% dieser Fälle kommt es zu einer zerebralen Ischämie, jeweils in der Hälfte der Fälle zu einer TIA (transistorisch ischämische Attacke) oder zu einem Schlaganfall.

Eine vorausgegangene Symptomatik ist beim Vorliegen einer hochgradigen 70-99%igen Stenose mit einem Schlaganfall-Risiko von 17% (nach Amaurosis fugax) bzw. >40% (nach einer TIA) innerhalb von 2 Jahren verbunden. Bei einem zusätzlichen kontralateralen Carotisverschluss steigt das Risiko sogar auf 69% an.

Kasuistik:

Bei einem 76-jährigen männlichen Patienten war es aus Wohlbefinden heraus zu einer plötzlichen Sprachstörung gekommen. Bei der neurologischen Untersuchung zeigte sich eine partielle motorische Aphasie, die sich in den nächsten Tagen langsam besserte. Im CT des Schädels zeigte sich ein ischämischer Teilinfarkt im Versorgungsgebiet der linksseitigen A. cerebri media. In der Duplex-Sonographie und der intraarteriellen Carotis-Angiographie konnte eine >90%ige Stenose der A. carotis interna links nachgewiesen werden. 10 Tage nach dem Schlaganfall erfolgte die operative Desobliteration der Carotisstenose. In der intraoperativen Angiographie der A. carotis interna zeigt sich nach erfolgter Carotis-TEA eine wiedereröffnete A. carotis interna. Im arteriosklerotischen Präparat z. T. frische Thrombusauflagerungen (Abb. 5)

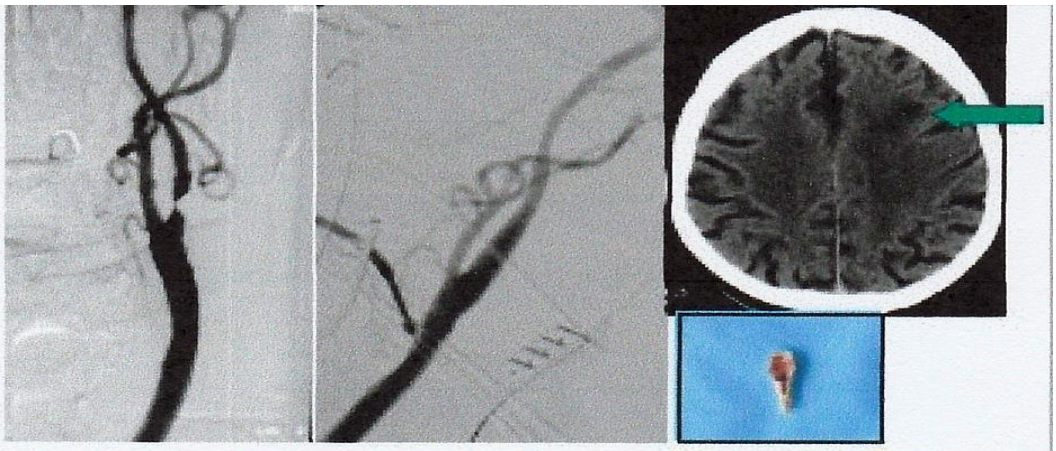

Abb.5: 76-jähriger Patient mit einer 90%igen Stenose der A. carotis interna links. Operative Therapie mit Eversions-TEA. intraoperative Anbgiographie (b), stenosierender Plaquezylinder mit frischen Thrombusauflagerungen. Präoperatives CCT mit Nachweis eines kleinen Mediainfarktes (d). Klinisch unkomplizierter postoperativer Verlauf.

Stadieneinteilung und Symptome

Die Stadieneinteilung der extracraniellen Carotisstenosen unterscheidet asymptomatische (Stadium I) von symptomatischen Stenosen. Im Stadium II ist es zu einer reversiblen Ischämie mit vorübergehender Erblindung (Amaurosis fugax, Mikroembolie in das Stromgebiet der A. opthalmica) oder einer TIA gekommen. Dem Stadium III wird die sog. crescendio-TIA als unmittelbarer Vorbote eines Schlaganfalls, der sich schrittweise entwickelnde Schlaganfall („stroke-in-evolution") und der bereits manifeste Schlaganfall („completed stroke") zugeordnet. Im Stadium III kann nur eine sofortige Carotis-TEA einen definitiven Schlaganfall mit permanentem neurologischen Defizit abwenden. Im Stadium IV werden alle Patienten mit bereits erlittenem carotis-bedingtem Schlaganfall zusammengefasst. Das Ausmaß des neurologischen Defizits kann dabei durch die modif. Rankin-Skala quantifiziert werden (Abb. 6). Grundsätzlich handelt es sich in den meisten Fällen um eine fokale (d.h. topographisch zuzuordnende) neurologische Symptomatik.

Stadium I	asymptomatische Stenose
– Stadium IA	ohne hochgradige kontralaterale Stenose/ Verschluss
– Stadium IB	mit hochgradiger kontralateraler Stenose/Verschluss
Stadium II	reversible zerebrale Ischämie <6 Monate
– Stadium IIA	Amaurosis fugax
– Stadium IIB	TIA (Symptome <24h)
Stadium III	Indikationen zur Notfall-Carotis-TEA
– Stadium IIIA	crescendo-TIA
– Stadium IIIB	akuter/progredienter Schlaganfall
Stadium IV	ipsilateraler Schlaganfall < 6 Monate
– Rankin 0	kein Defizit nachweisbar
– Rankin 1	minimales, funktionell nicht beeinträchtigendes Defizit
– Rankin 2	leichter Schlaganfall, tägliche Verrichtungen möglich
– Rankin 3	mittelschwerer Schlaganfall, Gehen allein möglich
Rankin 4	schwerer Schlaganfall, Gehen nur mit Hilfe möglich

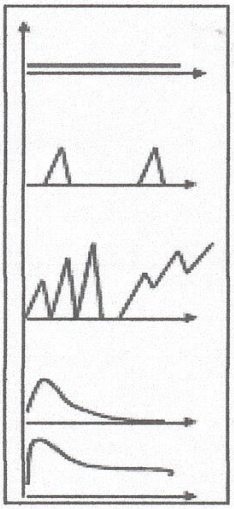

Abb. 6: Stadieneinteilung extracranieller Carotisstenosen

Stenosegrad

Das Ausmaß der Lumenreduktion wird durch den Stenosegrad angegeben. In der Angiographie wird hierzu der in den einzelnen Projektionen geringste noch durchflossene Querdurchmesser in der Stenose bestimmt und mit dem geschätzten ursprünglichen Durchmesser („lokaler Stenosegrad“) oder mit dem Durchmesser der nicht erkrankten A. carotis interna oberhalb der Stenose verglichen („distaler Stenosegrad“). Da der Stenosegrad ein wichtiges Indikationskriterium darstellt, müssen der Stenosegrad und die angewandte Methode (Ultraschall, Angiographie, Messverfahren) exakt angegeben werden (Abb. 7).

Subtotale Stenosen der A. carotis interna mit deutlich verzögerter orthograder Darstellung in der selektiven Carotis-Angiographie werden als Pseudoocclusionen („near occlusion“), nachgeschaltete extra- oder intracranielle Carotisstenosen werden als Tandemstenosen bezeichnet.

Knick- bzw. Schlingenbildungen (Kinking bzw. Coiling) sind häufig asymptomatisch. Eine operative Rekonstruktion ist nur angezeigt bei klinischer Symptomatik und/oder hochgradiger Stenosierung („Knickstenosen“). Ein Kinking kann in seltenen Fällen bei Kopfwendebewegungen (z. B. beim Einparken) eine hämodynamische Insuffizienz verursachen (Schwindel).

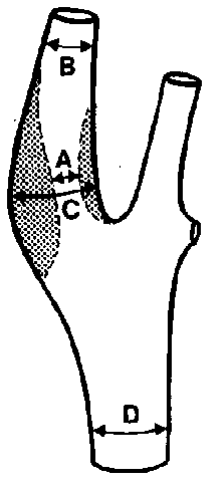

Abb. 7: Berechnung des Stenosegrades in der Angiographie:
Lokaler Stenosegrad: (C-A) / C x 100%)
Distaler Stenosegrad: (B-A) / B x 100%)

OP-Verfahren

Das Prinzip der Carotis-Thrombendarteriektomie (Carotis-TEA) beruht auf der lokalen Desobliteration des stenosierenden arteriosklerotischen Plaques. Standardverfahren sind die konventionelle Carotis-TEA und die Carotis-Eversions-TEA.

Konventionelle Carotis-TEA

Bei der konventionellen Carotis-TEA erfolgt eine Längsarteriotomie. Nach erfolgter TEA wird das Gefäß entweder direkt vernäht oder aber mithilfe eines Venen- oder eines Kunststoffpatches rekonstruiert (Abb. 8).

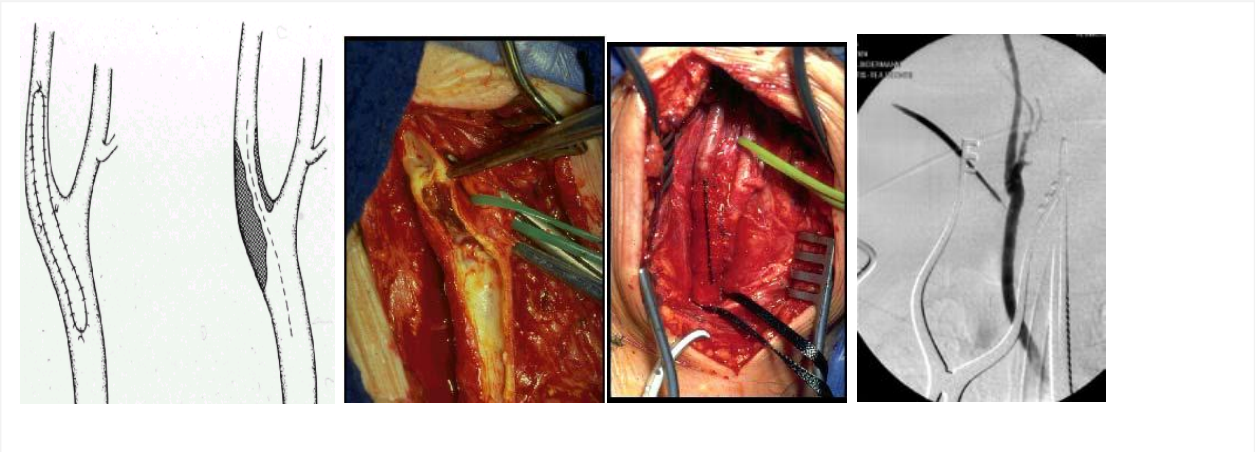

Abb. 8: Prinzip und operative Technik der konventionellen Carotis-TEA mit Patchplastik (Dacron), rechts Kontrollangiographie nach Carotis-TEA.

Eversions-TEA

Bei der Eversions-TEA wird die A. carotis interna am Abgang aus der A. carotis communis abgesetzt, die TEA erfolgt durch ein Umstülpen der äußeren Wandschichten um den stenosierenden Plaque. Danach wird die desobliterierte A. carotis interna in die A. carotis communis reinseriert (Abb. 9).

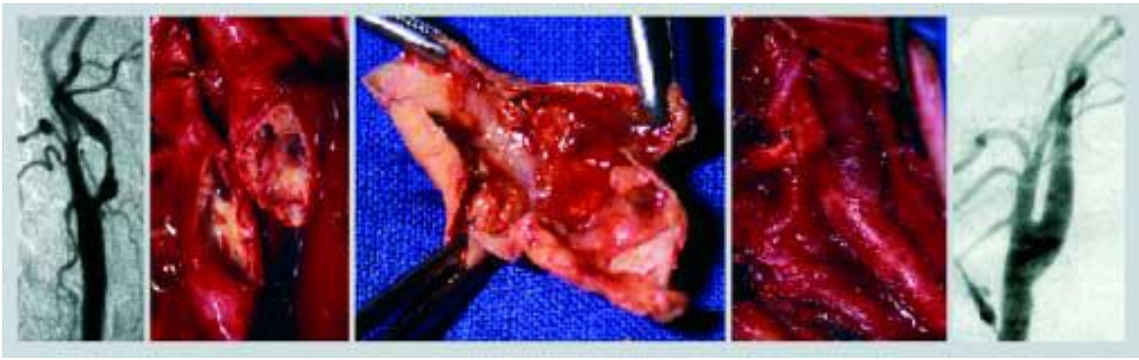

Abb. 9: Technik der Carotis-Eversions-TEA einer 80-90%igen Carotisstenose links (73-j. Patient, Z.n. TIA). Im Präparat weiche atheromatöse Ablagerungen.

Weitere OP-Verfahren

Bei Rezidivstenosen, radiogenen Stenosen und Carotisaneurysmen muss der erkrankte Arterienabschnitt reseziert und durch ein Venen- oder ein Protheseninterponat rekonstruiert werden.

Intraluminaler Shunt

Da nur ein Teil der Patienten aufgrund der guten intracraniellen Kollateralisation während der Abklemmphase hämodynamisch gefährdet ist, muss ein intraluminaler Shunt nur in etwa 20% aller Operationen eingelegt werden (Abb. 10).

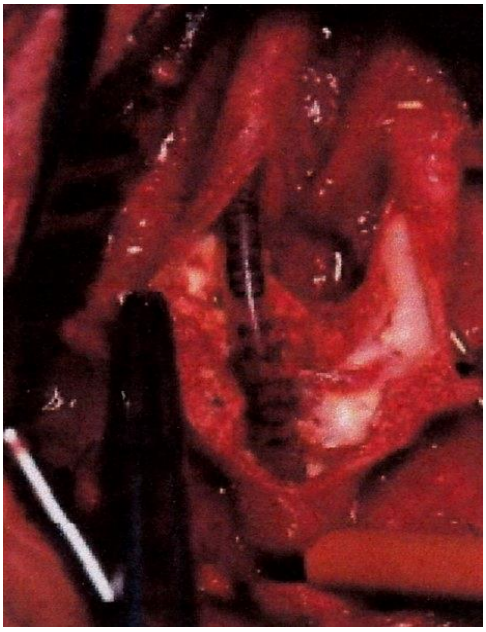

Abb. 10: intraluminaler Shunt zwischen A. carotis communis und A. carotis interna (TEA noch nicht erfolgt)

Intraoperative Kontrollverfahren

Eine ausreichende zerebrale Perfusion kann intraoperativ überprüft werden mithilfe der transcraniellen Doppler-Sonographie (TCD) der A. cerebri media sowie der Ableitung somato-sensorisch evozierte Potentiale (SSEP) oder eines EEGs. Eine intraoperative Kontrolle der Carotisrekonstruktion (intraoperative Angiographie/Duplex-Sonographie, Flussmessung) wird empfohlen.

Anästhesie

Carotisobliterationen werden zumeist in Allgemeinnarkose durchgeführt, eine Leitungs- oder Lokalanästhesie ist ebenfalls möglich.

Perioperative Komplikationen

Das perioperative Risiko (Schlaganfall/Tod) wird im wesentlichen vom klinischen Stadium bestimmt. In einer aktuellen Literatur-Übersicht wurden alle Publikationen der Jahre 1994-2017 zusammengefasst und ein Risiko von 1,5% für asymptomatische und 2,5% für symptomatische Stenosen ermittelt (Tab. 3). Weitere morphologische und klinische Risikofaktoren sind: weibliches Geschlecht, hohes Lebensalter, arterielle Hypertonie (systolisch >180 mmHg), pAVK, kontralateraler Carotisverschluss und ipsilaterale intracranielle Carotisstenose.

Symptomatik	Literatur (>100 Studien)	Qualitätssicherung Deutschland 2017 (n=15694)
Asymptomatische Stenosen	2,8%	1,8%
Symptomatische Stenosen	5,1%	3,0%

Tab. 3: Perioperative Schlaganfallrate und Letalität in der Literatur 1994-2017 (Bond et al. 2003)

Zerebrale Blutung

Das perioperative Risiko einer parenchymatösen zerebralen Blutung liegt bei ca. 0,6%. Gefährdet sind Patienten mit höchstgradiger Stenose und schlechten intracerebralen Kollateralen. Prinzipiell sollte postoperativ ein engmaschiges RR-Monitoring erfolgen.

Allgemeine und lokale Komplikationen

Schwere allgemeine und lokale Komplikationen treten eher selten auf. So wurden bei >15000 in Deutschland dokumentierten Carotis-Rekonstruktionen (Qualitätssicherung 2002) schwere respiratorische Komplikationen in 0,9%, kardiale Komplikationen in 2,4%, Wundinfektionen in 0,2% und OP-pflichtige Nachblutungen in 2,6% der Fälle beobachtet. Permanente Hirnnervenläsionen (N. hypoglossus, N. vagus / Recurrensparese) werden in <1% nach Carotis-TEA diagnostiziert.

Indikationen zur Carotis-TEA

Auf dem Boden prospektiv-randomisierter Studien (s.u.) wurden von der American Heart Association (AHA) in einem interdisziplinären Konsens wissenschaftlich bewiesene Indikationen zur Carotis-TEA formuliert. Die perioperative Komplikationsrate darf dabei bei symptomatischen Stenosen 6% und bei asymptomatischen Stenosen 3% nicht überschreiten (5% bei kontralateralem Verschlussprozess), wenn der prophylaktische Wert der Carotis-TEA nicht gefährdet werden soll (Tab. 4).

	MAXIMALE AKZEPTABLE KOMPLIKATIOSRATE	EMPFEHLUNGSGRAD
Symptomatische Stenosen		
70-99%ige Stenosen (AF, TIA, leichter Schlaganfall)	6%	A
50-69%ige Stenosen (AF, TIA, leichter Schlaganfall)	6%	A
Asymptomatische Stenosen		
60-99%ige Stenose ohne kontralaterale Stenose	<3%	A
60-99%ige Stenose mit kontralateraler Stenose	<5%	C
>75% oder kontralateraler Verschluss		

Tab. 4: Indikationen zur Carotis-TEA (Empfehlungen der American Heart Association (AHA 1998)
Empfehlungsgrad A: in mehreren randomisierten Studien belegte Indikation.
Empfehlungsgrad C: in einzelnen Beobachtungsstudien belegt (nach den Regeln der Evidenzbasierten Medizin EBM)

Studien zur Therapie symptomatischer Carotisstenosen (Stadium II und IV)

Im European Carotid Surgery Trial (ECST) und im North American Symptomatic Carotid Endarterectomy Trial (NASCET) wurden insgesamt >3000 Patienten mit symptomatischen extracraniellen Carotisstenosen (TIA, Amaurosis fugax, nicht-invalidisierender Schlaganfall bzw. Stadium II und IV) entweder operativ oder konservativ mit Thrombozytenfunktionshemmern behandelt. In beiden Studien wurden Patienten randomisiert, bei denen sich die behandelnden Ärzte nicht sicher waren, ob die OP oder die konservative Therapie besser sei (sog. Unsicherheitsprinzip). Die zusammengefassten Ergebnisse dieser Studien zeigen, dass das Schlaganfallrisiko der nicht-operierten Patienten bei zunehmenden Stenosegrad ansteigt und die Carotis-TEA damit besonders bei höhergradigen Stenosen sinnvoll ist. Trotz einer perioperativen Schlaganfallrate und Letalität von 7,1% betrug die absolute Risikoreduktion (ARR) eines ipsilateralen Schlaganfalls nach 5 Jahren bei >/=70%igen Stenosen 16% und bei 50-69%igen Stenosen ca. 5%. Bei <50%igen Stenosen war die OP nicht von Vorteil, bei <30%igen Stenosen sogar gefährlich für den Patienten. Der prophylaktische Effekt der Carotis-TEA ist dauerhaft. Das Risiko eines postoperativen Schlaganfalls betrug insgesamt nur 1-2%/Jahr (alle ipsilateralen Schlaganfälle) bzw. <0,5%/Jahr (invalidisierender ipsilateraler Schlaganfall).

Studien zur Therapie asymptomatischer Carotisstenosen (Stadium I)

Die Carotis-TEA asymptomatischer Stenosen wurden ebenfalls in prospektiv-randomisierten Studien im Vergleich zur alleinigen medikamentösen Therapie untersucht. So wurden in der nordamerikanischen Asymptomatic Carotid Atherosclerosis Study (ACAS) 1659 Patienten mit 60-99%iger asymptomatischer Carotisstenose randomisiert. Nach einem mittleren Intervall von 2,7 Jahren betrug die Inzidenz eines ipsilateralen Schlaganfall in der OP-Gruppe 5,1%, in der medikamentösen Gruppe 11% (ARR 5,9%). Die kombinierte perioperative Schlaganfallrate und Letalität betrug 2,3%. Während für Männer das absolute Risiko innerhalb von 5 Jahren um 8% reduziert werden konnte, profitierten Frauen kaum (ARR 1,4%). Da das Risiko eines Schlaganfalls beim Vorliegen einer höhergradigen asymptomatischen Stenose nur bei 2-5%/Jahr liegt, fällt der „Benefit" für die operativ behandelten Patienten also geringer aus, als bei der symptomatischen Stenose. Deshalb sollten weitere klinische und morphologische Kriterien berücksichtigt werden, die ein erhöhtes Schlaganfall-Risiko im natürlichen Verlauf vermuten lassen (Tab. 5).

Stenosegrad >80% (aufgehobene CO^2-Kapazität)
progredienter Stenosegrad
kontralaterale Carotisstenose/Carotisverschluss
Nachweis eines stummen Hirninfarkts im CCT
Lebenserwartung >/=5 Jahre
perioperative Komplikationsrate (Schlaganfall, Tod) <3% (maximal 5%)

Tab. 5: Risikofaktoren bei Vorliegen einer asymptomatischen Carotisstenose

Nachsorge

Die Nachsorge nach Carotis-TEA beinhaltet die medikamentöse Sekundärprophylaxe der Atherosklerose mit Thrombozytenfunktionshemmern (z. B. ASS 100 mg tgl.) und die konsequente Behandlung der Gefäßrisikofaktoren. Aufgrund der hohen Koinzidenz mit der KHK sollte auch eine koronare Abklärung erfolgen. Da klinisch relevante Rezidivstenosen selten sind, ist eine sonographische Kontrolluntersuchung erst nach 6 Monaten angezeigt (danach in 1-2 jährigen Abständen).

Stentgestützte Carotis-PTA (CAS Carotid Artery Stenting)

Die perkutane Angioplastie mit/ohne Stent stellt eine weitere Behandlungsform extracranieller Carotisstenosen dar. In mehreren sog. Beobachtungsstudien wurden Komplikationsraten (Schlaganfall/Letalität) zwischen 3% und 7,4% publiziert.

Die Leitliniengruppe hat zusammenfassend konsentiert, dass sich CAS technisch rasch weiter entwickelt aber die hohen Standards der chirurgischen Behandlung noch nicht erreicht hat. Die RCTs zeigten eine höhere Rate periprozeduraler Schlaganfälle nach CAS und eine höhere perioperative Rate myokardialer Ischämien sowie überwiegend passagerer Hirnnervenläsionen nach der CEA. Die Altersabhängigkeit der CAS-

Komplikationsrate deutet darauf hin, dass eine fortgeschrittene Atherosklerose zum Beispiel im Bereich des Aortenbogens und der proximalen Arteria carotis communis ein Risikofaktor für die endovaskuläre Therapie ist. Nach erfolgter Intervention zeigten die RCTs aber keine signifikanten sekundärpräventiven Unterschiede zwischen CEA und CAS [2, 3, 5, 33, 34]. Zukünftig sind weitere, hochwertige Studien notwendig, um insbesondere für Patienten mit asymptomatischen Karotisstenosen bessere Selektionskriterien für eine individuell optimale konservative, operative oder endovaskuläre Therapie zu entwickeln. Besonders wichtig erscheint hierbei die zuverlässige Erfassung der für eine zerebrale Ischämie prädiktiven Plaquemorphologie durch moderne bildgebende Verfahren (MRT, Positronen-Emissions-Tomografie (PET)-CT, Duplex-Sonografie). Prinzipiell wird empfohlen, Patienten mit asymptomatischer Karotisstenose in vergleichende Studien einzubringen. In Europa werden derzeit zwei RCTs durchgeführt: die ACST-2-Studie (CEA versus CAS bei asymtomatischer Karotisstenose) und die ECST-2- Studie (konservativ Therapie versus CEA oder CAS bei Patienten mit asymptomatischen und symptomatischen Karotisstenosen).

Bayerisches Ärzteblatt 02/2015

Seltene Läsionen der A. carotis interna

Rezidivstenosen nach Carotis-TEA: es werden echte Rezidivstenosen (myointimale Hyperlasie) und arteriosklerotische de-novo-Stenosen („Spätrezidive“) unterschieden. Frühe bzw. intermediäre Rezidivstenosen (<2 Jahren) sind selten symptomatisch. Die Indikation zur Therapie stellt sich nur bei höchstgradiger Redzidivstenose und/oder bei Symptomen. Methode der Wahl ist das Venen- oder Protheseninterponat, ggf. ist auch stentgestützte PTA möglich (Abb. 11).

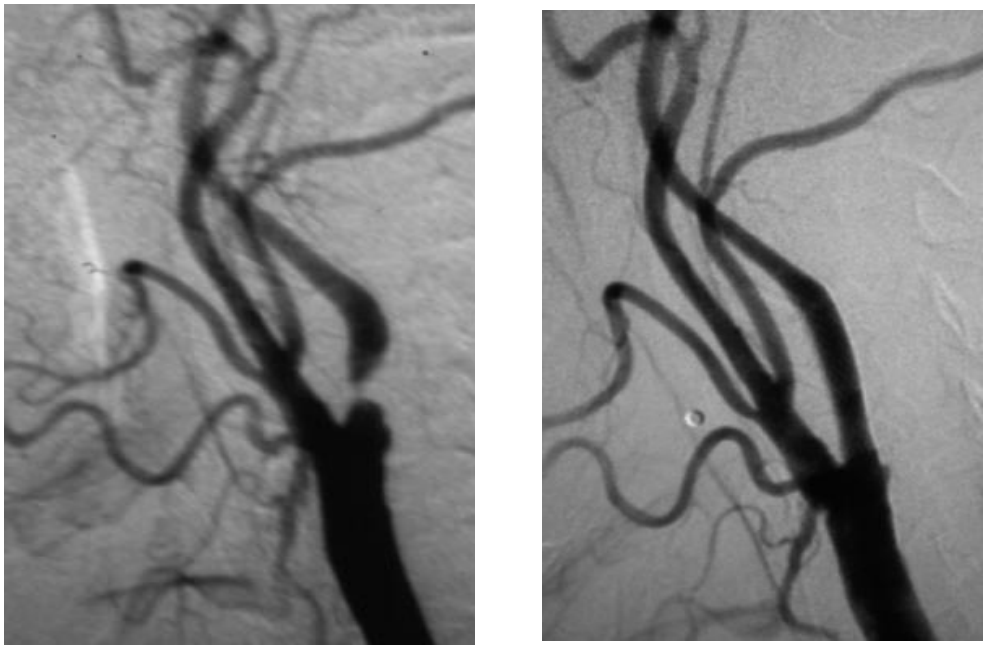

Abb. 11: hochgradige Rezidivstenose nach Carotis-TEA links vor 3 Jahren. Auf der rechten Seite Angiographie nach PTA und Stent in der A. carotis interna.

Carotisdissektion

Eine Dissektion der extracraniellen A. carotis kann spontan auftreten oder traumatisch bedingt sein (direktes Trauma oder Überdehnungsmechanismus bei Hyperextension des Halses). Bei der Spontandissektion kommt es zu einem Intima-Einriss im Abgangsbereich der A. carotis interna oder wenige cm distal. Die Dissektion dehnt sich häufig nach cranial aus mit hochgradiger Stenosierung oder Verschluss der A. carotis interna. Ausbildung eines Wandhämatoms. Typische Angiomorphologie („string sign“). Eine spontane Rekanalisation ist möglich. Die Carotisdissektion betrifft eher jüngere Patienten.

Klinik: u.a. Schmerzen, Horner-Syndrom, Halbseiten-Symptomatik möglich.

Therapie: konservativ mit Antikoagulation (Heparin, Marcumar). Spontanrekanalisation möglich. Im weiteren Verlauf können sich kleine Aneurysmen ausbilden, die im Einzelfall operiert werden müssen (Venen-Interponat). Die endovaskuläre Therapie mittels Stent ist eine therapeutische Alternative.

Fibromuskuläre Dyplasie (FMD)

Seltene, nicht-atheromatöse degenerative Erkrankung. Frauen sind bevorzugt betroffen. In 65% der Fälle beidseitig, in >40% Mitbeteiligung der A. renalis (Hochdruck?). Typischer perlschnurartiger angiomorphologischer Befund. Spontanverlauf unklar, Stenosierung, aneurysmatische Umwandlung (selten). Fraglich erhöhtes Risiko einer Carotisdissektion.

Therapie: konservativ, operativ (Interponat) nur bei symptomatischer Läsion.

Radiogene Carotisläsionen

10-25 Jahre nach Radiatio (z. B. Schilddrüsen-CA) auftretende Stenose/Verschluss. Häufig in Zusammenhang mit atherosklerotischen Läsionen.

Therapie: operativ (Interponat) oder endovaskulär (Stent), in Abhängigkeit der Weichteilverhältnisse am Hals.

2.1.4. Stenosen / Verschlüsse der A. carotis communis

Isolierte höhergradige atherosklerotische Stenosen oder Verschlüsse der A. carotis communis sind selten und aufgrund der guten Kollateralversorgung meistens asymptomatisch. Eine operative Therapie ist notwendig bei embolisierenden Stenosen und schlecht kollateralisierten Verschlüssen. Möglich sind die offene TEA sowie Bypass-Verfahren. Ggf. auch endovaskuläre Therapie (PTA, Stent) möglich.

2.1.5. Stenosen / Verschlüsse Truncus brachiocephalicus

Höhergradige Stenosen/Verschlüsse sind selten. Die Indikation zur OP wird gestellt bei embolisierenden Stenosen und bei schlecht kollateralisierten Verschlüssen. Die Verfahrenswahl richtet sich nach der Lokalisation und der Stenosemorphologie (z. B. Ausmaß der Verkalkung). Standard-Verfahren ist der aorto-truncale oder aorto-carotidale Bypass. Der proximale Anschluss erfolgt an der Aorta ascendens (partielle Sternotomie notwendig). Ggf. auch endovaskuläre Therapie (PTA, Stent) möglich.

2.1.6. Vertebrobasiläre Insuffizienz (VBI)

Definition

Durchblutungsstörungen im hinteren Hirnkreislauf werden unter dem Sammelbegriff der vertebrobasilären Insuffizienz (VBI) zusammengefasst. Ursächlich kommen Stenosen oder langstreckige Verschlüsse der A. vertebralis und der A. basilaris in Frage. Isolierte Abgangsstenosen einer A. vertebralis bleiben klinisch zumeist asymptomatisch, da die kontralaterale A. vertebralis die Blutversorgung des hinteren Kreislaufs komplett übernehmen kann. Embolien im hinteren Kreislauf sind selten.

Diagnostik

Die Diagnostik verlangt eine subtile klinisch-neurologische Untersuchung inkl. Erfassung der Gefäßrisikofaktoren sowie die extra- und transcranielle Dopper- und Duplex-Sonographie. Ggf. sind weitere bildgebende Verfahren der vertebrobasilären Strombahnen (i. a. Angiographie, MR-Angiographie, CT-Angiographie) nötig.

Symptome

Entsprechend der abhängigen Hirnregionen (Kleinhirn, Brücke, Hirnstamm) können insbesondere Schwankschwindel, Ataxie, Seh- und Schluckstörungen, Hirnnervenlähmungen, seltener auch Paresen oder bilaterale Sensibilitätsstörungen auftreten. Der akute Verschluss der A. basilaris stellt einen unmittelbar lebensbedrohlichen Zustand dar.

Therapie

Die Indikation zur rekanalisierenden Therapie richtet sich nach der klinischen Symptomatik. Der akute Verschluss der A. basilaris wird einer systemischen oder lokalen Thrombolysebehandlung zugeführt. Abgangsstenosen der A. vertebralis werden nur aktiv behandelt, wenn eindeutige klinische Zeichen einer VBI vorliegen. Technisch kommt die Transposition der A. vertebralis in die A. carotis communis in Frage, ggf. auch die stentgestützte PTA der A. vertebralis. Mittels PTA können im Einzelfall auch Stenosen der A. basilaris behandelt werden.

Subclavian-Steal-Syndrom

Beim Subclavian-Steal-Syndrom kommt es zu einer phasenweisen oder permanentem Strömungsumkehr in der ipsilateralen A. vertebralis. Aufgrund des Druckabfalls distal des Verschlusses der A. subclavia wird der hintere Hirnkreislauf „angezapft“ zur Durchblutung des ipsilateralen Arms. Typisch ist der abgeschwächte oder fehlende ipsilaterale Radialispuls sowie eine Blutdruckdifferenz um 40-50 mmHg. Neben einer VBI können auch claudicatio-ähnliche Schmerzen im betroffenen Arm auftreten. Eine asymptomatische Strömungsumkehr wird als Subclavian-Steal-Phänomen bezeichnet (Abb. 12).

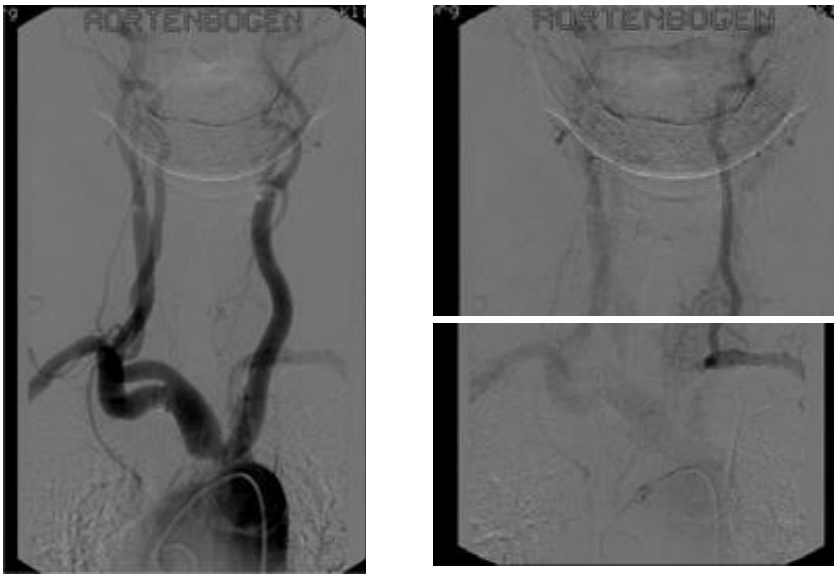

Abb. 12: chronischer Verschluss der A. subclavia links. Auffüllung der distalen A. subclavia über eine Strömungsumkehr in der linken A. vertebralis (Patient asymptomatisch)

Eine Behandlung der Läsion der A. subclavia ist angezeigt bei klinischen Symptomen. Stenosen der A. subclavia werden dilatiert, ggf. auch mit einem Stent versorgt. Beim chronischen Verschluss der A. subclavia wird diese mit dem kurzen Stumpf vor dem Abgang der A. vertebralis in die A. carotis communis eingepflanzt (Transposition, supraklavikulärer Zugang am Hals). Nur selten ist ein Bypass von der A. carotis communis zur distalen A. subclavia erforderlich. Schwere perioperative Komplikationen sind sehr selten, eine Lymphfistel (linke Halsseite bevorzugt bei topographischer Nähe zum Ductus thoracicus) tritt in 2-3% der Fälle auf. Die Langzeitergebnisse sind sehr gut mit einer Offenheitsrate nach PTA/Stent von 80-90%, nach Transposition/Bypass der A. subclavia von >90% nach 5 Jahren.

2.2. Periphere arterielle Verschlusskrankheit (pAVK)

Definition

Die periphere arterielle Verschlusskrankheit (pAVK) ist die chronische Manifestation der Arteriosklerose in den Extremitätenarterien. Das Ausmaß der Erkrankung reicht vom klinisch asymptomatischen atheraosklerotischen Plaque bis zur amputationsbedrohten ischämischen Extremität. Die kompensierte Extremitätenischämie mit dem Leitsymptdom der Claudicatio intermittens (Schaufensterkrankheit) stellt das symptomatische Anfangsstadium der Erkrankung dar. Die kritische Extremitätenischämie (critical limb ischemia, CLI) umfasst die Endstadien der pAVK und ist gekennzeichnet durch ischämisch bedingte chronische akrale Ruheschmerzen und/oder Hautläsionen. In >90% der Fälle sind die unteren Extremitäten betroffen.

Epidemiologie

Eine pAVK liegt bei 1% aller >40-jährigen und bei >5% aller >65-jährigen Menschen vor (in Deutschland insgesamt >3 Mio. Patienten). Bei 40-80.000 Patienten tritt jährlich eine kritische Extremitätenischämie auf. Insgesamt werden jährlich in Deutschland >20.000 Ober- und Unterschenkelamputationen durchgeführt. In <90% der Fälle liegt eine pAVK, in 2/3 der Fälle ein Diabetes mellitus vor.

Risikofaktoren

Unabhängige Risikofaktoren für die pAVK sind der chronische Nikotinmissbrauch, männliches Geschlecht, zunehmendes Lebensalter und Diabetes mellitus. Arterielle Hypertonie und Hypercholesterinämie sind weniger starke Prediktoren für die Entwicklung einer pAVK. Alkohol wird in geringem Umfang protektiv.

Co-Morbidität

Bei >1/3 aller pAVK-Patienten findet sich eine Koronare Herzkrankheit (KHK), bei ca. 20% eine zerebrale Ischämie. Umgekehrt besteht bei jedem 4. KHK-Patienten und bei jedem 5. Patienten mit zerebrovaskulärer Insuffizienz eine pAVK.

Prognose des pAVK-Patienten

Die pAVK ist ein Marker für ein generell erhöhtes kardiovaskuläres Risiko. Patienten mit Claudicatio intermittens sind in etwa 30% der Fälle nach 5 Jahren verstorben – sehr oft nach einem Herzinfarkt oder einem Schlaganfall. Die Prognose des Patienten mit kritischer Extremitätenischämie ist noch schlechter mit einer Sterberate von ca. 25%, 45% und 55% innerhalb von 1, 3 und 5 Jahren. Zum Vergleich liegt die Sterberate in einer Population ohne Gefäßerkrankung bei 5%, 10% und 25%. Diese schlechte Prognose ist ungünstiger, als bei erstdiagnostizierten Colon-Karzinom und vergleichbar schlecht mit der Prognose einer Patientin mit erstdiagnostiziertem Mamma-Karzinom!

Nach einer großen Gliedmaßenamputation (sog. Major-Amputation) verschlechtert sich die Prognose quo ad vitam weiter mit einer „Sterberate“ nach 2 Jahren von 25-50%.

2.2.1. pAVK der unteren Extremitäten

Symptome

Die Symptomatik der pAVK lässt sich in klinischen Stadion bzw. Kategorien unterscheiden, die für die Prognose der betroffenen Extremität, die Prognose des Patienten insgesamt und die jeweilige Therapie große Bedeutung haben. In Tab. 6 sind die im europäischen und deutschen Sprachraum üblichen Stadieneinteilung nach Fontaine und die in Übersee angewandten Kategorien nach Rutherford dargestellt.

Das häufigste Symptom der pAVK ist die Claudicatio intermittens (sog. Schaufensterkrankheit, Stadium II), mit belastungsabhängigen Schmerzen in der Waden- oder Oberschenkelmuskulatur. Das Stadium II wird unterteilt in zwei bzw. drei Gruppen mit unterschiedlich langen schmerzfreien Gehstrecken. Eine Gehleistung von 200 Metern wird als Grenzwert zunehmend in Frage gestellt und alternativ das Kriterium „Einschränkung der Lebensqualität“ gewählt.

Die kritische Extremitätenischämie (critical limb ischemia, CLI) beinhaltet das Stadium III und IV nach Fontaine (Abb. 13).

Abb. 13: periphere AVK mit Nekrosen aller Zehen
(Stadium IV n. Fontaine, Stadium 6 nach Rutherford)

Stadieneinteilung nach Fontaine		Rutherford-Kategorien (USA)	
I	asymptomatisch	0	asymptomatic
IIa	schmerzfreie Gehstrecke >200 m	1	Mild claudication
IIb	schmerzfreie Gehstrecke < 200 m	2	Moderate claudication
		3	Severe claudication
III	Ischämische Ruheschmerzen	4	Ischemic rest pain
IV	Trophische Störungen (Ulcus, Gangrän)	5	Minor tissue loss
		6	Major tissue loss

Tab. 6: Stadieneinteilung der pAVK nach Rutherford und Fontaine-Ratschow

Differentialdiagnose

Claudicatiobeschwerden treten auch im Rahmen anderer Krankheitsbilder auf. Die Zunahme der Claudicatiobeschwerden beim Bergaufgehen erleichtern die differentialdiagnotische Abwägung (Tab. 7).

Nervenkompression	Bakerzyste
Spinalkanalstenose	Chronisches Kompartmentsyndrom
Gonarthrose	Chronisch venöse Insuffizienz
Coxarthrose	Polyneuropathie

Tab. 7: Differentialdiagnose bei Claudicatio intermittens

Diagnostik

Die klinische Einschätzung wird durch die Messung der Doppler-Drucke und den standardisierten Laufbandtest (Steigung 5%, Geschwindigkeit 3 km/h) gesichert. Ist aufgrund der Erkrankungsschwere eine invasive Therapie indiziert, erfolgt die bildgebende apparative Diagnostik. Goldstandard ist die intraarterielle Katheterangiographie, alternativ kommt die MR-Angiographie zur Anwendung.

Zur exakten Erhebung der Durchblutungssituation der unteren Extremität wird der Perfusionsverschlussdruckindex bestimmt. Hierzu wird der gemessene Blutdruck in Relation zum systemischen systolischen Blutdruck gesetzt (sog. ABPI = ankle brachial pressure index) (Tab. 3). Bei Erkrankungen, die mit einer Wandverkalkung ohne Lumeneinengung einhergehen (Mediasklerose), ist die Messung der Doppler-Verschlussdrucke schwierig, da die Arterien durch die Blutdruckmanschette nicht mehr komprimierbar sind (u.a. beim Diabetes mellitus und schwerer Niereninsuffizienz).

Doppler-Druck	ABPI > 1	klinische Bedeutung
>100 mm Hg	ABPI >1	Normalbefund
<100 mm Hg	ABPI <1	milde häufig asymptomatische avk, Pulse noch tastbar
< 80 mm Hg	ABPI 0,5-0,8	Claudicatio intermittens, Pulse nicht tastbar
< 50 mm Hg	ABPI <0,5	schwere (chronische) Ischämie
keine Doppler-Signale	nicht bestimmbar	unmittelbar bedrohte Extremität

Tab. 8: Doppler-Drucke, Verschlussdruckindex (ABI) und klinische Bedeutung

Behandlungsindikationen

Die Behandlung der Claudicatio intermittens wird bestimmt durch das subjektive und objektive Ausmaß der Gehstreckenbehinderung, durch die Lokalisation des Verschlussprozesses, durch das Lebensalter und den Allgemeinzustand des Patienten. Proximale aorto-iliacale Läsionen oder Läsionen im Bereich der Femoralisbifurkation können aufgrund sehr guter Langzeitergebnisse und vergleichsweise geringen operativen oder interventionellen Aufwand auch im Stadium II behandelt werden. Bypass-Anlagen bis zum Kniegelenk sollen erst nach einem erfolglosen konservativen Behandlungsversuch (Gehtraining etc.) durchgeführt werden. Dies gilt insbesondere dann, wenn der Patient durch die Beschwerden in der Ausübung seines Berufes oder in seiner Lebensqualität stark eingeschränkt fühlt. Die individuelle Indikationsstellung erfolgt hier idealerweise im interdisziplinären Konsens zwischen Angiologie, interventioneller Radiologie und Gefäßchirurgie. Seit dem Jahre 2000 liegen darüber hinaus internationale Klassifikationen und Behandlungsempfehlungen zur pAVK vor, die auf einem interdisziplinären Konsens einer Vielzahl gefäßmedizinischer Fachgesellschaften aus den USA und Europa basieren (Trans Atlantic Inter-Society Consensus TASC).

Bei der CLI besteht eine absolute Indikation zur invasiven Diagnostik und Behandlung, um die amputationsbedrohte Extremität zu erhalten.

Behandlungsstrategie bei aorto-iliacalen Verschlussprozessen

Bei der Behandlung aortoiliacaler Verschlussprozesse ergänzen sich die operative und die interventionelle Therapie. Stenosen und kurzstreckige Verschlüsse in der Arteria iliaca communis (TASC A- und TASC B-Läsionen) werden idealerweise interventionell behandelt und zeigen dann 5-Jahres-Offenheitsraten bis zu 90%. Die Indikation zur Stentimplantation wird bei schlechtem PTA-Ergebnis oder bei Plaquedissektion gestellt (Abb. 14).

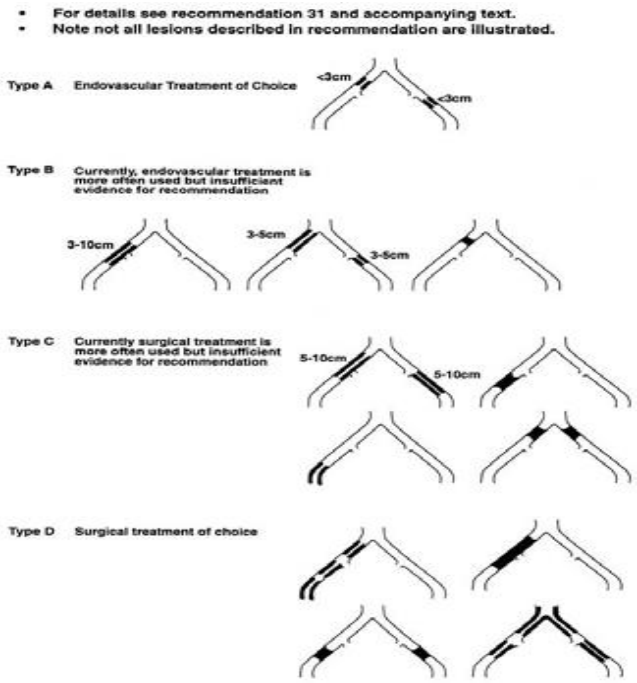

Abb. 14: TASC-Klassifikation der aorto-iliacalen Verschlüsse (TASC 2000)

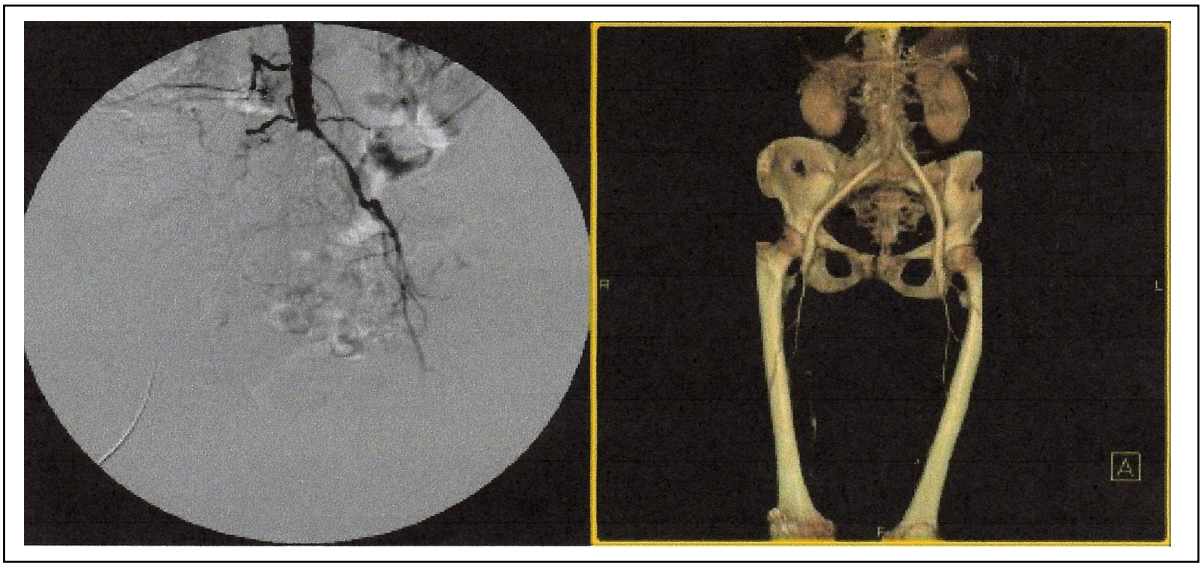

Abb. 15: 54-jährige Patientin mit distalem Aortenverschluss und Verschluss der A. femoralis sup. bds. (Stadium IIb, 30 Zig. tgl.).
Therapie: aorto-bifemoraler Bypass auf die A. profunda femoris bds.

Langstreckige unilaterale oder bilaterale Stenosen oder Verschlüsse (TASC C- und TASC D-Läsionen) sowie die Erkrankung der A. iliaca externa im Übergangsbereich zur A. femoralis sind gute Indikationen zur operativen Therapie. Mögliche Verfahren sind die Anlage eines aorto-bifemoralen Bypasses, die Anlage eines iliaco-femoralen Cross-over-Bypasses und die offene oder geschlossene TEA der Becken- und/oder Leistenarterien. Die 5-Jahres-Offenheitsraten betragen >/=90% (Abb. 15).

Behandlungsstrategien bei femoro-poplitealen Verschlussprozessen

Auch bei der Behandlung femoro-poplitealer Verschlussprozesse ergänzen sich operative und die interventionelle Therapie in Abhängigkeit von der Lokalisation und der Ausdehnung der arteriosklerotischen Veränderungen. Singuläre Stenosen der A. femoralis sup. und/oder der A. poplitea mit einer Länge <3 cm können relativ einfach dilatiert werden, die 5-Jahres-Offenheitsrate beträgt allerdings nur 40-60% (Abb. 16). Abgangsstenosen der AFS oder der A. profunda femoris sowie gelenknahe Stenosen der A. poplitea stellen hingegen eine ungünstige Lokalisation für ein interventionelles Verfahren dar. Massive exzentrische Verkalkungen sind ebenfalls eher ungünstig für ein Katheterverfahren.

TASC: Trans Atlantic Inter-Society Consensus: Management of Peripheral Arterial Desease (PAD) Interdisziplinär verfasstes Konsens-Papier zur Diagnostik und Therapie der peripheren AVK und der akuten peripheren Ischämie (publiziert 2000).

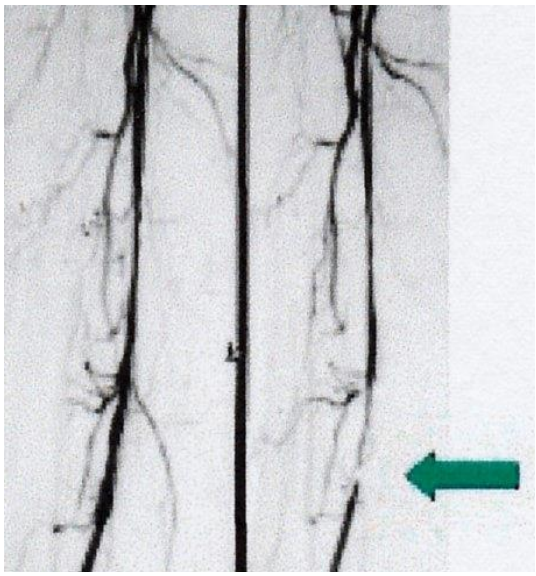

Abb. 16: kurzstreckige Stenose der A. femoralis sup., erfolgreiche PTA (5 mm Ballonkatheter)

Langstreckige Verschlüsse der AFS oder multiple langstreckige Stenosierung der AFS sind Indikationen für die Anlage eines femoro-poplitealen Bypass. Die Offenheitsraten betragen für Bypässe mit körpereigener Vene 60-80% und für alloplastische Bypässe 40-60% nach 5 Jahren (Abb. 17).

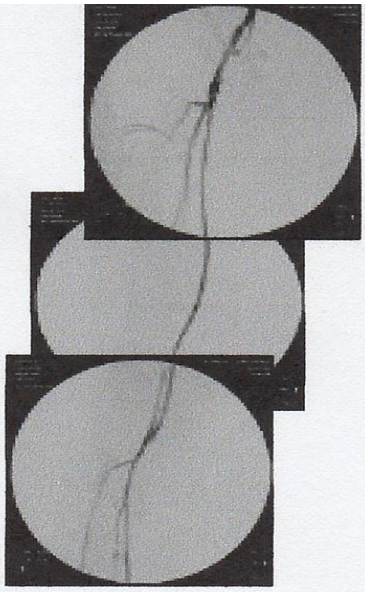

Abb.17: chronischer Verschluss der rechten A.femoralis sup., überbrückt mit einem kniegelenksüberschreitenden femoro-politealem Venen-Bypasss

Die femoro-popliteale Region spielt aus mehreren Gründen eine besondere Rolle. Die A. femoralis superficialis (AFS) ist das am häufigsten arteriosklerotisch erkrankte Gefäß. Dies hängt möglicherweise damit zusammen, dass es sich bei der AFS um ein gerades, weitgehend abgangsfreies Gefäß handelt, welches im Bereich des Adduktorenkanals einer hohen mechanischen Belastung ausgesetzt ist. Hier finden sich am häufigsten erste arteriosklerotische Veränderungen.

Die A. profunda femoris (APF) ist das wichtigste Kollateralgefäß für die AFS und kann bei verschlossener AFS die Funktion eines natürlichen Bypasses übernehmen. Sofern der Abgang der APF sowie der kollaterale Zustrom zum ersten Segment der A. poplitea offen sind, kann ein chronischer AFS-Verschluss klinisch stumm oder symptomarm bleiben.

Aufgrund dieser hämodynamischen Sonderstellung präsentieren sich Patienten mit isoliertem AFS-Verschluss häufig mit einer gut kompensierten Ischämie (Fontaine IIa). Liegen zusätzliche Läsionen (z. B. im Bereich der Beckengefäße) vor, kann die Verbesserung des Einstroms ausreichen, um die Gehstrecke des Patienten signifikant zu verbessern.

Behandlungsstrategie bei kritischer Extremitätenischämie (CLI)

Bei der CLI liegen sehr häufig langstreckige Gefäßverschlüsse von der Leiste bis zum Unterschenkel vor (sog. Mehretagen-pAVK). Somit steht die periphere Bypasschirurgie im Vordergrund. 2/3 der Patienten sind Diabetiker mit diabetischem Spätsyndrom, inkl. einer sensomototischen diabetischen Neuropathie.

Die Rekonstruktion peripherer Gefäße mit Gefäßdurchmessern von 2-3 mm stellt an das Können und die Erfahrung des Operateurs besondere Ansprüche. Dies gilt auch für die interventionelle Therapie, die allerdings bei der kritischen Ischämie gegenüber der Bypass-Chirurgie in den Hintergrund tritt. Wenn möglich, sollte immer für den distalen Bypass eine körpereigene Vene verwendet werden (ggf. auch V. saphena magna vom kontralateralen Bein oder Armvene!), da die Ergebnisse der alloplastischen Verfahren am Unterschenkel deutlich schlechter sind (Offenheitsrate nach 3-5 Jahren 20% vs. 50% beim Venen-Bypass). Zur Behandlung der CLI ist die Rekonstruktion eines Unterschenkelgefäßes ausreichend (A. tibialis post., A. tibialis ant., A. fibularis).

Folgende Operationsverfahren werden angewandt:

- femoro-/popliteo-cruraler Venen-Bypass
- femoro-/popliteo-pedaler Venen-Bypass (z. B. auf A. dorsalis pedis)
- in-Situ-Venen-Bypass mit belassener V. saphena magna
- femoro-/popliteo-crurale Prothesen-Bypässe

Neben der gefässrekonstruktiven Therapie stellen begleitende Maßnahmen, wie die differenzierte Wundtherapie, die antibiotische Therapie (insbesondere bei Weichteilinfektionen), plastisch-rekonstruktive Maßnahmen, die orthopädische Schuhversorgung sowie die medikamentöse Begleittherapie z.B. mit Prostaglandinen zur Verfügung. Nach erfolgter Revaskularisation wird die Demarkation ischämischer avitaler Gewebeanteile von vitalem Gewebe abgewartet und danach eine sog. Grenzzonenamputation durchgeführt. In ca. 10% aller Fälle mit CLI muss die Indikation zur primären Ober- oder Unterschenkelamputation gestellt werden. Hierzu gehören: bettlägerige Patienten, ausgedehnte Gelenkkontraktionen, keinerlei gefäßchirurgische Rekonstruktionsmöglichkeit bei schwerem Stadium III oder Stadium IV.

2.2.2. pAVK der oberen Extremitäten

Ätiologie

Die pAVK betrifft nur in ca. 5% aller Patienten die obere Extremität. Führend sind auch hier arteriosklerotische Prozesse, die besonders den körpernahmen Anteil der A. subclavia betreffen. Weitere Ursachen sind thrombosierte Aneurysmen der A. subclavia (siehe Kapitel Kompressionssyndrom der oberen Throaxaparetur). Seltene Ursachen stellen entzündliche Gefäßerkrankungen wie Takayasu-Arteritis und die Thrombangitis obliterans dar (siehe Kapitel: Vaskulitiden).

Symptome

Bei kompensierter chronischer Ischämie stehen belastungsabhängige Schmerzen und Schwäche im Vordergrund, bei kritischer Ischämie oder bei zusätzlicher peripherer Embolisation treten Ruheschmerzen und das Auftreten von akralen Nekrosen in den Vordergrund. Bei abgangsnahen Subclaviastenosen kann zusätzlich ein Anzapfsyndrom des cerebralen Kreislaufs mit belastungsabhängigem Schwindel auftreten (siehe auch Kapitel vertebro-basiläre Insuffizienz).

Diagnostik

Die klinische Einschätzung der Verschlusslokalisation und Befundschwere erfolgt durch Anamnese, körperliche Untersuchung und Messen der Verschlussdrucke auf Handgelenksniveau über der A. radialis und A. ulnaris (Seitenvergleich!). Die Angiographie dient der Befundsicherung und der Behandlungsplanung.

Therapie

Die Behandlung erfolgt in Abhängigkeit von der Schwere der chronischen Durchblutungsstörung. Bei Ruheschmerzen oder dem Vorliegen akraler Nekrosen besteht absolute Behandlungsindikation. Gut kollateralisierte Verschlüsse stellen eine relative Behandlungsindikation dar, über die im individuellen Fall entschieden wird. Kurzstreckige Stenosen der A. subclavia werden interventionell mittels PTA oder stentgestützter PTA behandelt. Kurzstreckige abgangsnahe Subclaviaverschlüsse werden operativ saniert. Als Verfahren kommen die Transposition der A. subclavia in die A. carotis communis und ein alloplastischer Bypass zwischen A. carotis communis und A. subclavia in Betracht. Bei der Transposition wird die A. subclavia distal des Verschlusses ligiert und die wieder regulär offene A. subclavia distal des Verschlusses seitlich in die A. carotis communis anastomiert.

Sind gefässrekonstruktive Verfahren aufgrund der Verschlussmorphologie ausgeschlossen, kann durch eine thorakoskopische Sympathektomie eine leichte Verbesserung der akralen Durchblutung erzielt werden. Hierbei wird thorakoskopisch der thorakale Grenzstrang aufgesucht und das 2.-5. Ganglion entfernt (cave: Horner-Syndrom, Miosis und Ptosis bei Resektion des ersten Ganglions!).

2.3. Akute Extremitätenischämie

Definitionen

Die akute Extremitätenischämie stellt eine plötzlich einsetzende arterielle Perfusionsstörung dar, die unbehandelt zum Gewebsuntergang und Gliedmaßenverlust führen kann. Die akute Extremitätenischämie wird abgegrenzt von der chronischen Extremitätenischämie bei pAVK und im Stadium III und IV zu einer kritischen Extremitätenischämie führen kann.

2.3.1. Akute Ischämie der unteren Extremitäten

Ätiologie

Ursachen einer akuten Ischämie der unteren Extremitäten sind arterielle Embolien in 50-70% und arterielle Thrombosen in >30% aller Fälle (Tab. 9).

Arterielle Embolie:

80-90% aller peripheren Embolien haben eine kardiale Ursache. Bei absoluter Arrhythmie bei Vorhofflimmern können Thromben aus dem linken Vorhof besonders bei intermittierenden Vorhofflimmern embolisieren. Beim akuten Myokardinfarkt kommt es in bis zu 5% zu einer arteriellen Embolie, zumeist innerhalb der ersten Tage/Wochen, bei Ausbildung großer akinetischer Myokardanteile oder eines Vorderwandanerysmas auch im Intervall. Besonders gefährdet sind Patienten mit transmuralen Vorderwandinfarkten, bei denen sich in 30% Thromben im Bereich des Infarktareals bilden.

10-20% aller peripheren Thrombembolien werden durch nicht-kardiale Emboliequellen verursacht (aorto-iliacale und periphere Aneurysmen). Aneurysmen und ulzerierende Läsionen das aorto-iliakalen Abschnitts sind häufiger mit Mikroembolien („blue toe syndrome“, „trsh foot“) assoziiert. Periphere Embolien durch Tumoren (Bronchial-CA, Lungenmetastasen mit Anschluss an den Lungenkreislauf, primäres Aortensarkom) oder durch Fremdkörper, sowie paradoxe Embolien bei offenem Foraman ovale sind sehr selten.

Die häufigste Lokalisation einer arteriellen Embolie sind die Femoralisbifurkation und die A. poplitea, seltener die Iliacal- und Aortenbifurkation.

kardiale Embolieequellen	• absolte Arrythmie bei Vorfhofflimmern • Myokardinfarkt • Klappenvitium/Klappenersatz • Dilatative Cardiomyopathie • Bakerielle Endokarditis, Vorhofmyxom (selten)
nicht-kardiale Embolieequellen	• Aortenaneurysma • Aneurysma der A. iliaca, A. femoralis, A.poplitea • Tumoren (Aortensarkom, Bronchial-CA, sehr selten!) • Paradoxe Embolie bei offenem Foramen ovale
arterielle Thrombose	• Arteriosklerotische Stenose (femoral, popliteal, iliacal, selten Aorta) • Anastomosenstenosen nach Bypass-OP/Bypassverschluss • Thrombosiertes Aneurysma (A. poplitea!, seltener A. femoralis) • Restenosen nach PTA/Stent
seltene und nicht-atherosklerotische Ursachen	• Entrapment-Syndrom der A. poplitea • Knöcherne Verletzungen (Becken, untere Extremitäten) • Dissektionen (Trauma, Aortendissektion) • Iatrogene Läsionen (Repositionsmanöver, Hüftendoprothetik, etc.) • Phlegmasia coerulea dolens (s. Kapitel Phlebothrombose) • I.a. Injektion von Barbituraten, Zytostatika etc.) • Hyperkoagulopathien (Heparin-induzierte Thrombopenie HIT, AT III-, Protein-C-Mangel) • ergotaminhaltige Präparate zur Therapie der Migräne (Ergotismus)

Tab. 9: Ursachen der akuten Extremitätenischämie

Arterielle Thrombose

Aufgrund einer Zunahme der pAVK wird die akute Extremitätenischämie in >30% durch eine arterielle Thrombose verursacht. Arteriosklerotische Stenosen der distalen Aorta, A. iliaca, A. femoralis und A. poplitea, Anastomosenstenosen nach Bypass-Operationen und erneute Stenosen nach PTA/Stent (entstanden durch myointimale Proliferation) prädisponieren zur akuten Extremitätenischämie, insbesondere bei gleichzeitig vorliegender Herzinsuffizienz und Hypovolämie (Exsikose, Polyglobulie). Das akut thrombosierte Aneurysma der A. poplitea (häufig mit periokklusiver Embolie) stellt eine weitere häufig nicht erkannte Ursache einer akuten Extremitätenischämie dar. Bei jüngeren Patienten kann ein Entrapment-Syndrom der A. poplitea zur Stenose und akutem thrombotischen Verschluss führen (s. Kapitel Engpass-Syndrome).

Pathophysiologie

Während Haut und Subkutangewebe eine komplette Ischämie bis zu 24 Stunden tolerieren können, zeigen Skelettmuskel und periphere Nerven schon nach 4-6 Stunden irreversible Schäden (Degeneration von Nervenfasern). Die Ischämietoleranz einer Extremität wird durch die Dauer der Ischämie und die Lokalisation des Gefäßverschlusses, durch Ausmaß und Qualität vorbestehender Kollateralgefäße, durch das Herzminutenvolumen („cardiac output") und die Blutviskosität definiert. Revaskularisierende Maßnahmen können demnach auch nach Überschreiten eines Zeitfensters von 4-6 Stunden erfolgversprechend sein.

Bei einer kompletten Muskelischämie lassen sich im venösen Blut des betroffenen Beins deutlich erhöhte Konzentration von K+, Laktat, Myoglobin und zellulärer Enzyme (LDH, SGOT, Kreatinin-Phosphokinase) nachweisen. Als Ausdruck des anaeroben Stoffwechsels kommt es zu einem signifikanten Abfall des pH-Werts, zu einem Aussetzen der Na+/K+-Pumpe und zur Rhabdomyolyse. Diese metabolischen Veränderungen können sowohl bei fortgeschrittener Extremitätenischämie als auch nach erfolgter Revaskularisierung schwere systemische Komplikationen zur Folge haben (metabolische Azidose, Hyperkaliämie, Myoglobinurie u.U. mit aktuem Nierenversagen durch Lungenversagen). Ursächlich sind hierbei u.a. freigesetzte O^2-Radikale, die zu einer weiteren Schädigung von Zellmembranen und intrazellulären Strukturen mit konsekutiven Funktionseinschränkungen führen können (sog. Reperfusionsschaden).

Symptome und körperliche Untersuchung

Die klassischen Symptome einer akuten Extremitätenischämie wurden 1954 von Pratt in der sog. P-Regel zusammengefasst und beinhalten: plötzlich auftretender Schmerz (pain), blasse Extremität (pale), Gefühlsstörung (paraesthesia), Pulsverlust (pulslessness), motorische Störung (paralysis) und – bei fortgeschrittener Ischämie – allgemeine Erschöpfung bis hin zur Schocksymptomatik (prostration). Ein weiteres Leitsymptom ist die im Seitenvergleich kühle Extremität. Die Höhe des Pulsverlustes lässt im Seitenvergleich auf die Lokalisation der Gefäßokklusion schließen, ein erhaltener Puls schließt jedoch einen akuten Verschluss nicht aus, da Pulsationen bei frischen Thromben weitergeleitet werden können (sog. Auflaufpuls). Die Schwere einer akuten Extremitätenischämie wird nach Empfehlungen der TASC – unter Berücksichtigung der Reversibiliät und der Prognose für das betroffene Bein- einzelnen Stadien zugeordnet (Tab. 10). (Abb. 18)

	Stadium I	Stadium IIa	Stadium IIb	Stadium III
Prognose der Extremität	nicht unmittelbar bedroht	marginal bedroht bei sofortiger Therapie	unmittelbar bedroht – sofortige Revaskularisation notwendig	irreversible Ischämie
Sensorik	-	minimal eingeschränkt (Zehen)	eingeschränkt, Ruheschmerzen	komplett aufgehoben
Motorik	-	-	eingeschränkt	komplett aufgehoben
Doppler-Signal				
Arteriell	nachweisbar	häufig nicht mehr nachweisbar	nicht nachweisbar	nicht nachweisbar
Venös	nachweisbar	nachweisbar	nachweisbar	nicht nachweisbar

Tab. 10: Stadien der akuten Extremitätenischämie (adaptiert nach TASC 2000)

Nach Vollmar ist die Unterscheidung zwischen einer blassen und blauen Ischämie von prognostischer Bedeutung. Die blasse Ischämie zeigt Leichenblässe, die Venen sind kollabiert. Es liegt eine Blockade der arteriellen Strombahn vor, ohne dass es sich im Bereich der Peripherie und des venösen Abstromgebiets. Kommt es nach Erheben uns Ausstreichen des Beines nicht zu einer Entfärbung und einem Kollabieren der Venen kann man von einer bereits (partiell) eingesetzten Stagnationsthrombose des Kapillarbetts und des venösen Gefäßschenkels ausgehen, die Prognose ist ungünstig. Differentialdiagnostisch muss das Vorliegen einer CVI bedacht werden.

Spannungsblasen, völliger Verlust von Sensibilität, Motorik und Übergang der Paralyse zu schmerzhaft gespannten und verdickten Muskelgruppen (ischämisches Muskelödem mit Rigidität) sind Zeichen eines einsetzenden irreversiblen ischämischen Gewebsuntergangs.

Abb. 18: Irreversible Ischämie des rechten Vorfusses nach einer nicht erkannten Embolie in die A. poplitea. Konsekutive Unterschenkelamputation!

Differentialdiagnose

Die klinische Differentialdiagnose Embolie – Thrombose ist wichtig für das weitere diagnostische und therapeutische Vorgehen. Bei vorbehandelten Patienten (Gefäß-OP/Intervention) muss die Offenheit der Rekonstruktion überprüft werden (Sonographie) und geklärt werden, ob die Antikoagulantien eingenommen worden sind (z.B. Absetzen des Marcumar vor geplantem Zahnersatz) (Tab. 11).

arterielle Embolie	• plötzlicher Schmerzbeginn • kontralateral periphere Pulse tastbar • häufig schwere Ischämie • Nachweis einer möglichen Embolieqelle (kardial) • Z. n. peripherer Embolie
arterielle Thrombose	• Claudicatio intermittens bekannt (pAVK) • Atherosklerose-Risikoprofil • Z. n. arterieller Thrombose • Z. n. Bypass-OP • Z. n. PTA/Stent • Aneurysma der A. poplitea/A. femoralis bekannt

Tab. 11: Differentialdiagnose arterieller Embolie vs. arterielle Thrombose

Weiterführende Diagnostik

Im Anschluss an die klinische Untersuchung erfolgt zunächst eine Doppler-Sonographie der peripheren Arterien sowie eine Messung des Knöchelarteriendrucks. Bei bekanntem oder vermutetem Aneurysma der A. poplitea muss eine Duplex-Sonographie angeschlossen werden. Wenn zeitlich vertretbar, sollte bei V.a. eine arterielle Thrombose eine Angiographie durchgeführt werden, um Verschlusslokalisation sowie Ein- und Ausstromverhältnisse objektivieren zu können. Bei eindeutigen Zeichen einer Embolie kann auf eine Angiographie verzichtet werden. Angiographische Zeichen einer arteriellen Thrombose sind Gefäßverkalkungen auf der Leeraufnahme, der Nachweis von Kollateralen und der Nachweis unregelmäßig konfigurierter atheromatöser Stenosen, Ulzera und Verschlüssen in den benachbarten Gefäßregionen.

Die Labordiagnostik beinhaltet die Erfassung des kleinen Blutbildes, der Nieren-Retentionswerte, der Elektrolyte, der Thrombozytenzahl, des Fibrinogens, der partiellen Plasmathrombinzeit und des Quick-Wertes bzw. der INR. Weitergehende Untersuchungen können bei V.a. das Vorliegen einer Koagulopathie notwendig sein (Fibrinogen, ATIII, Protein-C, Protein-S, HIT-Diagnostik).

Therapie

Die sofort zu veranlassenden Maßnahmen beinhalten das Tieflagern der betroffenen Extremität, die Anlage eines Wattestiefels und die orale oder i. v. Gabe von Analgetika (i. m. Injektionen unbedingt vermeiden um eine etwaige Thrombolysetherapie nicht zu verunmöglichen). Zur Prophylaxe weitere Embolien und zur Vermeidung von Stagnationsthrombosen erhält der Patient 5000 IU Heparin als Bolus. Danach wird Heparin in therapeutischer Dosierung appliziert (20.000-30.000 IU/24 Stunden über Perfusor, PPT 40-60 Sekunden, Alternative: NM-Heparin). Über einen peripheren Zugang wird zur Verbesserung der Rheologie physiologische NaCl-Lösung i. v. infundiert.

Das vorrangige Ziel der Rekanalisation eines akuten Gefäßverschlusses kann erzielt werden durch konventionelle gefäßchirurgische und durch endovaskuläre Verfahren. Beim klinischen Verdacht auf das Vorliegen eines embolischen Gefäßverschlusses wird mithilfe eines aufblasbaren Ballonkatheters (sog. Fogarty-Katheter) das betroffene Gefäß wieder eröffnet. Nach operativer Freilegung der A. femoralis in der Leiste (ggf. in örtlicher Betäubung) können sowohl aorto-iliacale Embolien als auch Verschlüsse der femoro-poplitealen Gefäße behandelt werden (Prinzip der indirekten Embolektomie).

Bei distalen embolischen Verschlüssen muss die A. poplitea operativ freigelegt werden, um die Unterschenkelarterien selektiv thrombektomieren zu können. Eine sehr gute Alternative kann hier die sog. Aspirationslyse sein, bei der lokal thrombolytische Medikamente (Urokinase, r-TPA) über einen Angiographiekatheter in den Thrombus infiltriert werden und simultan thromboembolisches Material aspiriert werden kann.

Beim akuten Leriche-Syndrom handelt es sich um einen akuten, zumeist embolischen Verschluss der distalen Aorta, der mit einer schweren Ischämie der unteren Körperhälfte einhergeht. Die Patienten sind vital gefährdet und müssen notfallmäßig revaskularisiert werden. Der Eingriff erfolgt über beide Leisten, ggf. auch über eine direkte Freilegung der Aorta (trans- oder retroperitoneal). (Rene Leriche, 1879-1955, französischer Chirurg, Lyon/Strassburg).

Bei der akuten arteriellen Thrombose besteht aufgrund einer vorbestehenden pAVK häufig eine kompensierte Ischämie (Stadium I, Stadium IIa). Nach Durchführung einer diagnostischen Angiographie kann in Abhängigkeit von der Verschlusslokalisation, etwaiger zuvor durchgeführter Rekonstruktionen (Bypass, PTA/Stent) sowie der Dauer und der Schwere der Ischämie eine individuell optimale Therapie veranlasst werden. Therapieoptionen beim längerstreckigen thrombotischen Verschluss sind konventionelle operative Verfahren (konventionelle Thrombektomie, ggf. mit intraoperativer Dilatation/Stent, Bypass-Anlage, Bypass-Thrombektomie bei akut verschlossenem Bypass u.a.). Eine Alternative ist insbesondere im Stadium I und Stadium IIa die kathetergeführte lokale Thrombolyse, mit rtPA oder Urokinase ggf. mit simultaner Aspiration, PTA und/oder Stentimplantation. Konventionelle operative Verfahren und endovaskuläre Verfahren können auch kombiniert simultan im OP durchgeführt werden (intraoperative Angiographie notwendig!).

Liegt eine irreversible Extremitätenischämie (Stadium III) vor und/oder ein septisch-toxisches Krankheitsbild aufgrund eines fortschreitenden Gewebeuntergangs (Rhabdomyolyse, ggf. mit Nierenversagen, kardio-respiratorischer Insuffizienz, metabolischer Azidose etc.) muss notfallmäßig eine primäre Oberschenkelamputation vorgenommen werden („life before limb"). Eine primäre Amputation ist ebenfalls indiziert bei bettlägerigen, moribunden Patienten.

Komplikationen

Nach notfallmäßiger Revaskularisation muss der Patient intensiv-medizinisch überwacht werden. Rezidivembolien treten besonders häufig innerhalb der ersten Tage auf (Morbus embolicus). Die Letalität der akuten Extremitätenischämie liegt bei 5-20%. In ebenfalls etwa 20% der Patienten erfolgt primär oder nach erfolgloser Therapie eine Gliedmaßenamputation (Ober- oder Unterschenkelamputation).

Das Kompartment-Syndrom stellt eine besondere Komplikationsmöglichkeit dar: nach erfolgter Revaskularisation kann es zu einem ausgeprägten postischämischen Weichteilödem des betroffenen Beins kommen mit Druckschädigung peripherer Nerven oder einer erneuten peripheren Perfusionsstörung. Man spricht dann von einem sekundären bzw. postischämischen Kompartment-Syndrom. Besonders häufig ist nach einer akuten Ischämie die tibialis-anterior-Loge mit Gefährdung des N. peroneus profundus betroffen. Selten wird vor einer gefäßrekonstruktiven Maßnahme ein sog. primäres Kompartment-Syndrom beobachtet, das nach zunächst kompletter Ischämie durch eine spontane partielle Rekanalisation entsteht.

Ein postischämisches Kompartment-Syndrom wird durch eine offene Faszienspaltung (Dermato-Fasziotomie) des betroffenen Kompartments behandelt. Unbehandelt droht ein irreversibler Nervenschaden mit erheblicher Funktionseinschränkung (z B. Fußheberschwäche/Spitzfuß bei einer Parese des N. peroneus profundus).

Nachbehandlung

Nach einer kardialen Embolie muss auf Dauer eine Therapie mit Antikoagulatien erfolgen (Marcumar oder NM-Heparin in therapeutischer Dosierung). Bei pAVK wird als Basis-Therapie Aspirin 100 mg 1x tgl. oder Clopidogrel 75 mg 1x tgl. empfohlen.

2.3.2 Akute Ischämie der oberen Extremitäten

Ätiologie

Die akute Ischämie der oberen Extremität ist zu 90% durch kardiale Embolien, selten durch Embolien aus Subclaviaaneurysmen verursacht. Sehr selten liegt ein thrombosiertes Subclaviaaneurysma oder ein akuter Verschluss insbesondere der linken A. subclavia bei der Aortendissektion vor.

Symptome

Nach kurzzeitiger kritischer Durchblutung stellen sich die meisten Patienten mit kompensierter Ischämie vor. Aufgrund der ausgezeichneten Kollateralisationsmöglichkeiten der oberen Extremität und der geringeren Muskelmasse des Arms, tritt eine komplette Ischämie nur dann auf, wenn es auch zu peripheren Embolien im Hohlhandbogen oder den Digitalarterien gekommen ist.

Diagnostik

Die klinische Untersuchung beinhaltet die Überprüfung der kapillaren Perfusion der Finger sowie die Überprüfung der Sensomotorik der Hand. Die Erhebung des Pulsstatus der A. axillaris, A. brachialis, A. cubitalis, A. radialis und der A. ulnaris dient zur Bestimmung der Verschlusslokalisation. Ein kontralateral unauffälliger Pulsstatus sowie das Vorliegen von Herzrhytmusstörungen sprechen für eine kardiale Embolie. Dopplersonographisch lässt sich ebenfalls die Verschlusslokalisation sichern, duplexsonographisch sollte das Vorliegen eines Subclaviaaneurysmas ausgeschlossen werden. Auf eine präoperative Angiographie kann bei einer arteriellen Embolie mit typischer Anamnese verzichtet werden.

Therapie

Die Embolektomie/Thrombektomie ist die Methode der Wahl. Eine konservative Therapie ist aufgrund der exellenten Behandlungsergebnisse der OP und der niederen Komplikationsrate nur bei multimorbiden Patienten oder länger zurückliegender, gut kompensierter Ischämie zu erwägen. Bei kardialer Embolie müssen die Patienten antikoaguliert werden.

Die Freilegung der Ellenbeugenarterie erfolgt in Lokalanästhesie. Von hier aus kann sowohl eine proximale Embolektomie (Einstromsicherung) als auch eine selektive Embolektomie aller 3 Unterarmarterien durchgeführt werden.

2.4. Arterielle Aneurysmen

Definition

Bei einem Aneurysma handelt es sich um eine fusiforme oder sacciforme lokalisierte Gefäßerweiterung um das mindestens 1,5-fache des originären Lumens bzw. des Lumens oberhalb des Aneurysmas.

Lokalisation

Arterielle Aneurysmen betreffen die abdominelle und thorakale Aorta, die Beckenarterien sowie die femoro-poplitealen Gefäße. Seltenere Lokalisationen sind die supraaortalen Gefäße, die Nierenarterien und die Viszeralgefäße. Venöse Aneurysmen sind Raritäten.

Morphologie

Aneurysmen können spindelförmig (fusiform) oder sackförmig (sacciform) geformt sein, häufig liegen Mischformen vor. Bei einem echten Aneurysma (Aneurysma verum) sind alle Wandschichten von der Gefäßerweiterung betroffen, bei einem falschen Aneurysma (Aneurysma spurium) liegen eine umschriebene Läsion der Gefäßwand mit einem pulsierenden extravasalen Hämatom vor (z. B. Punktionsaneurysma der A. femoralis nach Herzkatheteruntersuchung).

Ätiologie

In >90% liegt eine Arteriosklerose zugrunde. Anastomenaneurysma nach prothetischem Gefäßersatz entstehen i. R. der arteriosklerotischen Grunderkrankung oder als sog. Nahtaneurysma mit partiellem Ausriss der Anastomose (Aneurysma spurium). Seltene Ursachen sind bakterielle Infektionen (mykotisches Aneurysma), angeborene Texturstörungen der Gefäßwand (Marfan-, Ehlers-Danlos-Syndrom) und Aneurysmen bei Vaskulitis (Tab. 12).

degenerativ	Atherosklerose Sekundäre Expansion nach Aortendissektion	>90%
„mechanisch“	Anastomosenaneurysma nach prothetischem Gefäßersatz poststenotisch Traumatisch (selten)	<10%
angeborene Texturstörungen der Gefäßwand	Marfan-Syndrom Ehlers-Danlos-Syndrom Zystische Medianekrose „Erdheim Gsell“	selten
entzündlich	Bakteriell („mykotisch“=historischer Begriff) Syphilis („Mesaortitis luetica“) „inflammatorisch“	selten
Vaskulitis / Arteritis	Lupus erythematodes, Takayashu Polyarteriitis nodosa, M. Behcet etc.	sehr selten

Bei mykotischen Aneurysmen handelt es sich nicht um eine Pilzinfektion, gemeint ist vielmehr die häufig pilzähnliche Form infektiöser Aneurysmen. Vier Typen sind hier zu unterscheiden.

- Infiziertes Aneurysma, ausgehend von einer septischen Endokarditis (grampositive Kokken)
- Infiziertes Aneurysma, ausgehend von einer Bakteriämie ohne Endokarditis (z. B. Salmonellen)
- Bakterielle Infektionen vorbestehender arteriosklerotischer Aneurysmen (Staphylokokken u. a.)
- Infiziertes Aneurysma spurium (z. B. Punktionsläsionen bei i. v. Drogenabhängigen, Staph. aureus)

2.4.1. Abdominelle Aortenaneurysmen (AAA)

Definition

Bei der Definition eines AAA sind Lokalisation, Geschlecht und Alter des Patienten zu berücksichtigen. Der Aortendurchmesser nimmt im Alter zu und beträgt bei Männern durchschnittlich 2,3 cm, bei Frauen 1,9 cm. In 5-10% aller AAAs finden sich sog. inflammatorische Aneurysmen, die von einer perianeurysmatischen Fibrose begleitet sind, die die V. cava inf., Duodenum und die Ureteren miteinbeziehen kann.

Epidemiologie

>90% aller Aortenaneurysmen betreffen die infrarenale Aorta. Neben der Bevorzugung des männlichen Geschlechts (5:1) und einer familiären Häufung (genetische Komponente!) findet sich eine deutliche Altersabhängigkeit: So beträgt die Prävalenz eines >3 cm durchmessenden AAA bei 60-64-jährigen Männern 2,6%, zwischen dem 65. und 74. Lebensjahr 6% und ab dem 75. Lebensjahr 9%. Hinzu kommt eine hohe Koinzidenz mit sonstigen peripheren Aneurysmen (z. B. Poplitealaneurysma) und weiteren Manifestationen der Atherosklerose (KHK, pAVK).

Aufgrund einer hohen Zahl nicht erkannter Aneurysmarupturen wird die Anzahl der tatsächlich an einer Ruptur verstorbenen Patienten unterschätzt. Für die USA wird eine Anzahl von jährlich 15-30.000 verstorbener Patienten angegeben. Für Deutschland würde das 6-12.000 verstorbene AAA-Patienten/Jahr bedeuten!

Diagnostik

Bei der abdominellen Palpation lassen sich AAAs als pulsierender Tumor oberhalb des Nabels im epigastrischen Winkel tasten (Rob`scher Handgriff). Die meisten AAAs werden jedoch im Rahmen einer aus anderer Indikation durchgeführten abdominellen Sonographie diagnostiziert. B-Bild-sonographisch lassen sich der Querdurchmesser des AAA und das nicht-thrombotische Lumen messen. Die Sonographie hat ihren bevorzugten Platz im Screening, in der Verlaufskontrolle und in der Nachsorge nach prothetischen Aortenersatz.

Bei adipösen oder sehr muskulösen Bauchdecken ist die Palpation gelegentlich nicht möglich, bei sehr schlanken Menschen kann die Aorta u. U. auch ohne das Vorliegen eines AAAs palpiert werden.

Goldstandard der apparativen Diagnostik ist das Spiral-CT mit Schichtabständen zwischen 1 und 3 mm. Mittels 2D- und 3D-Reformatierungen können die viszeralen Gefäßabgänge incl. der Nierenarterien dargestellt und ihre Beziehung zum Aneurysma dargestellt werden. Eine konventionelle Angiographie ist nur angezeigt beim V. a. das Vorliegen einer pAVK und/oder eine Nierenarterienstenose.

Beim klinischen V. a. eine gedeckte Ruptur bzw. ein akut expandierendes AAA wird notfallmäßig eine CT-Untersuchung mit Kontrastmittel durchgeführt. Bei Zeichen einer Aortenruptur (Retroperitoneum, Pleurahöhle u. a.) muss unverzüglich operiert werden, da andernfalls keinerlei Überlebenschancen bestehen.

Symptome / Differentialdiagnose

Stadium I: Etwa 90% aller AAAs sind zum Zeitpunkt der Diagnose asymptomatisch. Es handelt sich somit um einen Zufallsbefund im Rahmen einer klinischen Untersuchung oder einer abdominellen Sonographie.

Stadium II: Es liegt ein symptomatisches Aneurysma mit abdominellen Schmerzen, jedoch ohne Zeichen einer Ruptur im CT vor. Die Symptomatik wird als Expansions- oder Penetrationsschmerz interpretiert. Weitere Symptome und Komplikationen können sein: Wirbelkörperarrosionen, Harnstauungsniere, aorto-cavale Fisteln. Differentialdiagnostisch kommen Ulcus duodeni, Pankreatitis sowie degenerative Wirbelsäulenerkrankungen in Betracht. Arterio-arterielle Embolien sind selten (<1%).

Stadium III: In 5-10% aller AAAs liegt eine freie oder gedeckte Ruptur vor. Die Rupturstelle liegt bevorzugt nach retroperitoneal, in seltenen Fällen liegt eine Ruptur in die V. cava inferior oder eine primäre aorto-duodenale Fistel mit den klinisccchen Zeichen einer oberen gastrointestinalen Blutung vor. Leitsymptome sind Schock und plötzliche Bauch- und/oder Rückenschmerzen. Die Ruptur eines AAAs ist mit einer 80-90%igen Letalität verbunden, 45-60% der Patienten sterben vor Erreichen der Klinik im hypovolämischen Schock (Abb. 19).

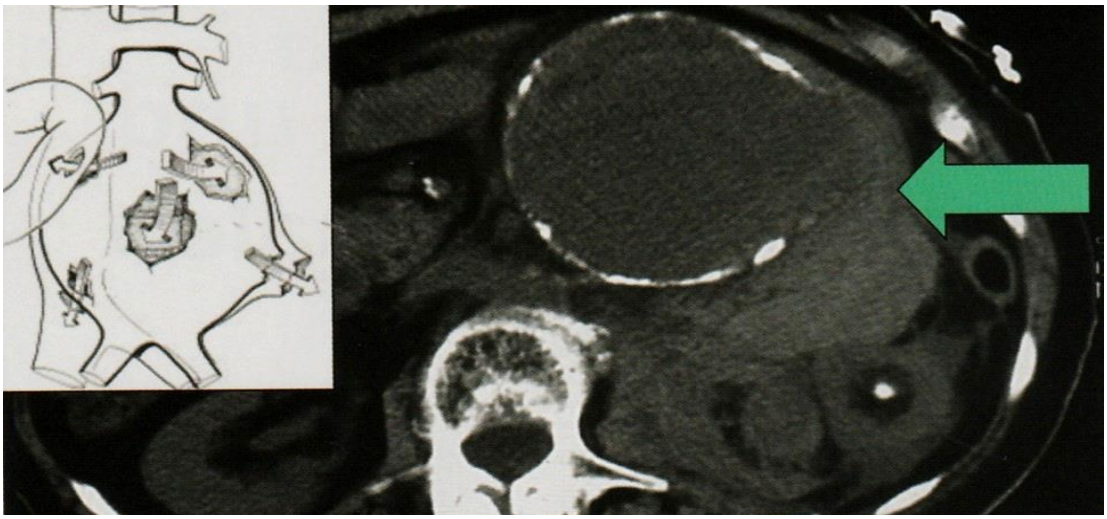

Abb. 19: rupturiertes infrarenales Aortenaneurysma im CT, tödlicher Ausgang (mögliche Rupturlokalisation (kleines Bild)

Rupturrisiko eines AAA

Das Risiko einer Ruptur steigt mit zunehmendem Querdurchmesser des AAAs exponentiell an. Entscheidend ist dabei der gesamte Durchmesser aus thrombosierter Wand und durchflossenem Lumen (Abb. 20). Weitere klinische und morphologische Faktoren, die auf ein hohes Rupturrisiko von >10%/Jahr hinweisen sind: Expansionsrate von >6 mm/Jahr, sacciforme und/oder exzentrische Morphologie, weibliches Geschlecht, Nikotinabusus und familiäre AAA-Häufung.

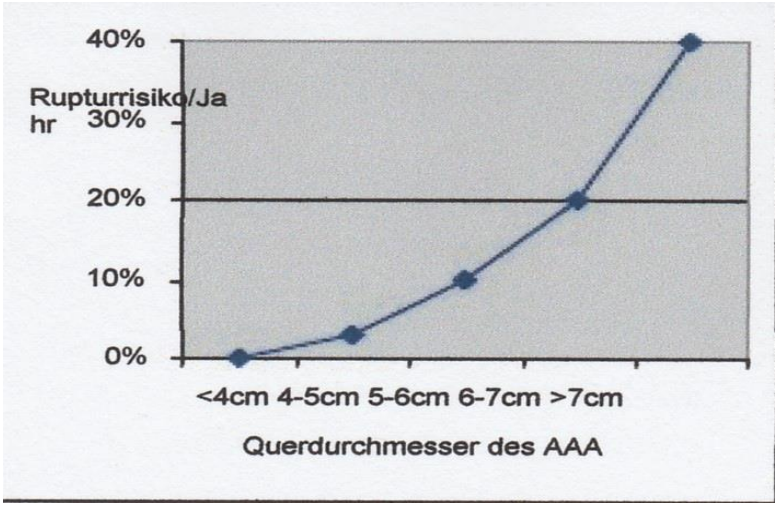

Indikationen zur operativen Therapie im Stadium I

Bei der Indikationsstellung müssen das individuell geschätzte Rupturrisiko, das individuell geschätzte OP-Risiko und die Lebenserwartung des Patienten berücksichtigt werden. Die Indikation sollte ab einem Querdurchmesser von 4,5-5,5 cm überprüft werden. Kleinere Aneurysmen stellen nur ausnahmsweise eine Indikation dar (z. B. sacciformes Aneurysma). Ein >5,5 cm durchmessendes AAA sollte nur bei Vorliegen einer schlechten Prognose quo ad vitam von der OP ausgeschlossen werden. Des weiteren sollte bei einer Größenprogredienz von mehr als 1 cm/Jahr die Indikation gestellt werden.

<u>Abschätzung des OP-Risikos:</u> Das perioperative Risiko wird durch das Lebensalter, der Vorliegen schwerer Begleiterkrankungen (KHK, COPD, Niereninsuffizienz) und die operative Erfahrung des Chirurgen und der behandelnden Klinik bestimmt.

Lebenserwartung und Patientenwunsch: Die Lebenserwartung des Patienten sollte insbesondere bei AAAs mit einem Querdurchmesser >5,5 cm mindestens 5 Jahre betragen. Patient und Angehörige sollten in die Indikationsstellung sowie in die Verfahrenswahl (konventionelle OP vs. endovaskuläre Aortenrekonstruktion) eingebunden werden. Hierzu hat eine intensive Aufklärung über das Risiko der Ruptur im weiteren Verlauf und das OP-Risiko zu erfolgen.

Indikationen zur Operation im Stadium II und III

Beim symptomatischen AAA muss innerhalb der nächsten Tage, beim rupturierten AAA notfallmäßig operiert werden. Ausnahmen können sich nur bei schwerster kardiopulmonaler Insuffizienz, infaustem Tumorleiden oder explizitem Patientenwunsch ergeben.

Operative Technik

Der Zugang zur infrarenalen Aorten erfolgt über eine mediane Laparatomie oder eines retroperitonealem Zugang. Nach Ausklemmen der infrarenalen Aorta und der Beckenarterien wird das Aneurysma eröffnet, offene Lumbalarterien umstochen und je nach Ausdehnung des AAA eine Rohr- (Tube, Abb. 21) oder Bifurkationsprothese (Abb. 22) interponiert. Das Aneurysma wird nicht reseziert, sondern nach Fertigstellung der Anastomosen zur Ummantelung der Prothese verwandt (Prophylaxe des Protheseninfekts). Zur Anwendung gelangen kollagenbeschichtete primär dichte Dacron- oder PTFE-Prothesen. In jeweils ca. 5% ist die Reimplantation der A. mesenterica inf. oder eine simultane Nierenarterienrekonstruktion notwendig.

Technisch anspruchsvoller ist die Behandlung sog. inflammatorischer AAAs, da das Aneurysma von einem bindegewebigen Pannus umgeben ist und Nachbarorgane (z. B. Jejunum) fest adhärent sind. Eine Eröffnung des Darms muss unbedingt vermieden werden (Gefahr der Protheseninfektion!). Beim rupturierten AAA wird grundsätzlich die Implantation einer Rohrprothese angestrebt, um die OP so kurz wie möglich zu halten.

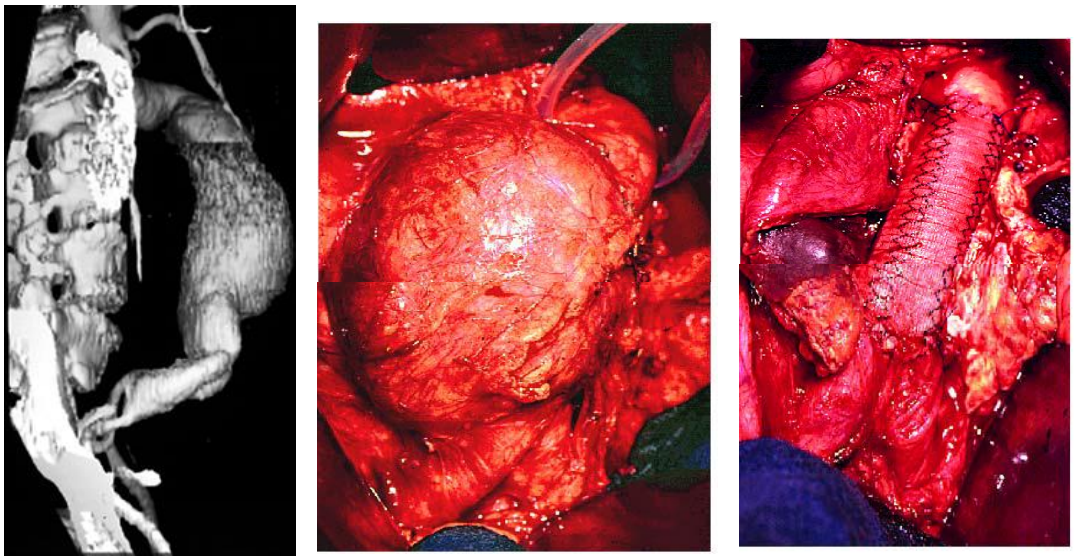

Abb. 21: Abdominelles Aortenaneurysma (AAA)
Offene Rekonstruktion mit Tube-Interponat

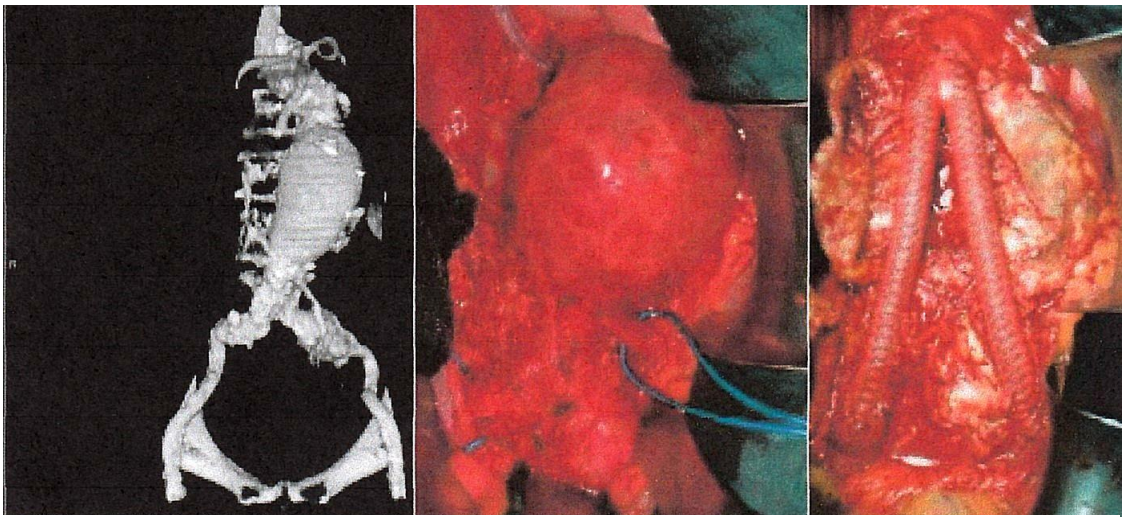

Abb. 22: asymptomatisches infrarenales Aortenaneurysma und Aneurysma der linken A. iliaca communis bei einem 68-jährigen Mann.
Therapie: Implantation einer Bifurkations-Prothese (A. mes. inf. angezügelt)

Perioperative Komplikationen / Frühergebnisse

Die perioperative Letalität beträgt im Stadium I in Abhängigkeit von den o.g. klinischen und morphologischen Variablen 2-5% (-10%), im Stadium II ca. 20% und beim rupturierten AAA 40-50%. Weitere Komplikationsmöglichkeiten s. Tab. 13

intraoperative periphere Embolien mit kritischer Extremitätenischämie	5%
Nachblutungen	2-5%
Nierenversagen	1-2%
Verletzungen benachbarter Organe (Duodenum, Dünndarm, Colon, Harnleiter usw.)	1-2%
Schwere kardiale und/oder respiratorische Komplikationen	5%
Ischämische Kolitis	1-4%

Tab. 13: perioperative Komplikationen nach konventionellem infrarenalen Aortenersatz

Prognose und Spätkomplikationen

Nach erfolgreicher Operation ist die Lebenserwartung identisch zu derjenigen einer nicht-operierten Vergleichspopulation. Späte Komplikationen sind selten: Anastomenaneurysmata in 2% nach 6-12 Jahren, Prothesenschenkelverschlüsse in 5% nach 5 Jahren. Besonders gefürchtet sind Protheseninfektionen, die nach elektiver Aortenrekonstruktion in <0,5%, nach rupturierten Aortenaneurysma in <1% auftreten.

Endovaskuläre Therapien infrarenaler Aneurysmen

1990 wurde erstmals ein AAA endovaskulär ausgeschaltet. Das Prinzip besteht darin, dass in Narkose über die A. femoralis eine stentgestützte Gefäßprothese unter röntgenologischer Kontrolle (C-Bogen im OP) in die Aorta vorgeschoben und dort entfaltet wird. Vorteile der Methode sind die geringere Invasivität, kürzere Verweildauer und schnellere Rekonvaleszenz des Patienten. Eine endovaskuläre Aneurysma-Therapie ist jedoch an morphologische Voraussetzungen gebunden und konnte bis vor 10 Jahren nur bei 20-30% aller AAA-Patienten durchgeführt werden (Typ I, Typ IIa, Typ IIb nach Allenberg, Abb. 23). Mittlerweile hat das Endovascular Aortic Repair (EVAR) die offene Chirurgie beinahe abgelöst und stellt die Therapie der Wahl dar. Allerdings ist diese Technik nach wie vor an anatomische Gegebenheiten gebunden oder muss mit Hybrid-Verfahren (Bypasschirurgie) ergänzt oder kombiniert werden. Am wichtigsten sind dabei die Existenz eines ausreichend langen gesunden Aortenabschnittes unterhalb der Nierenarterien sowie ausreichend langer gesunder Beckenarterien oberhalb der Ilicalbifurkation, da in diesen Bereichen die Stentprothesen fixiert werden müssen. Trotz initial guter Fixation können sich innerhalb von Monaten und Jahren durch Verrutschen der Endoprothese oder Größenzunahme der Aorta sog. Endoleckagen ausbilden, die zu einer erneuten Perfusion im Aortenaneurysma führen, in 0,5%-1% aller Fälle sogar zu einer Aortenruptur! Aus diesem Grund müssen derzeit alle Patienten mit endovaskulären Prothesen regelmäßig klinisch und bildgebend (Sonographie, CT) nachuntersucht werden (Abb. 23, Tab. 14).

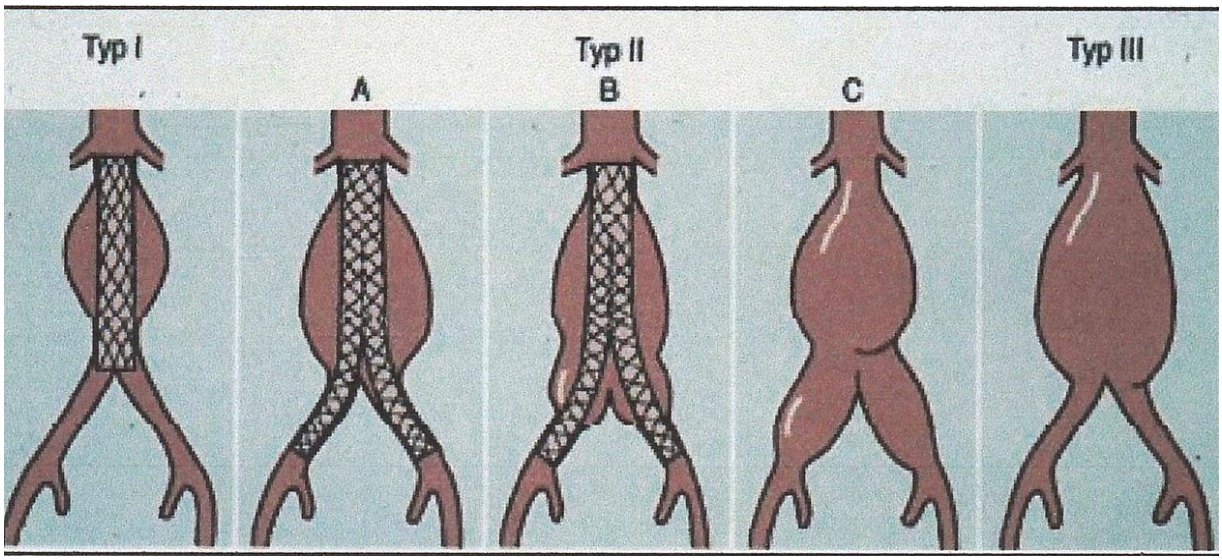

Abb. 23: Klassifikation infrarenaler Aortenaneurysmen nach Allenberg:
Die Typen I, IIA, IIB sind für eine endovaskuläre Therapie geeignet, Typ IIB und Typ III sind nicht geeignet.

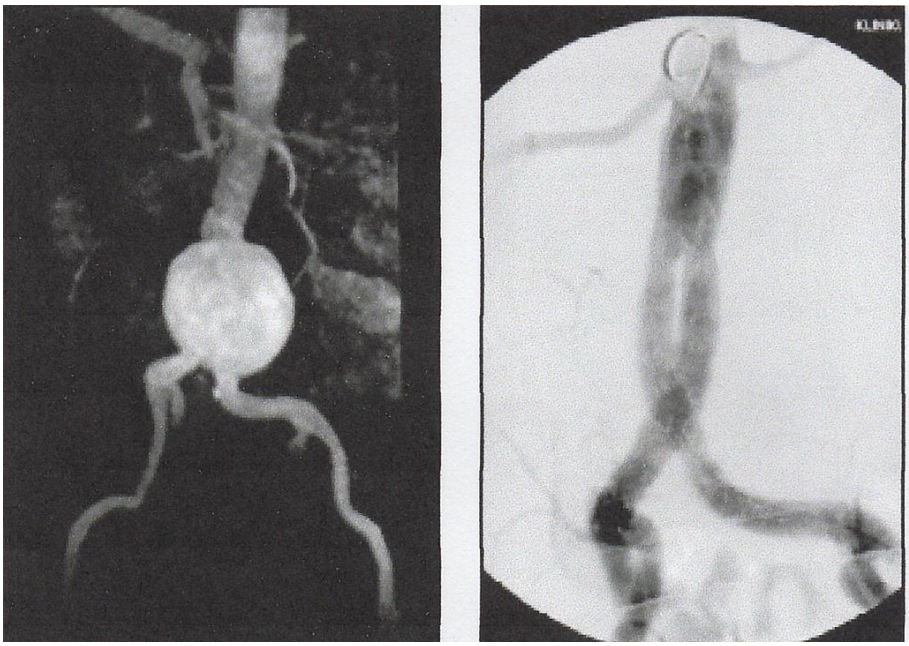

Abb. 24:
77-jähriger Mann mit sacciformen infrarenalem AAA.
Therapie:
Endoprothese (aorto-biiliacal), Entlassung nach 6 Tagen.

	konventionelle OP	**endovaskuläre Verfahren („Stent-Prothese“)**
Vorteile	• sehr gute Lanzeitergebnisse • Spätkomplikationen selten (Protheseninfekt, Anastomosen-aneurysma etc.) • standardisiertes Verfahren	• weniger invasiv • kurze Verweildauer • geringere Morbidität und Letalität • geringere Morbidität und Letalität beim rupturierten Aneurysma • geringe Paraplegie-Rate bei TAA
Nachteile	• invasive Verfahren • größerer Blutverlust • längere Rekonvaleszenz • abdominelle Vor-OP (Narbenhernie) • größere Morbidität und Letalität? • Therapiekosten insgesamt höher?	• nur in 20-30% aller AAAs anwendbar • teure Materialen • Risiko einer späteren Ruptur (0,5-1%/Jahr) • Risiko der Endoleckage im Verlauf • regelmäßige klinische und morphologische Kontrolle notwendig • Prothesenverschlüsse häufiger?

Tab. 14: Vor- und Nachteile der konventionellen vs. der endovaskulären Therapie des Aortenaneurysmas

Screening / Verlaufskontrolle

Bei Männern zwischen dem 60. und 85. Lebensjahr, bei Frauen zwischen dem 60. und 85. Lebensjahr mit kardiovaskulärem Risiko und Männern und Frauen ab dem 50. Lebensjahr mit einem AAA in der Familie, sollte eine abdominelle Sonographie durchgeführt werden. AAAs mit einem Querdurchmesser vom 3-4 cm sollten 1x/Jahr, AAAs mit einem Querdurchmesser von 4-4,5 cm sollten alle Monate kontroll-sonographiert werden. Patienten mit einem AAA >4,5 cm sollten in einer gefäßchirurgischen Abteilung vorgestellt werden.

Fazit

Die Einführung der endovaskulären Behandlung von Aortenaneurysmen hat zu einer Reduktion der perioperativen Letalität und Morbidität geführt und ist auch in Fällen, die aufgrund der Begleiterkrankungen nicht für eine offene Operation geeignet sind, möglich. Auch wenn der Überlebensunterschied in den randomisierten Studien im Vergleich zur offenen Chirurgie nach zwei Jahren nicht mehr nachweisbar ist, führt die große Akzeptanz bei Patienten und Behandlern zur zunehmenden Anwendung der endovaskulären Technik. Im Langzeitverlauf ist die endovaskuläre Aortenprothese jedoch mit einer höheren Komplikationsrate verbunden, wohingegen die offene Aortenchirurgie hier noch komplikationsärmer erscheint. Daher werden zurzeit nach EVAR regelmäßige Kontrollen empfohlen, um Komplikationen frühzeitig zu erkennen.

2.4.2. Thorakalen / Thorako-abdominelles Aortenaneurysma

Definition und Ätiologie

Thorakale Aortenaneurysmen (TAA) betreffen die Aorta ascendens, den Aortenbogen oder die Aorta descendens, thorako-abdominelle Aortenaneurysmen (TAAA), die thorakale und die abdominelle Aorta (Crawford-Klassifikation Typ I-IV). Häufigste Ursache ist die Atherosklerose, angeborene Texturstörungen der Aortenwand (Marfan-Syndrom, Ehlers-Danlos-Syndrom) sowie zurückliegende Aortendissektionen mit sekundärer Expansion.

Spontanverlauf

Die Prognose von Patienten mit unbehandeltem TAA oder TAAA ist ungünstig. Etwa jeder zweite Patient stirbt in den nächsten Jahren an einer Aneurysmaruptur. Bei einem frei in den Thorax rupturierten Aneurysma besteht keine Überlebenschance.

Diagnostik

Asymptomatische TAAs/TAAAs werden zumeist zufällig im Rahmen einer Röntgen-Thoraxuntersuchung (Mediastinalverbreiterung) oder einer aus sonstiger Indikation durchgeführten Echokardiographie entdeckt. In der apparativen Diagnostik ist das Spiral-CT unabdingbar. Vor einer Operation muss eine kardiologische, renale und pulmonologische Risikoabklärung erfolgen.

Symptome/Differentialdiagnose

Die klinische Einteilung entspricht derjenigen des AAA. Über 90% aller Patienten mit TAA/TAAA sind im Stadium I. Plötzliche heftige Thorax- und/oder Rückenschmerzen können Ausdruck einer Expansion (Stadium II) oder einer Ruptur (Stadium III) sein (Abb. 5). In der klinischen Differentialdiagnose sind der akute Myokardinfarkt, die Lungenembolie, der Spontan-Pneumothorax und die akute Aortendissektion (s. u.) zu berücksichtigen. Weitere seltene Symptome umfassen ischämische Rückenmarksläsionen, Niereninsuffizienz und Störungen der Darmperfusion durch thrombotische Verschlüsse/Stenosen des Tr. coeliacus, der A. mestenterica supperior oder der Nierenarterien.

Operative Therapie

Die Indikation zur operativen Therapie eines TAA/TAAA orientiert sich an der Rupturwahrscheinlichkeit, dem perioperativen Risiko und der Lebenserwartung des Patienten. Als Orientierung gelten für Aorta ascendens und descendens sowie den thorako-abdominellen Übergang ein Querdurchmesser von >6 cm. Kleinere Aneurysmen stellen nur ausnahmsweise eine Indikation dar (sacciformes Aneurysma, sehr junger Patient, rasche Progression).

Die Freilegung der thorakalen Aorta erfolgt über eine links-posterolaterale Thorakotomie(3. oder 4. ICR), beim TAAA wird zusätzlich von retroperitoneal die abdominelle Aorta freigelegt. Das Clamping der Aorta erfolgt unterhalb des Abgangs der A. subclavia. Die spinale und viszerale Ischämiezeit kann durch verschiedene operative und apparative Techniken verkürzt werden. Der Aortenersatz erfolgt durch eine Rohrprothese (Durchmesser 20-24 mm). Je nach Aneurysmalokalisation werden größere Interkostalarterien, Viszeralarterien und Nierenarterien in die Prothese „eingepflanzt".

Beim Nachweis eines Aneurysmas von Aorta ascendens und/oder Aortenbogen erfolgt die Vorstellung beim Herzchirurgen, da die Aortenrekonstruktion bei diesen Patienten nur unter Zuhilfenahme der Herz-Lungen-Maschine und der extrakorporalen Zirkulation möglich ist.

Gute Ergebnisse lassen sich besonders beim TAA mit der Implantation von großlumigen endovaskulär applizierten Stentprothesen erzielen. Diese werden über die A. femoralis oder die Beckenarterie unter röntgenologischer Kontrolle in die thorakale Aorta vorgeschoben und unter Zuhilfenahme von Ballonkathetern entfaltet. Unterhalb der linken A. subclavia und oberhalb des Tr. coeliacus müssen 2-3 cm lange „Andockzonen" zur Verankerung der Endoprothese vorhanden sein.

Perioperative Komplikationen

Die Krankenhaus-Sterblichkeit nach konventionellem Ersatz der thorakalen bzw. thorakoabdominellen Aorta liegt bei 5-15%. Ursachen dieser hohen Rate sind i. w. kardiale, pulmonale und renale (Dialyse!) Komplikationen. Hinzu kommt insbesondere für zwerchfellnahe TAAAs eine Paraplegie-Rate von >20%!

Die endovaskuläre Ausschaltung eines TAAs/TAAAs ist mit geringeren Komplikationsraten assoziiert. Dies betrifft insbesondere die Paraplegie-Rate, die auch bei „überstenten" multipler Intercostalarterien mit <5% sehr niedrig ist.

2.4.3. Aortendissektion

Definition und Ätiologie

Bei der akuten Aortendissektion kommt es zu einem Einriss („Entry“) und einer plötzlichen ante- und/oder retrograden Unterblutung der aortalen Intima. Hierdurch kann sich ein zweites Aortenlumen (sog. Falschkanal) entwickeln, der typischerweise einen größeren Durchmesser hat als das originäre wahre Lumen. Derartige Falschkanäle können zu akuten Abgangsverschlüssen der Koronarien (Myokardinfarkt), der supraaortalen Gefäße (Schlaganfall), der Intercostalarterien (Paraplegie), der Nierenarterien, Viszeralgefäße und Beckenarterien führen. In vielen Fällen kommt es im Verlauf der thorakalen und abdominellen Aorta zu einem sog. Re-entry, bei dem das falsche Lumen durch einen weiteren Einriss der Intima Anschluss an das wahre Lumen findet. Ca. 2/3 aller Aortendissektionen nehmen von der Aorta ascendens ihren Ursprung, etwa 1/3 entstehen unterhalb des Abgangs der linken A. subclavia.

Akute Aortendissektionen können auf dem Boden genetisch bedingte Störungen des aortalen Wandaufbaus (insbes. in der Tunica media) sowie spontan ohne erkennbare Ursache entstehen.

Seltene angeborene und autosomal dominant vererbliche Bindegewebserkrankungen mit Gefäßbefall:

Marfan-Syndrom: charakteristischer Habitus (lange, schmale Finger, Großwuchs, Kyphoskoliose, Trichterbrust etc.). Linsenluxation in 70%, kardiovaskuläre Manifestation in 95% (u. a. thorakales Aortenaneurysma, Aortenklappeninsuffizienz, Aortendissektion).

Ehlers-Danlos-Syndrom: typische Überdehnbarkeit der Haut und der Gelenke, „brüchige Haut“. Ursächlich dafür sind mehrere genetische Defekte des Kollagenstoffwechsels. Gefäßkomplikationen in 4% der Fälle (Spontanrupturen, Aneurysma, Aortendissektion).

Klassifikation

Die Klassifikation der akuten Aortendissektion nach Bakey (Typ I-III) ist heute weitgehend durch die Stanford-Klassifikation ersetzt, die sich an der Ausdehnung des „falschen Lumens“ orientiert. Bei der Typ-A-Dissektion befindet sich der Falschkanal immer oberhalb der linken A. subclavia im Aortenbogen und/oder der Aorta ascendens, die Dissektion kann dabei antegrad oder retrograd entstanden sein. Zusätzlich kann die thorakale Aorta betroffen sein. Die Typ-B-Dissektion betrifft hingegen immer nur die thorakale Aorta unterhalb der linken A. subclavia (Abb. 25).

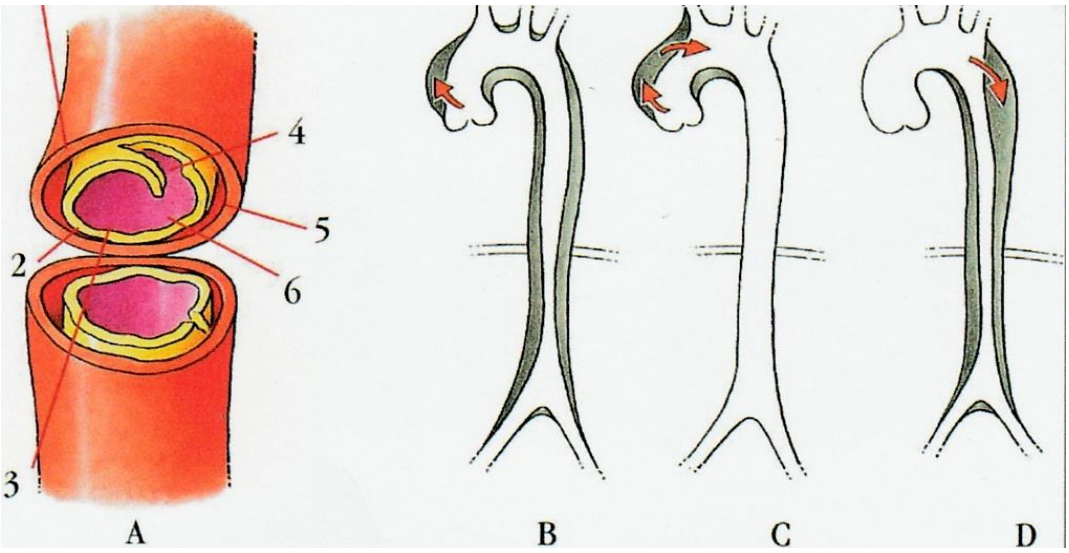

Aortendissektion **Stanford-Klassifikation**

- Typ A betrifft die Aorta ascendens (ante- oder retrograd)
- Typ B betrifft nur die Aorta descendens

Diagnostik

Beim V.a. eine Aortendissektion muss unverzüglich eine Spiral-CT der Aorta angefertigt werden (Alternative: MRT), um Lokalisation der Dissektion, eine etwaige (gedeckte) Ruptur und Organischämien zu erkennen. Eine konventionelle Aortographie ist nur ausnahmsweise angezeigt.

Klinik / Differentialdiagnose

Akute Aortendissektionen gehen mit heftigsten thorakalen Schmerzen einher, häufig mit Ausstrahlung zwischen die Schulterblätter (Differentialdiagnose: Myokardinfarkt, Lungenembolie, Pneumothorax). Typische Komplikationen der Aortendissektion sind Rupturen (insbesondere bei A-Dissektionen) und Organischämien. Die akute Aortendissektion Typ A stellt eine unmittelbar lebensbedrohliche Erkrankung dar. Unbehandelt beträgt die Letalität >90%. Todesursachen sind Rupturen, Perikardtamponaden und akute Koronararterienverschlüsse.

Typ-B-Dissektionen können nach der initialen, zumeist heftigen Schmerzsymptomatik symptomarm verlaufen, sofern keine ischämischen Komplikationen auftreten (s. o.).

Therapie

Akute A-Dissektionen stellen einen herzchirurgischen Notfall dar. B-Dissektionen können initial unter intensiv-medizinischer Überwachung konservativ behandelt werden (RR-Senkung, Analgesie), eine Indikation zur sofortigen operativen Therapie stellt sich nur aufgrund einer thorakalen Aortenruptur (selten) und/oder ischämischer Organkomplikationen.

Neben dem konventionellen Aortenersatz gelangen zunehmend endovaskuläre Verfahren zur Anwendung (Aufdehnung des wahren Aortenlumens durch die

Implantation einer Endoprothese, endovaskuläres Fenstern des Falschkanals mit Ballonkathetern, Stenting subtotaler Verschlüsse der Mesenterial- oder Nierenarterien).

Nachsorge / Therapie der chronischen Aortendissektion

Die chronische Aortendissektion kann konservativ behandelt werden, solange keine sekundäre aneurysmatische Erweiterung der Aorta (Spiral-CT-Kontrolle) und keine Organischämie (z. B. durch Thrombose des Falschkanals) beobachtet wird. Expansionen der thorakalen Aorta auf einen Querdurchmesser von >6 cm werden durch konventionellen Aortenersatz oder endovaskulär versorgt.

Patienten mit angeborenen Gefäßerkrankungen (Marfan-, Ehlers-Danlos-Syndrom etc.) müssen alle 6 Monate mittels Spiral-CT kontroll-untersucht werden. Dies gilt auch für Familienangehörige.

2.4.4. Periphere arterielle Aneurysmen

Von peripheren Aneurysmen gehen zwei Gefahren aus:

- Embolischer Verschluss der Ausstrombahn, wobei der im Aneurysma bildende Randthrombus als Embolieequelle gilt
- Thrombose des Aneurysmas mit begleitender Ischämie des zu versorgenden arteriellen Stromgebietes

Häufigste Lokalisation peripherer Aneurysmen sind die A. poplitea und die A. femoralis communis. Ein bilaterales Vorkommen der Aneurysmen wird in Autopsiestudien in 35-69% beschrieben. Die Korrelation im Auftreten dieser Aneurysmen mit dem Auftreten von infrarenalen AAA beträgt 23-41%.

Aneurysmen der distalen A. subclavia können auf dem Boden einer poststenotischen Dilatation im Rahmen einer costo-claviculären Enge entstehen.

Diagnostik

Die Diagnosestellung des Aneurysmas erfolgt mithilfe der Duplex-Sonographie, die eine weitgehende exakte Bestimmung der Aneurysmagröße, des durchflossenen Lumens und des vorliegenden Thrombussaum zulässt. Neben der klinischen Beurteilung der arteriellen Durchblutung der betroffenen Extremität mit Erhebung der schmerzfreien Gehstrecke, des Pulsstatus und des Perfusionsverschlussdruckindex ist die Durchführung einer Angiographie zur Beurteilung des arteriellen Ausstroms obligatorisch. Diese kann als intraarterielle digitale Subtraktionsangiographie oder MR-Angiographie durchgeführt werden.

Die operative Versorgung erfolgt durch Ausschaltung des Aneurysmas und Interposition einer Gefäßprothese oder eines Venensegments. An der unteren Extremität erfolgt dies vorzugsweise mit autologen Bypassmaterialen, im Bereich der oberen Extremität kann

auch alloplastisches Material verwandt werden. Poplitealaneurysmen sollten elektiv therapiert werden, da distale Embolien subklinisch stattfinden können und hierdurch der sog. arterielle run-off schrittweise verschlechtert wird.

Aneurysmen der extracraniellen A. carotis sind selten. Die operative Behandlung erfolgt üblicherweise durch Anlage eines Venen- oder Protheseninterponats. Eine seltene Sonderform ist ein Aneurysma spurium nach Carotisdissektion. Ein derartiges falsches Aneurysma kann deutlich oberhalb der Carotisbifurkation liegen und dann operativ schwierig zu behandeln sein. Bei symptomatischen Patienten (zerebrale Embolie, zerebrale Perfusionsminderung) kann heute die Implantation eines Stents erwogen werden (interdisziplinäres Konsil!).

Aneurysmen der Viszeralarterien und der Nierenarterien sind sehr selten. Eine Behandlungsindikation gibt es bei symptomatischen Aneurysmen (Embolisation) und bei deutlicher Größenzunahme >3 cm Querdurchmesser (Rupturgefahr).

2.5. Verschlussprozesse der Nierenarterien

Die Verschlussprozesse der Nierenarterien können Ursache einer renovaskulären Hypertonie und/oder einer schrittweisen Funktionsminderung der betroffenen Niere bis hin zur vaskulären Schrumpfniere sein (renovaskuläre Insuffizienz).

Ätiologie

Mindesten 80% aller Nierenarterienstenosen (NAST) entwickeln sich auf dem Boden einer obliterierenden Atherosklerose. Weitere Ursachen sind die fibromuskuläre Dysplasie (FMD), arterielle Embolien, Aortendissektion (spontan, traumatisch) und thrombosierte Nierenarterienaneurysmen.

Pathophysiologie

Charakteristisch für den renovaskulären Hochdruck sind hohe diastolische Werte. Die Stenose der vorgeschalteten Nierenarterie, die einen Druckabfall im Arteriensystem der Nieren erzeugt, löst den sog. Goldblatt-Mechanismus aus. Durch Hypertrophie der juxtaglomerulären Zellen wird vermehrt Renin ausgeschüttet, welches zu einer vermehrten Überführung von Angiotensinogen in Angiosensin I führt. Dieses wird in Angiotensin II umgewandelt und führt direkt zur systemischen peripheren Vasokonstriktion. Eine gesteigerte Aldosteronbildung in der Nebenniere bewirkt darüber hinaus eine verstärkte Natrium-Retention, welche ihrerseits den Hochdruck unterhält. Dieser Mechanismus soll die Durchblutung des Nierenparenchyms normalisieren. Eine medikamentöse Behandlung kann den Goldblatt-Effekt verstärken.

Diagnostik

Gold-Standard ist die intraarterielle Angiographie, mit deren Hilfe die Lokalisation und Morphologie einer NAST am besten definiert werden können. Beim Vorliegen einer Niereninsuffizienz kann alternativ die MR-Angiographie zum Einsatz angewandt werden (Vorteil: keine ionische Kontrastmittelgabe). Domäne der Duplex-Sonographie ist das Screening. Sonographisch kann außerdem die Nierengröße und die Dicke des Nierenparenchyms im Seitenvergleich bestimmt werden (verringert bei vaskulärer Insuffizienz). Zur Bestimmung der Nierenfunktion kommt die Funktionsszintigraphie zur Anwendung.

Indikationen zur invasiven Therapie

- höhergradige NAST und medikamentös nicht suffizient einstellbare arterielle Hypertonie
- höhergradige NAST und anderweitig nicht erklärte Niereninsuffizienz (bei Diabetikern liegt zumeist eine parenchymatös verursachte Insuffizienz vor, der Effekt einer Korrektur einer NAST ist daher gering!)
- beim Vorliegen einer asymptomatischen NAST muss individuell entschieden werden, da es bei >20% aller hochgradigen NAST innerhalb von 2 Jahren zu einem Nierenarterienverschluss kommt, sollte eine invasive Therapie bei jüngeren und mobilen Patienten erwogen werden. Voraussetzung ist die entsprechende operative/interventionelle Expertise.

Therapie

Die Mehrzahl aller NAST wird heute endovaskulär behandelt. FMD-Stenosen können mit alleiniger PTA gut therapiert werden, insbesondere Abgangsstenosen der A. renalis (sog. ostiumnahe bzw. ostiale Stenosen) werden dialtiert und zusätzlich mit einem Stent versorgt. Die Rate an Restenosen liegt bei 10-20% innerhalb von 6 Monaten (sonographisch kontrollieren!) (Abb. 26).

Abb. 26: renovaskuläre Hypertonie bei einem 56-jährigen Mann. Therapie: PTA und Stent A. renalis links.

Die operative Therapie ist angezeigt bei Patienten, die ohnehin an der Aorta konventionell operiert werden müssen (Aortenaneurysma, Aortenverschluss). Weitere Indikationen sind Rezidivstenosen nach PTA/Stent, beidseitige langstreckige Stenosen, beidseitige Ostiumstenosen. Methoden sind: TEA des Abgangs der A. renalis, aorto-renaler Bypass (Vene, Prothese).

Die Indikation zum endovaskulären oder operativen Vorgehen sollte interdisziplinär gestellt werden (Gefäßchirurgie, interventionelle Radiologie, Nephrologie).

Komplikationen / Prognose

In ca. 1% aller Fälle kommt es bei der Nierenarterien-PTA zu einem akuten Verschluss mit konsekutiven Organverlust. Die Letalität liegt <1%, perioperativ bei ca. 2%. Eine Normalisierung oder Verbesserung der renovaskulären Hypertonie ist bei FMD-Stenosen in >70% der Fälle zu erwarten, bei arteriosklerotischen Stenosen in ca. 50%. Bei diesen häufig etwas älteren Patienten liegt oft ein sog. renal fixierter Hypertonus vor (die Revaskularisation sichert in diesen Fällen die Nierenfunktion!). Bein renovaskulärer Insuffizienz gelingt es ebenfalls in 50-70% der Fälle die Nierenfunktion auf Dauer zu verbessern bzw. zu erhalten.

2.6. Mesenteriale Ischämie

2.6.1. Akute mesenteriale Ischämie

Definition

Bei der akuten mesenterialen Ischämie kommt es innerhalb von Stunden zu einer irreversiblen Durchblutungsstörung mesenterialer Organe. In 85% der Fälle ist das Stromgebiet der A. mesenterica sup. betroffen (Infarzierung des Dünndarms und des proximalen Dickdarms). Seltener ist das Stromgebiet des Tr. coeliacus gefährdet (Magen, Leber, Gallenblase, Pankreas).

Ätiologie

In etwa 40% liegt eine kardiale Embolie vor (absolute Arrhythmie, Myokardinfarkt, Klappenvitien, Endokarditis, prothetischer Herzklappenersatz, dilatative Cardiomyopathie). In ca. 20% kommt es zu einer akuten Thrombose des Hauptstamms der A. mesenterica sup. (Patienten mit vorbestehender schwerer Arteriosklerose, vorbestehende Angina abdominalis). Die „nicht-okklusive mesenteriale Ischämie“ (NOMI) stellt eine Sonderform dar, bei der es zu einer funktionell-spastischen Perfusionsstörung des gesamten mesenterialen Stromgebietes kommt. Prädisponierend sind Langzeit-Intensiv-Therapie (Katecholamine!), kardiogener Schock, Sepsis sowie vorausgegangene größere kardiochirurgische oder aortale Gefäßrekonstruktionen. In etwa 15% liegt eine Mesenterialvenenthrombose vor mit konsekutiver Perfusionsstörung. Ursächlich können sein: Hyperkoagulopathie, Leberzirrhose, Tumorleiden etc.. Seltene Ursachen einer mesenterialen Ischämie sind Aortendissektionen, Vaskulitiden, Viszeralarterienaneurysmen (Tab. 15).

Ätiologie	Häufigkeit
akute Embolie der A. mesenterica sup.	ca. 40%
akute Thrombose der A. mesenterica sup.	ca. 20%
akute Mesenterialvenenthrombose	ca. 15%
„nicht-okklusive mesenteriale Ischämie“ (NOMI)	ca. 25%

Tab. 15: Ätiologie der akuten mestenterialen Ischämie

Symptome

Das typische Bild der akuten mesenterialen Ischämie beinhaltet plötzlich einsetzende abdominelle Schmerzen, Übelkeit/Erbrechen und Diarrhoe. Dem Akutereignis folgt nach etwa 6 Stunden das sog. „stille Intervall“ mit geringeren, eher dumpfen Schmerzen sowie einer einsetzenden Darmparalyse als Ausdruck einer Erschlaffung der Darmmuskulatur. Nach 12-24 Stunden kommt es zu einem transmuralen Mesenterialinfarkt, der klinisch durch die Zeichen einer diffusen Peritonitis (Durchwanderung, ggf. Perforation), einem ausgeprägten paralytischen Ileus und übelriechender blutiger Stuhlabgänge gekennzeichnet ist (Endstadium). Am Ende dieses deletären Ablaufs stehen die Sepsis und das Multiorgan-Versagen. Die akute Menterialvenenthrombose zeigt ein variables klinisches Bild mit geringeren eher dumpfen Schmerzen, die gelegentlich sogar fehlen können.

Diagnostik

Entscheidend ist die frühe Verdachtsdiagnose bzw. das „daran denken“ (Anamnese, Begleiterkrankungen, körperliche Untersuchung) und eine gezielte apparative Notfall-Diagnostik. Hierzu gehören die Angiographie der Mesenterialgefäße (a-p und seitlicher Strahlengang!), mit deren Hilfe eine Mesenterialarterienverschluss zweifelsfrei diagnostiziert werden kann. Spiral-CT, die MRT und die Duplex-Sonographie stellen alternative bzw. additive Methoden dar, die besonders in der Diagnostik der Mesenterialvenenthrombose geeignet sind. Leucocytose (>15000/mm^3), erhöhtes Blutlaktat und metabolische Azidose (Laktatazidose) kennzeichnen die bereits fortgeschrittene Ischämie.

Therapie

Die Therapie der akuten mesenterialen Ischämie zielt auf die Wiederherstellung der arteriellen Perfusion ischämischer aber potentiell lebensfähiger Darmanteile, auf die Resektion infarzierter Darmanteile und auf die Vermeidung einer erneuten Ischämie. Die klinischen Zeichen einer Peritonitis und/oder der angiographische Nachweis eines akuten Verschlusses der A. mesenterica sup. stellen Indikationen zur notfallmäßigen Laparotomie dar. Da das Erholungspotential ischämischer aber noch nicht infarzierter Darmabschnitte nur unzuverlässig vorausgesagt werden kann, muss vor einer Darmresektion prinzipiell die Möglichkeit einer Revaskularisierung überprüft werden (Embolektomie, Thrombektomie, ggf. aorto-mesenterialer Bypass). Hiervon ausgenommen sind Patienten mit irreversibler Totalgangrän im Stromgebiet der AMS (kompletter Dünndarm, rechtes Hemicolon), bei denen der chirurgische Eingriff als diagnotische Laparotomie abgeschlossen wird.

Eine NOMI kann durch intraarterielle Gabe von Spasmolytika behandelt werden, bei der akuten Mesenterialvenenthrombose wird zunächst antikoaguliert (Heparin i. v. oder NM-Heparin). Grundsätzlich gilt das Bild einer sich entwickelnden Peritonitis als absolute Indikation zur diagnostischen Laparotomie. Bei der „second-look-Laparotomie“ handelt

es sich um eine weiter Laparotomie nach erfolgter Darmresektion und/oder Revaskularisation (nach 24-48 Stunden).

Prognose

Die Letalität des akuten Mesenterialarterienverschlusses und der NOMI liegt bei 50-80%, diejenigen der akuten Mesenterialvenenthrombose bei 20-40%.

2.6.2 Chronische mesenteriale Ischämie (Angina abdominalis)

Ätiologie und Symptome

Chronische Durchblutungsstörungen des Darms und der Bauchorgane sind häufiger als angenommen. So können Ulzera am Magen bei älteren Menschen auch mit lokalen ischämischen Veränderungen der Magenwand in Zusammenhang gebracht werden. Die als Angina abdominalis sive intestinalis bezeichnete Darmdurchblutungsstörung wird durch atherosklerotische Stenosen und Verschlüsse der drei unpaarigen Viszeralarterien (Tr. coeliacus, A. mesenterica sup., A. mesenterica inf.) ausgelöst. Sind alle drei Arterien am Ostium von Stenosen oder Verschlüssen befallen, ist in der Regel die Ruhedurchblutung des Darms durch Kollateralgefäße gewährleistet. Eine Steigerung der Durchblutung, die nach Nahrungsaufnahme das 10-20-fache der Ruhedurchblutung beträgt, ist durch die Beschränkung der Durchflussreserve allerdings nicht möglich. Dadurch kommt es zur relativen Durchblutungsnot des Darms, ein Schmerzsymptom, das diese Patienten daran hindert, viel Nahrung zu sich zu nehmen. Darüber hinaus kommt es zur Verwertungsstörung im Sinne eines Malabsorptionssyndroms. Beide Ursachen können die Patienten bis zur Kachexie abmagern lassen.

Diagnostik

Wichtigste Untersuchung ist die Angiographie im seitlichen Strahlengang. Hiermit können Stenosen/Verschlüsse insbesondere des Tr. coeliacua und der A. mes. sup. objektiviert werden. Der wichtigste Kollateralkreislauf zwischen der A. mesenterica sup. (A. colica media) und der A. mesenterica inf. (A. colica sinistra) ist die Riolan-Anastomose, die ebenfalls angiographisch nachgewiesen werden kann. Von einer etwaigen revaskularisierenden Maßnahme muss eine intensive gastroenterologische Diagnostik erfolgen (Endoskopie von Magen und Dickdarm, Tumor-Ausschluss-Diagnostik, Stuhluntersuchungen etc.).

Therapie

Stenosen oder Verschlüsse der Viszeralarterien bleiben oft asymptomatisch. Dies betrifft insbesondere den isolierten Verschluss bzw. Stenose des Tr. coeliacus, der daher zumeist nicht behandelt werden muss. Die Indikation zur invasiven Therapie sollte nur bei zweifelsfrei symptomatischen Patienten gestellt werden. Zirkumskripte Stenosen des Tr. coeliacus und der A. mes. sup. können dabei interventionell behandelt werden (PTA/Stent). Längerstreckige Stenosen oder Verschlüsse müssen operativ überbrückt werden. Nicht selten liegt zusätzlich eine höhergradige Stenose der Aorta vor, die in gleicher Sitzung mitbehandelt werden kann. Operative Verfahren sind die Thrombendarterektomie der Aorta, des Tr. coeliacus und/oder der AMS, die Transposition der AMS in die infrarenale Aorta sowie Bypass-Anlagen (z. B. aorto-mesenterialer Bypass). Die Indikation zur Revaskularisation der A. mesenterica inf. ergibt sich aufgrund der guten Kollateralisation des linken Hemicolons über die A. iliaca interna eigentlich nur im Rahmen der operativen Therapie aorto-iliacaler Aneurysmen.

2.7. Engpasssyndrome

2.7.1. Kompressionssyndrom der oberen Thoraxapertur

Definition und Klassifikation

Unter dem Begriff des neurovaskulären Kompressionssyndroms an der oberen Thoraxapertur werden fünf Einzelentitäten zusammengefasst, die alle durch eine Kompression des Plexus brachialis und/oder der großen Blutleiter (A. und V. subclavia) diverse Symptome auslösen können. Unter Einbeziehung des Kompressionsmechanismus und der Art der Symptome können die Einzelsymptome gut gegeneinander abgegrenzt werden (Tab. 16).

- **Halsrippensyndrom**
- **Scalenus-anterior- Syndrom**
- **Scalenus-minimus-Syndrom**
- **Sectoralis-minor-Syndrom (Hyperabduktionssyndrom)**
- **Kosto-klavikuläres Syndrom (thoracic-inlet-/outlet-Syndrom)**

Tab. 16: neurovaskuläre Kompressionssyndrome

Beim *Halsrippensyndrom* kommt es zu einer Kompression der A. axillaris gegen die Halsrippe durch Druck des M. scalenus anterior. Es kann sowohl eine Affektion der A. subclavia und/oder des Plexus brachialis, nie aber eine Beteiligung der V. subclavia gefunden werden. Unter angiologischen Gesichtspunkten ist in diesem Zusammenhang das Halsrippensyndrom von größerer Bedeutung, wenngleich insgesamt nur weniger als 10% der Patienten mit einer Halsrippe (Häufigkeit 0,5-1% der Bevölkerung, etwa 47% bilateral) mit einer zunehmenden Stenose, einem Aneurysma, einem Gefäßverschluss oder arterio-arteriellen Embolien symptomatisch werden.

Beim Scalenus-anterior-Syndrom erfolgt eine Kompression der Arterie bzw. des Plexus zwischen dem M. scalenus anterior und medius. Eine Sonderform dessen stellt das Scalenus-minimus-Syndrom dar, das durch den gleichnamigen Muskel verursacht wird, der die enge Scalenuslücke zusätzlich verengt.
Wird ein Gefäß-Nervenstrang beim Heben des Armes durch den Ansatz der Sehne des M. pectoralis minor am Processus coracoideus abgewinkelt und komprimiert, wied dies als *Pectoralis-minor- oder Hyperabduktionssyndrom* bezeichnet.

Beim kostoklavikulären Syndrom wird der Gefäß-Nervenstrang zwischen Klavikula und erster Rippe eingeengt. Hierbei ist auch eine Beteiligung der V. subclavia möglich (Thoracic-inlet-Syndrom).

Auch durch angeborene Fehlbildungen wie Exostosen und Fusionen zwischen Rippen oder durch in Fehlstellung oder mit überschießender Kallusbildung verheilte Klavikulafrakturen kann ein Kompressionssyndrom ausgelöst werden.

Symptome

Leitsymptome für Plexusirritationen sind unspezifische Armschmerzen, Dysästhesien bis zu motortischen Lähmungen und Atrophie der Thenarmuskulatur. Ein Kältegefühl und Pulsverlust bei Armelevation, gelegentlich aber auch poststenotische, thrombusgefüllte Erweiterungen (Aneurysmen) der A. subclavia mit embolischen Digitalarterienverschlüssen findet man bei Affektionen der Arterie. Die Kompression der Vene führt zu Armschwellung, Stauungsschmerz, Blaufärbung und Schweregefühl bis hin zur Ausbildung einer Axillarvenenthrombose (Paget-von-Schroetter-Syndrom, Thrombose par effort). Am Schultergürtel zeigt sich dann relativ schnell ein oberflächlicher Kollateralkreislauf.

Diagnostik

In der vergleichenden klinischen Untersuchung werden Unterschiede in Armumfang, Hautkolorit, Hauttemperatur sowie Sensibilität und Kraft erfasst. Der alleinige Pulsverlust bei Abduktion des Oberarmes über die Horizontale und Dorsalflexion des Halses mit Wendung zur betroffenen bzw. kontralateralen Seite (Adson-Test) hat ohne entsprechende klinische Symptome keinen Krankheitswert. In der konventionellen Thorax-Röntgenaufnahme kann eine knöcherne Halsrippe erkannt werden (in seltenen Fällen liegt nur ein bindegewebiges Rudiment vor). Bei arterieller Symptomatik muss eine Angiographie in Neutralstellung und Hyperabduktion veranlasst werden, bei venöser Problematik eine Phlebographie. Eine CT-Untersuchung kann differentialdiagnostisch raumfordernde Prozesse mit Gefäß-Nervenaffektion ausschließen. Eine fachneurologische Untersuchung ist empfehlenswert zum Ausschluss diverser Differentialdiagnosen (Radikulopathie, Plexopathie, Sulcus-ulnaris-Syndrom, Carpaltunnelsyndrom bzw. CTS, MS).

Therapie

Bei Patienten mit leichten bis mittelschweren Symptomen ist ein konservativer Therapieversuch mittels Krankengymnastik gerechtfertigt. Indikation für die chirurgische Behandlung ist der Schweregrad der Ausfälle. OP-Methode der Wahl ist die transaxilläre Resektion der ersten Rippe ggf. mit Entfernung einer Halsrippe bzw. des überschießenden Kallus an der Klavikula (frist-rib-resection, OP nach Roos). In der jüngeren Literatur wird in >80% der Fälle hierdurch ein gutes bis zufriedenstellendes Ergebnis beschrieben. Immer gelingt es die Gefäßkompression zu beseitigen, die neurologischen Folgen können jedoch nicht in jedem Fall gebessert werden.

Das Pectoralis-minor-Syndrom (Hyperabduktionssyndrom) wird durch Resektion des M. pectoralis minor behandelt.

Durch bereits stattgefundene periphere Embolisationen muss bei ausgedehnten akralen Ischämien gelegentlich eine Grenzzonenamputation durchgeführt werden. Aneurysmabildungen an der A. subcalvia sollten immer reseziert und gefäßrekonstruiert werden (Interponat). Die Verbesserung der akralen Perfusion kann bei bereits vorgeschädigtem Gefäßsystem durch die endoskopisch durchgeführte transthorakale Sympathektomie erreicht werden.

2.7.2. Entrapment-Syndrom der A. poplitea

Definition und Ätiologie

Das arterielle popliteale Entrapmentsyndrom (PAES), erstmals 1879 beschrieben, ist eine seltene Ursache der Claudicatio intermittens und betrifft vorwiegend sportliche junge Männer. Das Krankheitsbild wird durch eine anatomische Anomalie verursacht, wobei in unterschiedlichen morphologischen Varianten die A. poplitea durch muskuläre Strukturen komprimiert wird.

Der Ursprung für ein PAES findet sich in der embryonalen Entwicklung. So sind die abnormale Insertionen des medialen Gastrocnemius-Kopfes zu nennen, sowie die abnormale anatomische Lage der A. poplitea. In seltenen Fällen scheint der M. soleus in der Fossa poplitea oder der M. popliteus zu einer Einengung der Arterie zu führen. Je nach zugrunde liegender Anatomie werden vier Typen des Entrapments unterschieden. Diesen Formen steht das funktionelle Entrapment gegenüber, das bei trainierten Sportlern gefunden wird, die eine kräftig ausgebildete Muskulatur (M. gastrocnemius, M. plantaris, M. semimembranosus) bei ansonsten normaler Anatomie aufweisen. Ein transistorisches popliteales Kompressionssyndrom bei extremer Plantar- oder Dorsalflexion lässt sich bei bis zu 50% der Bevölkerung nachweisen.

Diagnose

Die klinische Untersuchung umfasst die Erhebung des Pulsstatus bei Provokationsstellung (Normalstellung, Streckung und Beugung des Kniegelenks). Durch aktive Plantarflexion bei getreckter Extremität werden die Fußpulse beim PASE abgeschwächt. Diese Provokationstests werden mit einer dopplersonographischen Erhebung der systolischen Druckindizes an den unteren Extremitäten kombiniert.

Bei den bildgebenden Verfahren kommen die farbkodierte Duplexsonographie und die Angiographie (mit und ohne Provokation) zur Anwendung. Die Duplexsonographie ist wichtig für die Differenzierung von zystischen Raumforderungen.

Klinik und Differentialdiagnose

Bei Patienten ohne Gefäßwandläsionen stehen oft atypische Symptome im Vordergrund, so z. B. eine Claudicatio intermittens beim Gehen aber nicht beim Laufen. Meist tritt die Claudicatio schon nach wenigen Metern auf. Unspezifisches Kältegefühl, Dysästhesien und Parästhesien der Akren, Ruheschmerzen oder trophische Veränderungen werden ebenfalls beobachtet. Dazu kommen gelegentlich lokale Beschwerden und ein Druckgefühl in der Kniekehle. Bei 2/3 der Patienten liegen beim erstmaligen Auftreten von Symptomen bereits morphologische Veränderungen vor.

Differentialdiagnostisch kommen die pAVK, das Poplitealaneurysma und die zystische Adventitiadegeneration in Betracht.

Therapie

Therapie der Wahl ist die operative Druckentlastung. Bei frühzeitiger Diagnosestellung, d. h. vor dem Auftreten vaskulärer Schädigungen, genügt eine Durchtrennung der die Arterie einengenden Strukturen. Im Falle einer bereits vorhandenen vaskulären Schädigung erfolgt eine Gefäßrekonstruktion mittels Veneninterpostition oder Anlage eines femoro-distalen Bypasses.

Bei Patienten mit funktionellem Entrapment stellt sich eine OP-Indikation nur, wenn Symptome im Sinne einer Claudicatio intermittens mit morphologischer Gefäßwandveränderung vorliegen.

2.8. Funktionelle arterielle Durchblutungsstörungen

Funktionelle Durchblutungsstörungen führen auf dem Boden von Spasmen peripherer Arterien zu einer zunächst reversiblen Perfusionsstörung. Am bekanntesten ist das Raynaud-Syndrom(Maurice Raynaud, franz. Arzt, 1834-1881). Anfallsweise (10-15 min.) kommt es dabei zu einer typischen Farbveränderung der Haut: zunächst tritt eine Blässe auf („Leichenfinger", Digitus mortus), die mit Schmerzen verbunden sein kann, dann verfärbt sich die Haut blau bzw. zyanotisch, anschließend kommt es zu einer Rötung. Punktförmige Nekrosen der Fingerspitzen sind bei chronischem Verlauf möglich. Ausgelöst wird die Erkrankung durch Kälteeinwirkung, Nässe oder übermäßigen Nikotingenuss. Meist sind jüngere Frauen betroffen.

Die primäre Raynaud-Krankheit bzw. das primäre Raynaud-Syndrom betrifft der kleinen versorgenden Gefäße der Akren (Körperenden) ohne erkennbare Grunderkrankung. Charakteristisch ist ein beidseitiger Befall (Symmetrie) der Finger bzw. der Zehen welche Daumen bzw. Großzehe meist ausspart, Manifestation vor dem 40. Lebensjahr und positive Familienanamnese. Die Langzeitprognose ist günstig, trophische Störungen und/oder Nekrosen sind sehr selten. Die Beschwerden lassen mit dem Alter nach. Diese Form ist die häufigste und kommt bei ca. 70% der Raynaud-Patienten vor.

Die sekundäre Raynaud-Krankheit zeigt einen häufig asymmetrischen Befall beider Hände und/oder Füße und wird in Zusammenhang mit einer anderen Erkrankung, wie z. B. einer Vasculitis, im Rahmen einer Kollagenose beobachtet. Gelegentlich findet sich keine organgische Gefäßerkrankung (Nervenschädigung bei CTA, Migränemittel etc.). Beim Fortschreiten der Erkrankung kann es zu Wachstumsstörungen der Nägel sowie zum Absterben der Fingerkuppen kommen (Rattenbissphänomen). Die Langzeitprognose hängt von der Grunderkrankung ab.

Pernionen sind entzündliche Folgeerscheinungen einer gestörten Temperaturadaption des Hautgefäßtonus; überwiegend bei Jugendlichen mit Akrozyanose oder als Folge von akralen Erfrierungen. Sie treten vorwiegend im Frühjahr und Herbst als kissenartige oder knotenförmige Infiltrate von blauroter Farbe, überwiegend an Körperakren auf. Als Komplikationen der Pernionen treten Hämorrhagien, Blasenbildung und Ulzeration auf (ggf. dermatologische Differentialdiagnosen!).

Therapie

Die Therapie funktioneller Durchblutungsstörungen beinhaltet in erster Linie prophylaktische Maßnahmen (Schutz vor Kälte, Nikotinverbot, balneotherapeutische Maßnahmen). Eine Pharmakotherapie mit Vasodilatantien ist möglich (Calciumantagonisten, Nitrosalbe, Prazosin). Bei progredienten Beschwerden kommt die thorakoskopische thorakale Sympathektomie (Resektion der paravertebralen Ganglien Th2-Th5) in Betracht.

2.9. Entzündliche Gefäßerkrankungen (Vaskulitiden)

Entzündliche Gefäßerkrankungen umfassen eine heterogene Gruppe multipler, z. T. sehr seltener ggf. systemischer Erkrankungen mit Befall der kleinen, seltener der großen Gefäße. Bei vielen dieser Grunderkrankungen werden immunologische Mechanismen vermutet. Nach neuerer Klassifikation werden die entzündlichen Gefäßerkrankungen in vier große Gruppen eingeteilt (Tab. 17).

1. Degenerative, metabolische und tumoröse Veränderungen: Marfan-Syndrom, Ehlers-Danlos-Syndrom (Typ IV), Pseudoxanthoma elasticum, Atriales Myxom.
2. Intravaskuläre Gerinnungsstörungen mit/ohne primäre Vaskulitis: Venenthrombose aufgrund Stase, Verletzung, Gerinnungsstörung, Anticardiolipinsyndrom etc.
3. Vaskultäre Spasmen und Hyperreaktivität: Migräne, Koronarspasmen, Morbus Raynaud, Ergotismus, Eklampsie
4. Primäre Vaskulitiden • Große und mittlere Arterien: Takayasu-Arteriitis, Riesenzellarteriitis (Arteriitis temporalis, Polymyalgia rheumatica), Aortitis (infektiös, sekundär) • Mittlere und kleinere Arterien: Polyarteriitis (Panarteriitis) nodosa, sekundär (Hepatitis B, C, Mittelmeerfieber, Haarzellleukämie, HIV-Infektion, Otitis media, Kryoglobulinämie, primär chronische Polyarthritis, Sjörgen-Syndrom), Wegener Granulomatose, Granulomatöse Vaskulitis, Churg-Strauss-Syndrom, Morbus Behcet, Cogan-Syndrom, Kawasaki-Syndrom • Kleine Arterien: Purpura Schönlein-Henoch, Goodpasture-Syndrom, Urtikarielle Vaskulitis, Kutane leukozytoklastische Vaskulitis • Angiitiden, assoziiert mit anderen spezifischen Erkrankungen: Medikamentendinduziert, Lupus erythematodes, Lyme-Erkrankung, Malignome, Primär biliäre Zirrhose, Chronisch aktive Hepatitis • Subkutane und dermale Vaskulitiden: Erythema nodosum, Pannikulitis

Tab. 17: Chapel-Hill-Definition der primären systemischen Vaskulitiden

Thrombendangiitis obliterans (von Winiwarter-Bürger)

Diese häufigste Form der entzündlichen Vaskulitis zeigt klinisch starke Ähnlichkeiten mit der Arteriosklerose. Es ist eine an der Intima beginnende, segmental auftretende Entzündung. Diese beginnt an kleinen und mittleren peripheren Venen und Arterien. In späteren Stadien sind dann auch größere Gefäße betroffen, wobei klinisch der Verschluss der Arterien an Unterschenkeln und Unterarmen sowie Fingern imponieren. Begleitend sind auch rezidivierende Phlebitiden (Phlebitis saltans sive migrans). Betroffen sind vorwiegend jüngere Männer zwischen dem 20. und 30. Lebensjahr mit suchtartigem Nikotinabusus. Laborchemisch lassen sich Entzündungsmarker nachweisen (Blutbild, CRP). Die Angiographie zeigt typischerweise segmentale Gefäßverschlüsse insbesondere am Unterschenkel mit z. T. geschlängelten Kollateralgefäßen.

Therapie

Die Therapie besteht in absolutem Nikotinverbot und der Gabe von Thrombozytenaggregationshemmern. Im akuten Stadium kommen auch Corticoide und Immunsuppressiva zum Einsatz. Operative Maßnahmen sind: Lumbale oder thorakale Sympathektomie (operative Durchtrennung oder CT-gesteuert Äthanol-Injektion). Gefäßrekonstruktive Maßnahmen sollten nur ausnahmsweise bei amputationsbedrohter Extremität angewandt werden.

Aortenbogensyndrom

(Syn.: Takayasu-Syndrom, Pulseless-disease, Martorell-Fabrè-Syndrom)

Es handelt sich dabei um eine seltene Riesenzellarteriitis mit granulomatöser Entzündung der Aorta und ihrer großen Äste mit bevorzugter Lokalisation im Aortenbogen und den Pulmonalarterien. Betroffen sind fast ausschließlich Mädchen und Frauen <50 Jahren. Neben allgemeinen Symptomen (Fieber, Abgeschlagenheit, Gewichtsverlust) werden die Patienten durch Lokalisation und Ausdehnung der Gefäßveränderungen symptomatisch.

Man unterscheidet dabei zwei Phasen. Prepulseless Phase: schleichender Beginn mit über Jahre rezidivierende auftretenden subfebrilen Temperaturen, Müdigkeit und Gewichtsverlust; Arthralgien und Synovitiden. Pulseless Phase: mit abgeschwächten oder fehlenden Gefäßpulsen (Stenosegeräusche), Gefäßverschlüssen, meist renal bedingte Hypertonie, Verstärkung der Allgemeinsymptome.

Die Laboruntersuchung zeigt eine Erhöhung der Entzündungsparameter und eine Anämie. In der Biopsie findet man mononukleäre Zellinfiltrate und Riesenzellen.

Therapeutisch kommen Corticoide (Prednisolon 1 mg/kg KG) in Kombination mit Vasodilatatoren und Slizylaten zum Einsatz. Zusätzlich ist die Behandlung der Hypertonie notwendig, ggf. auch die Durchführung revaskularisierender Maßnahmen. Der Verlauf ist eher ungünstig und abhängig von der kardialen Mitbeteiligung und dem Nierenarterienbefall.

Arteriitis temporalis

Es handelt sich ebenfalls um eine Riesenzellarteriitis mit granulomatöser Arteriitis der Aorta und ihrer Hauptäste. Prädilektionsstelle sind extrakranielle Äste der A. carotis (am häufigsten betroffen A. temporalis). Oft findet man sie mit der Polymyalgia rheumatica assoziiert. Die Arteriitis temporalis tritt hauptsächlich im höheren Lebensalter auf. Frauen sind etwa 3-5fach häufiger betroffen als Männer.

Es besteht ein deutliches Nord-Süd-Gefälle. So erkrankten in Dänemark ca. 12 mal mehr Einwohner, als in Spanien. Die Inzidenz beträgt 20-30/100.000/Jahr, bei >50-jährigen 80/100.000/Jahr.

Klinisch treten zu Beginn unspezifische Symptome, wie Kopfschmerzen und Gewichtsverlust auf. Die Erkrankung beginnt innerhalb von Tagen bis ca. 2 Wochen. Auffällig ist eine bilateraler Schulterschmerz und/oder –steifheit, vorwiegend morgens sowie ein Druckschmerz der Oberarmmuskulatur. Bei multiplen Symptomen ist eine Polymyalgia rheumatica wahrscheinlich, eine Riesenzellarteriitis ist bei Vorliegen von einem Kriterium und der typischen Histologie wahrscheinlich. Weiterhin finden sich Fieber, Abgeschlagenheit und Gewichtsabnahme, Schulter- und Beckengürtelschmerz, gelegentlich Synovitiden und Karpaltunnelsyndrom, Schwellung und Schmerzen temororparietal, Kopfschmerzen, bei Generalisation der Riesenzellarteriitis: Sehstörungen, Amaurosis fugax, Erblindung, Hörverlust, zerebrale Ischämien, Kauschmerzen.

Laborchemisch imponieren die „Sturzsenkung“ (BSG um 80-100 mm/1.h), eine Erhöhung der Akutphasenproteine (CRP, alpha-1- und alpha-2-Globulin), sowie Leukozytose und Anämie. Die CK und Rheumaserologie sind immer normal. Eine Diagnosesicherung ist durch eine doppelseitige Temporalis-Biopsie (mononukleäre Zellinfiltrate, Riesenzellen, oft nur segmentaler Befall, Fibrosierung der Intima) in Lokalanästhesie möglich.

Therapie

Wegen der Gefahr eines Visusverlustes muss bei klinischem Verdacht sofort eine Therapie mit Kortikostereoiden begonnen werden. Nach Rückgang der erhöhten BSG wird diese u. U. über 3-4 Jahre fortgesetzt. Zur Analgesie bieten sich zusätzlich nicht-steroidale Antiphlogistika an. In therapieresistenten Fällen erfolgt der Einsatz von Azathioprin. In der Regel ist eine Ausheilung innerhalb von ein bis drei Jahren möglich.

3. Angeborene Gefäßerkrankungen

Angeborene Gefäßerkrankungen stellen Entwicklungsstörungen dar und können als isolierte Defekte oder als Teil eines Syndroms auftreten.

3.1. Aortenisthmusstenose und atypische Coarctatio aortae

Definition und Ätiologie

Die Aortenisthmusstenose ist eine angeborene Einengung der Aorta, die distal des Abgangs der linken A. subclavia am Übergang des Aortenbogens zur Aorta descendens lokalisiert ist. Sie macht etwa 5% aller angeborenen Herzfehler aus. Je nach Lage zum Ductus Botalli wird die präduktale oder infantile bzw. postduktale oder Erwachsenenform unterschieden. Als häufige Begleitanomalien findet man Ventrikelseptumdefekte und Aortenklappenfehler. Die Langzeitprognose der Patienten wird durch das Risiko der zerebralen Blutung, der Aortenruptur, der Ausbildung von Aneurysmen sowie das Auftreten eines Linksherzversagens bestimmt. Ohne chirurgische Therapie beträgt die mittlere Lebenserwartung 30 Jahre.

Bei der infantilen Form der Aortenisthmusstenose ist der Ductus Botalli initial weitlumig offen. Das Druckgefälle zwischen Aorta und A. pulmonalis bedingt den Zufluss sauerstoffarmen Blutes zur unteren Körperhälfte. Druckbelastung des linken, aber auch des rechten Ventrikels sowie die Volumenbelastung es kleinen Kreislaufs führen zusammen mit der mangelnden Kollateralisation meist in den ersten Lebenstagen und –wochen zur kardialen Dekompensation. Tritt ein spontaner Verschluss des Ductus Botalli auf, führt dies zur Minderperfusion der unteren Körperhälfte mit Nieren- oder Multiorganversagen.

Bei der postduktalen Aortenisthmusstenose (Erwachsenen-Form) ist der Ductus Botalli verschlossen. Es besteht eine arterielle Hypertonie der oberen Körperhälfte, Hypertrophie des linken Ventrikels und eine Hypotonie der unteren Körperhälfte. Die Femoralispulse sind abgeschwächt oder nicht palpabel. Ein Kollateralkreislauf zwischen oberer und unterer Körperhälfte existiert über die Äste der A. subclavia und die Interkostalarterien. Die Hypertonie der oberen Körperhälfte führt zu Kopfschmerzen, Schwindelanfällen, Sehstörungen oder Nasenbluten. Radiologisch zeigen sich Druckusuren der Rippen durch die erweiterten Interkostalarterien.

Diagnostik

Die vergleichende Blutdruckmessung mit Druckdifferenz an oberen und unteren Extremitäten legt den Verdacht nahe. Der Nachweis erfolgt beim Säugling und Kleinkind mittels Echokardiographie, in höherem Alter mit Angiographie.

Therapie

Eine OP-Indikation besteht bei einem mittleren Druckgradienten >30 mmHg sowie bei Zeichen einer Linksherzinsuffizienz. Bei Linksherzversagen im Neugeborenenalter muss eine sofortige operative Korrektur erfolgen durch Resektion der Stenose und Anlage einer End-zu-End-Anastomose der Aorta. Längerstreckige Stenosen können durch Einsetzen der distal abgesetzten A. subclavia als Erweiterungsflicken (Subclavian Flap Technik) korrigiert werden. Bei Erwachsenen wird meist das betroffene Aortensegment reseziert und durch ein Interponat ersetzt.

Die Letalität der Operation liegt bei <2 %. Ein erhöhtes Risiko besteht bei Neugeborenen mit schweren begleiteten Vitien. Komplikationen treten in weniger als 3% der Fälle auf (Paraplegie 0,3%).

3.2. Hämangiome

Definition

Es handelt sich um gutartige Tumoren des Gefäßendothels, die nach einer Phase des Wachstums (bis zu 5 Monate), einer Phase der Stagnation (bis zum Ende des 1. Lebensjahres) in eine Phase der spontanen Regression (bis zum 10-12. Lebensjahr) übergehen. Sie sind bei ca. 10% aller Kinder im Verlauf des ersten Lebensjahres nachweisbar (Tab. 18).

oberflächlich	Weiße Hämangiome, großflächige, gruppenförmige, teleangiektatische, einzeln stehende erhabene Hämangiome
tiefliegend	
Mischformen	
Hämangiomatosen	Benigne neonatale Hämangiomatose, disseminierte Hämangiome der Haut mit viszeraler Beteiligung
Sonderformen	Cranofaciale H., eruptive H., tumorartige Neugeborenen-Hämangiome (violette Tumoren mit Venenektasien, graue Tumoren mit Teleangiektasen, flache infiltrierende Form=
sonstige vaskuläre Tumoren	Kasabach-Merritt-Syndrom, tufted Angiom, Hämangioperizytom, kaposiformes Hämangioendotheliom, bazilläre Angiomatose

Tab. 18: Einteilung der Hämangiome nach Mulliken und Glowacki

Therapie

Aufgrund der morphologischen Vielfalt hängt die Therapie von Form, Größe, Lokalisation und Entwicklungsstadium ab. Einfach und komplikationsarm bei planen Hämangiomen ist die Kryotherapie. Ein Wirkungseintritt ist bereits in 1-2 Wochen zu sehen. Bei tuberösen Hämangiomen (Tiefe 2 mm) haben sich der gepulste Farbstofflaser und der Nd-YAG-Laser bewährt. Die operative Therapie ist nur in Ausnahmefällen angezeigt. Vor allem im Gesicht müssen zunächst andere Verfahren angewandt werden, um bleibende Narben zu vermeiden oder durch Vorbehandlung zu minimieren.

Eine medikamentöse Therapie kommt nur ausnahmsweise in Betracht: Die systemische Kortisontherapie bedingt einen Wachstumsstop und eine Beschleunigung der Regression. Die Indikation ist aufgrund massiver Nebenwirkungen jedoch äußerst streng zu stellen. Bei Nichtansprechen kann eine Interferontherapie i. S. einer Reservetherapie in Betracht gezogen werden.

3.3. Gefäßfehlbildungen (Angiodysplasien)

Im Gegensatz dazu handelt es sich bei den Angiodysplasien um bereits intrauterin vorhandene Entwicklungsanomalien von kapillären, arteriellen, venösen oder lymphatischen Gefäßen, ggf. mit arterio-venösen Fisteln. Sie imponieren meist bläulich und zeigen weder Wachstums-, noch Involutionstendenz. Es können sowohl oberflächliche als auch tiefe Gefäße betroffen sein (Tab. 19).

laterale Feuermale	isoliert (meist facial) oder mit Fehlbildung tiefer Gefäße (Sturge-Weber-, Hippel-Lindau-, Klippel-Trènauneay-, Parkes-Weber-Syndrom)
mediale Feuermale	funktionelle Weitstellung von Kapillargefäßen (Storchenbiss bei Neugeborenen)
seltene Formen	Blue-rubber-bleb-naevus-Syndrom, Groham-Stout-Syndrom, Angiokeratome, Glomangiome

Tab. 19: Einteilung der Gefäßfehlbildungen (Angiodysplasien)

Bei den lateralen Feuermalen handelt es sich um meist im Gesicht lokalisierte, segmental vorkommende, hellrote bis lividrote kapilläre Veränderungen. Bei den medialen Feuermalen handelt es sich um funktionelle Weitstellung von Kapillargefäßen, vorwiegend im Nackenbereich, gelegentlich über den Augenbrauen oder im Bereich des Nackenansatzes.

Diagnostik und Therapie

Diagnostik und Therapie erfolgen interdisziplinär (Gefäßchirurgie, interventionelle Radiologie, Strahlentherapie, ggf. Dermatologie). Laterale Feuermale sollen vor allem bei störendem Sitz im Gesichtsbereich noch im ersten Lebensjahr therapiert werden. Der gepulste Farbstofflaser bringt in den meisten Fällen eine deutliche Aufhellung, eine vollständige Entfernung ist nur selten möglich. Bei den medialen Feuermalen ist aufgrund der Pathogenese keine Therapie indiziert. Im Gegensatz dazu werden die seltenen Gefäßmalformationen, je nach Typ und Lokalisation, chirurgisch excidiert oder mittels Kryotherapie behandelt. Zunehmend ist auch die Katheterembolisation erfolgreich.

4. Tumoren des Gefäßsystems

4.1. Primäre Gefäßtumoren

Primäre Gefäßtumoren werden selten diagnostiziert. Aufgrund vielfältiger Übergangsformen zu Hämangiomen und Angiodysplasien ist eine differenzierte histologische Klassifikation schwierig. Als maligne Gefäßtumoren existieren die bösartigen Hämangioblastome (z. B. Hämangioendotheliom, Hämangioperizytom, Hämangiosarkom). Im Bereich der retroperitonealen grossen Venen findet man das Leiomyosakrom der Venenwand. Kennzeichnend für alle Formen ist der hohe Malignitätsgrad. Die Therapie besteht in der großzügigen Kontinuitätsresektion. Aufgrund der oftmals schon frühzeitigen hämatogenen Metastasierung beschränkt sich die Therapie jedoch in vielen Fällen nur auf die Palliation.

4.2. Paragangliom (Glomus-Tumor)

Glomus-Tumoren sind semimaligne, stark vaskularisierte Neoplasien im Bereich des Glomus caroticum, der sich auch Chemorezeptoren entwickeln, aber nicht endokrin aktiv sind. Sie werden in jedem Lebensalter festgestellt, vorzugsweise jedoch im 3. und 4. Lebensjahrzehnt. Paragangliome wachsen sehr langsam und sind in aller Regel gutartig, haben aber bis zu 10% maligne Entartungstendenz. In ebenfalls 10% liegt eine familiäre Häufung vor. Meist beschränkt sich die Manifestation dieses gefäß-assoziierten Tumors auf die Carotisbifurkation, in seltenen Fällen ist auch ein polytopes Auftreten festzustellen.

Symptome
Meist imponiert eine progrediente schmerzlose Schwellung im Halsweichgewebe, welche zunehmend Verdrängungserscheinungen und Schluckbeschwerden macht.

Diagnostik und Differentialdiagnose
Neben der klinischen Untersuchung ist eine Sonographie und eine Computertomographie mit Kontrastmittel erforderlich. Die angiographische Untersuchung soll zum Nachweis versorgender Gefäße aus der Carotisbifurkation heraus dienen. Hierbei kann bei großen Tumoren gleichzeitig eine präoperative Chemoembolisation der nutritiven Gefäße erfolgen. Differentialdiagnostisch sollten laterale Halszysten oder Lymphome ausgeschlossen werden.

Therapie
Grundsätzlich sollte die Exstirpation des Tumors erfolgen. Aufgrund der familiären Häufung ist auch eine Untersuchung der Verwandten anzuraten.

5. Gefäßverletzungen

Verletzungen größerer Blutgefäße treten relativ selten isoliert auf und kommen im Rahmen von Mehrfachtraumen in ca. 10% vor.

5.1. Direkte Gefäßverletzungen

Direkte Verletzungen entstehen durch Stich, Schnitt oder Einriss durch benachbarte Knochenfrakturen. Direkte Gefäßtraumata sind meist offen, perforieren das Gefäß von aussen nach innen und verursachen einen erheblichen Blutverlust.

5.2. Indirekte Gefäßverletzungen

Indirekte Gefäßverletzungen entstehen durch Kontusion, Überdehnung, Quetschung und treten bei geschlossenen Traumen auf. Die Verletzung beginnt an der Intima und macht sich in der Regel durch einen Gefäßverschluss (Ischämie) bemerkbar. Im Gegensatz zur direkten Gefäßverletzung ist das Risiko der u. U. lebensbedrohlichen Blutung geringer.

5.3. Allgemeine Therapie-Prinzipien

Die Versorgung der direkten als auch der indirekten Gefäßverletzung erfolgt in aller Regel notfallmäßig. Ein Prinzip ist die komplette Rekonstruktion der direkt oder indirekt traumatisierten Gefäße durch operative oder ggf. auch durch interventionelle Maßnahmen (Einbringen von Stents). Die Konzeption der Operation bei Mehrfachverletzungen und das operationstaktische Vorgehen wird nach individueller Lage konzipiert (chronologische Abfolge von Knochen- und Gefäßrekonstruktion). Verletzungen der oberen und unteren Hohlvene, der einmündenden Nierenvene sowie der V. femoralis oder V. poplitea sollten, wenn irgendmöglich rekonstruktiv versorgt werden, sonstige venöse Blutungen können in aller Regel durch Ligatur der Venenverletzung ohne bleibenden Schaden für den Patienten behoben werden.

5.4. Thorakale Aortenruptur

Die thorakale Aortenruptur ist eine besondere Form der Gefäßverletzung und ereignet sich als Begleitverletzung bei Verkehrsunfällen im Hochgeschwindkeitsbereich bzw. bei Dezelerationsverletzungen mit Sprung aus großer Höhe. In >80% aller thorakalen Aortenrupturen kommt es zu einer kompletten oder weitgehenden Durchtrennung aller aortalen Wandschichten mit unmittelbar tödlichem Ausgang. Partielle Einrisse mit subintimaler Einblutung und/oder intakter Adventitia und mediastinaler Pleura können hingegen völlig asymptomatisch bleiben. Die Diagnose wird dann „zufällig" gestellt (Mediastinalverbreiterung im Röntgen-Thorax, Thorax-CT), gelegentlich auch erst nach vielen Jahren durch Ausbildung eines Aneurysmas spurium im Bereich der ehemaligen Rupturstelle. Folgende Unfallmechanismen können vorliegen:

- vertikales Dezelerationstrauma mit Überdehnung der Aorta (z. B. Sprung aus großer Höhe)
- horizontales Dezelerationstrauma mit/ohne Thorakkontusion (z. B. Verkehrsunfall mit Aufprall des Brustkorbs)
- direktes Zerberstungstrauma

Prädileketionsstelle ist der Aortenisthmus bzw. die proximale Aorta descendens zwischen dem Abgang der linken A. subclavia und dem Lig. Arteriosum (obliterierter Ductus arteriosus Botalli). Die hierdurch gegebene „Fixierung der Aorta descendens kann bei plötzlichen massiven vertikalen und/oder horizontalen Akzelerations- und Dezelerationsbewegungen der intrathorakalen Organe zu pathologischen Scher-, Torsions- und Abknickbewegungen mit konsekutiven Läsionen der Aortenwand führen. Männer zwischen dem 20. und 30. Lebensjahr sind besonders gefährdet. Seltenere Lokalisationen einer akuten traumatischen Aortenruptur sind die Aorta ascendens und die distale Aorta descendens.

Diagnostik

Bei jedem schweren Thoraxtrauma muss ein Thorax-CT durchgeführt werden. Pathognomonisch ist das periaortale Hämatom, ggf. mit blutigem Pleuraerguss und erweitertem Mediastinum.

Therapie

Die Indikation zur Notfall-Therapie einer traumatischen Aortenruptur sollte bei den meisten jüngeren Patienten sehr großzügig gestellt werden, da ansonsten die freie Ruptur mit unmittelbar tödlichem Ausgang droht. Seit wenigen Jahren ist es möglich, Rupturen der thorakalen Aorta durch die Implantation einer thorakalen Endoprothese zu behandeln (Abb. 27). Ggf. muss hierbei die linke A. subclavia „überstentet" werden. Eine Ischämie der linken Hand oder ein Subclavian-Seal-Syndrom kann sicher durch eine Transpositionsoperation der A. subclavia auf die linke A. carotis communis behandelt werden. Alternativ kommt die konventionelle Implantation einer Rohrprothese über einen links-posterolateralen Zugang in Betracht. Rupturen der Aorta ascendens müssen herzchirurgisch unter Einsatz der Herz-Lungen-Maschine versorgt werden.

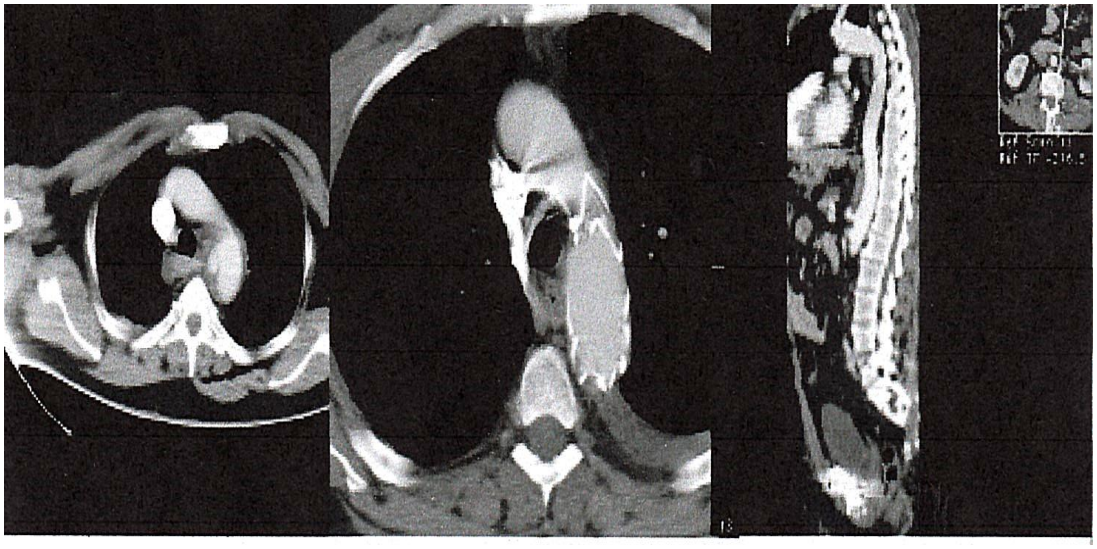

Abb. 27: 39-jähriger Mann mit thorakaler Aortenruptur nach Fenstersturz aus 9 Metern Höhe. Therapie: endovaskuläre Stent-Prothese. Beschwerdefrei seit 3 Jahren.

6. Erkrankungen der Venen

6.1. Primäre Varikosis

Definition und Ätiologie

Die primäre Varikosis ist eine konstitutionell bedingte degenerative Venenerkrankung mit umschriebener Atrophie der Venenwandmuskulatur und Kollagenvermehrung (unter Einbeziehung der Venenklappen). Die zunehmende Fibrosierung führt zu einem Verlust der elastischen Wandeigenschaften mit zunehmender Dilatation, die in Umfang und Länge unterschiedliches Ausmaß annehmen kann. Die primäre Varikosis beginnt im 2. bis 3. Lebensjahrzehnt.

Nach morphologischen Kriterien werden mehrere Typen von Varizen unterschieden:

- Stammvenen-Varizen (V. saphena magna, V. saphena parva, sog. „Stammvaricosis“)
- Seitenast-Varizen
- Perforans-Varizen
- Retikuläre Varizen
- Besenreiser-Varizen

Klinisch am wichtigsten ist die Stammvaricosis (Abb. 28), gefolgt von den Perforans-Varizen (bzw. Perforansvenen-Insuffizienz) und die Seitenast-Varizen. Retikuläre Varizen und Besenreiser-Varizen haben zumeist nur kosmetische Bedeutung. Im Gegensatz zur primäre Varikose, die Ausdruck der epifaszialen, oberflächlichen Veneninsuffizienz ist, wird unter dem Begriff Leitveneninsuffizienz die Insuffizienz der tiefen Leitvenen verstanden.

Abb. 28: Stammvarikosis der V. saphena magna bei einem 35-jährigen Mann. OP-Indikation!

Risikofaktoren

Bei >70% aller Patienten mit primärer Varikosis besteht eine genetische Dispostition (dominanter Erbgang?). Übergewicht gilt ebenfalls als Risikofaktor, muss aber im Einzelfall unterschiedlich bewertet werden. Die Varikoseprävalenz ist bei Berufen mit vorwiegend stehender Tätigkeit etwa 5-7 mal höher. Frauen mit einer oder mehreren Schwangerschaften entwickeln ebenso früher und ausgeprägter eine Varikosis.

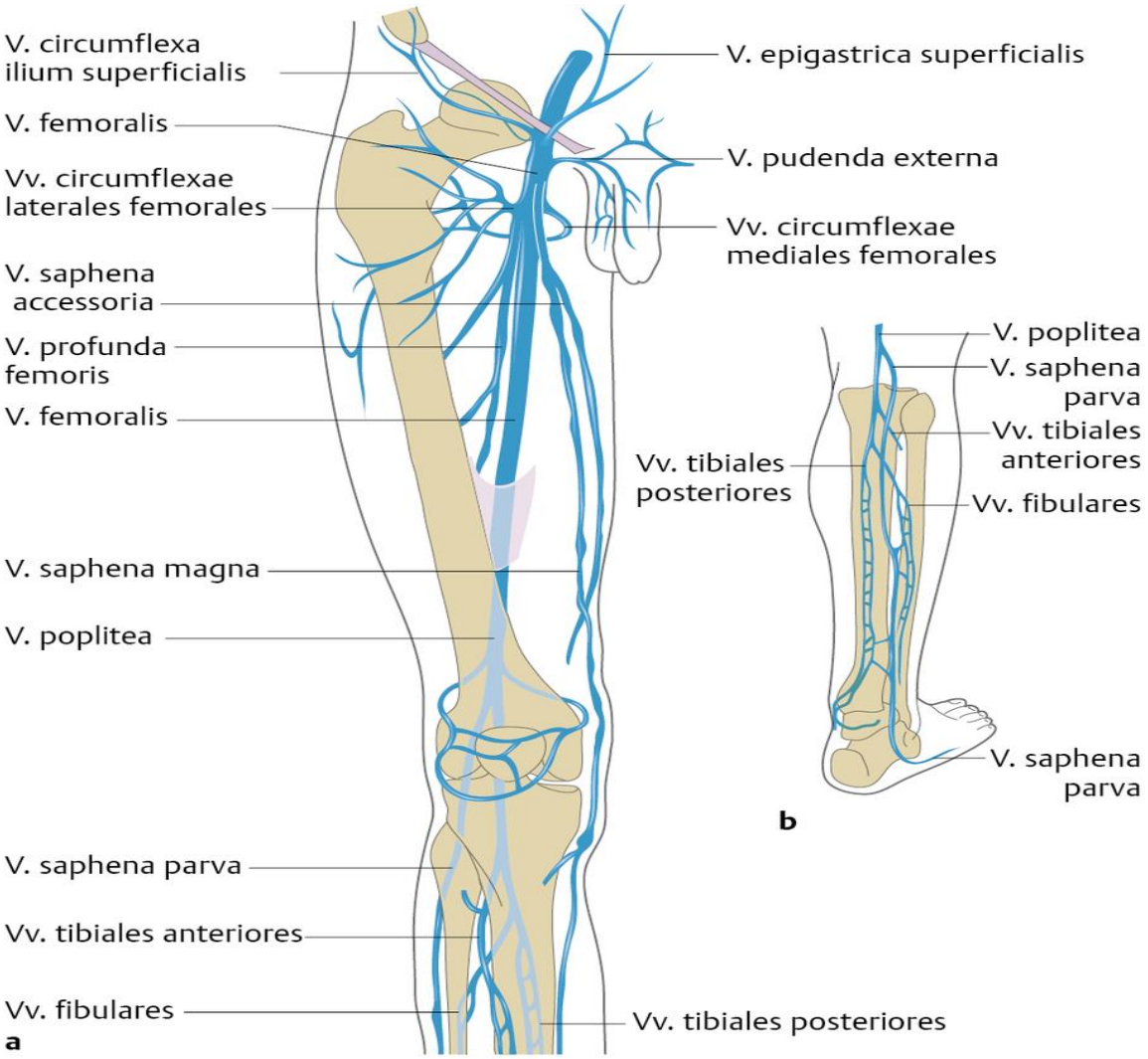

Anatomie des oberflächlichen Venensystems im Stromgebiet der V. saphena magna und der V. saphena parva

Klinik

Die klinischen Symptome der primären Varikosis sind vielgestaltig und gelegentlich unspezifisch. So können z. B. ausgedehnte Stammvarizen der V. saphena magna asymptomatisch sein, isolierte Perforansvenen hingegen erhebliche lokale Beschwerden verursachen. Das Spektrum reicht von abendlichen Schweregefühl, Ödembildung bis zur fortgeschrittenen Stadien einer chronisch-venösen Insuffizienz (s. u.).

Anhand des Beschwerdebildes sowie des Lokalbefundes lässt sich die primäre Varikosis in vier klinische Schweregrade einteilen (Gemeinsame Leitlinien der Deutschen Gesellschaft für Gefäßchirurgie und der Deutschen Gesellschaft für Phlebologie) (Tab. 20).

Grad 1	Keine (nennenswerten) Beschwerden, keine Komplikationen
Grad 2	Beschwerden (Dysästhesien, Juckreiz, Schweregefühl, Spannungsgefühl, leichte Schwellneigung, Wadenkrämpfe, Schmerzen usw.), keine Komplikationen
Grad 3	Beschwerden (wie Grad 2, stärker ausgeprägt) Komplikationen: trophische Hautstörung (Induration, Pigmentierungen, Dermatitis, Ekzem, Atrophie), Varikophlebitis
Grad 4	Beschwerden (wie Grad 3) Komplikationen (wie Grad 3, stärker ausgeprägt), florides Ulcus cruris.

Tab. 20: Schweregrad der primären Varikosis

Liegt eine Varikosis im Bereich der VSM und/oder VSP vor (sog. „Stammvenen“), erfolgt die Einteilung und weitere Therapieplanung anhand der Stadieneinteilung der Stammveneninsuffizienz nach Hach (1981). Hierbei wird der distale Insuffizienzpunkt berücksichtigt (Tab. 21).

Stadium	**Vena saphena magna (VSM)**	**Vena saphena parva (VSP)**
I	Insuffizienz der Mündungsklappen	Insuffizienz der Mündungsklappen
II	Insuffizienz der Venenklappen mit retrogradem Blutstrom bis oberhalb des Knies	Insuffizienz der Venenklappen mit retrogradem Blutstrom bis zur Wadenmitte
III	Insuffizienz der Venenklappen mit retrogradem Blutstrom bis unterhalb des Knies	Insuffizienz der Venenklappen mit retrogradem Blutstrom bis zur Knöchelregion
IV	Insuffizienz der Venenklappen mit retrogradem Blutstrom bis zur Knöchelregion	

Tab. 21: Stadieneinteilung (Refluxstrecke der Stammvenen) modifiziert nach HACH.

Indikation zur operativen Therapie

Die klinische Entwicklung einer primären Varikosis ist im Einzelfall nicht vorhersehbar. Da mit zunehmender Einschränkung der venösen Pumpenleistung die Inzidenz von Folgeschäden ansteigt, ist es sinnvoll, frühzeitig zu behandeln. Die operative Behandlung verfolgt dabei folgende Ziele:

- Normalisierung oder Besserung der venösen Hämodynamik
- Besserung oder Beseitigung der Stauungsbeschwerden
- Abheilung oder Senkung der Rezidivrate von venösen Ulcera und anderen Formen trophischer Störungen
- Verhinderung weiterer Kompikationen (Varikophlebitis, sekundäre Leitveneninsuffizienz, arthrogenes Stauungssyndrom, Varizenblutung)

Prinzipiell kann jedoch nahezu jede Form der Varikosis auch konservativ mit Kompressionsstrümpfen behandelt werden. Hierüber muss der Patient auch aufgeklärt werden! Eine Sanierung der Varikosis ist konservativ natürlich nicht möglich. Der Operation ist daher der Vorzug zu geben bei:

- Kompletter oder inkompletter Stammvarikosis der VSM und VSP
- Perforansveneninsuffizienz
- Insuffizienz großer Seitäste (z. B. Vena saphena acc. lateralis am Oberschenkel)

Liegen bereits klinisch evidente Beschwerden vor (Schwellneigung, Schweregefühl, Z.n. Varicophlebitis, Z.n. Varizenblutung), ist die OP die Methode der Wahl. Aufgrund der sehr geringen perioperativen Komplikationsrate und der guten Langzeitergebnisse kann die Indikation bei jüngeren Patienten großzügig gestellt werden. Bei multimorbiden älteren Patienten kann eine konservative Therapie ausreichen, sofern die Kompressionstherapie auch wirklich durchgeführt wird. Ggf. ist auch Gründen der Compliance auch hier die Indikation zur Operation i. S. einer primären oder sekundären Prophylaxe des Ulcus cruris zu überdenken.

Konservative Therapie/Prävention

Wichtig ist das Meiden von Faktoren, die verschlimmernd wirken können (Übergewicht, Stase, längere intraabdominelle Druckerhöhung). Die Lokalbehandlung besteht in der Kompressionsbehandlung zur Verbesserung der venösen Zirkulation und Beseitigung des Beinödems. Durchgeführt wird die Kompression tagsüber mit textilelastischen Binden oder angemessenen Kompressionsstrümpfen.

Operative Therapie

Das Prinzip der operativen Behandlung der primären Varikosis besteht in der Unterbrechung des Refluxes am proximalen und distalen Insuffizienzpunkt, der selektiven Entfernung insuffizienter Abschnitte des epifaszialen Venensystems (Unterbrechung der Rezirkulationskreise) und damit der Normalisierung der venösen Hämodynamik. Die operative Entfernung soll sich auf die erkrankten Venenanteile beschränken (stadienadaptiertes Operieren).

Operationstechnik

Crossektomie: über einen kleinen Leistenschnitt erfolgt die Unterbindung der VSM auf Höhe der Einmündung in die V. femoralis. Zur Prophylaxe eines „Crossenrezidivs" müssen alle einmündenden Seitenäste dargestellt und unterbunden werden.

Mündungsnahe Ligatur der V. saphena parva: über einen kleinen Schnitt in der Kniekehle wird die Einmündung der VSP in die V. poplitea dargestellt und diese unterbunden (cave: unterschiedliche Höhe der Mündungsregion!). Die OP erfolgt in Bauchlage.

Stripping der Stammvene: Das Standard-Verfahren zur Behandlung der Stammvarikosis ist die bereits 1907 in ihren Grundzügen beschriebene Stripping-OP nach Babcock (W.W. Babcock, Chirurg in Philadelphia, 1872-1963). Hierbei werden flexible Metall- oder Kunststoffsonden in die V. saphena eingeführt und unter palpatorischer Kontrolle in die Leiste bzw. Kniekehle vorgeschoben. Nach Durchtrennung der proximalen VSM wird der erkrankte Venenabschnitt komplett herausgezogen („Stripping"). Zur Begrenzung des Eingriffs, zur Prophylaxe etwaiger Sensibilitätsstörungen im Innenknöchelbereich (N. saphenus!) und zur Präservation gesunder Venenabschnitte (evtl. notwendig für spätere Coronar- oder peripheren Bypass!) ist eine stadienadaptierte Stammvenenexhairese heutzutage Standard. Das Stripping der Vena saphena kann prinzipiell ante- und retrograd erfolgen, wobei das Stripping nach distal nach Angabe einiger Autoren mit einer geringeren Rate an Sensibilitätsstörungen im Innenknöchelbereich assoziiert ist. Technische Weiterentwicklungen stellen das invaginierende Stripping und das Kryostripping dar.

Perforansvenendissektion: Die Unterbindung kann in Kombination mit dem Venenstripping als isolierter Eingriff in Lokalanästhesie über kleine, separaten Inzisionen oder aber video-assistiert als subfasciale endoskopische Perforansvenendissektion erfolgen (cave: Nervenschäden).

Seitenastexhairese: Seitenastvarizen können über kleinste Stichinzisionen und entsprechend feinem Instrumentarium exstirpiert und/oder ligiert werden (Varady-Technik). Eine Naht dieser kleinen Hautschnitte ist nicht notwendig, die Adaptation mit Klebestreifen führt zu einem sehr guten kosmetischen Ergebnis.

Alternative OP-Verfahren

In den letzten Jahren wurden weitere Verfahren vorgestellt, die jedoch nur ausnahmsweise mit dem Stripping-OP als dem gültigen Standard verglichen worden sind. Hierzu gehören: Radiowellenobliteration (sog. Closure-Technik), transkutane Lasertherapie und die externe Valvuloplastie (zur Verbesserung der Klappenfunktion). Besonders die C.H.I.V.A.-Methode wird mit großem Aufwand beworben, ohne dass vergleichende Langzeitstudien durchgeführt worden sind.

Rezidivvarikose

Unter dem Begriff „Rezidivvarikose“ werden Krampfadern verstanden, die in einem zuvor behandelten Stromgebiet auftreten, unabhängig von der Art der vorausgegangenen Behandlung. Sie können z. B. als Folge einer zuvor unzureichenden Crossektomie, aber auch aufgrund der Disposition des Patienten trotz optimaler Therapie erneut auftreten. Die Häufigkeit einer Rezidivvarikosis nach einer Stripping-OP liegt bei etwa 10% (5-24%). Die Indikationsstellung zur Behandlung einer Rezidivvarikose entspricht den Prinzipien der primären Behandlung. Eine Rezidivoperation ist insbesondere in der Leiste aufwendig und erfordert Erfahrung. Die Komplikationsrate ist im Vergleich zum Primäreingriff erhöht.

Nachbehandlung

Zu den Routinemaßnahmen im Rahmen der Nachbehandlung gehören die Frühmobilisation und die Kompressionstherapie (ca. 6 Wochen, ggf. auch länger) sowie ggf. weitere physikalischen Entstauungsmaßnahmen.

Komplikationen

Schwere Komplikationen sind in der Varizen-Chirurgie sehr selten: Tiefe Beinvenenthrombose, operationspflichtige Nachblutung, intraoperative Läsionen der A. femoralis / A. poplitea und/oder der V. femoralis/poplitea, versehentliches Stripping der tiefen Vene, Läsion des N. femoralis oder N. tibialis treten in einer Häufigkeit von maximal 1:1000 – 1:10.000 auf. Diffuse Weichteilhämatome werden vergleichsweise häufiger beobachtet. Die Häufigkeit von zumeist passageren Läsionen oberflächlicher Hautnerven (N. saphenus, N. suralis) kann durch ein distales Stripping, sowie durch Belassen des distalen (ggf. suffizenten) Anteils der V. saphena reduziert werden.

6.2. Sekundäre Varikosis / postthrombotisches Syndrom

Definition und Ätiologie

Als sekundäre Varikosis bezeichnet man die nicht anlagebedingte Schwächung der Venenwand als eine Folge einer tiefen Beinvenenthrombose (Phlebothrombose), bei der das Blut nur noch teilweise durch die tiefen Beinvenen abfließt und zum größeren Teil über die oberflächlichen Venen umgelenkt wird. Die vermehrte Blutmenge führt zu einem Druck- und Volumenanstieg in den tiefen und oberflächlichen Venen. Es kommt zu einer Überdehnung der Venenwand mit nachfolgendem Funktionsverlust der Venenklappen. Hierdurch werden auch die Verbindungsvenen in die Tiefe (Venae perforantes) insuffizient.

Der Begriff poststenotisches Syndrom findet Anwendung beim klinischen Bild einer schweren chronisch-venösen Insuffizienz ggf. mit Ulcus cruris, die sich als Folge einer oft Jahre zurückliegenden Phlebothrombose entwickelt hat. In der Phlebographie zeigt sich bei diesen Patienten ein z. T. schlecht rekanalisiertes tiefes Beinvenensystem mit ausgeprägten Klappenschäden.

Die Pathophysiologie ist gekennzeichnet durch den fibrotischen Umbau von Haut, Unterhaut, Faszie und Muskulatur auf dem Boden einer chronischen Stauungshypoxie mit Ausbildung eines chronischen Kompartmentsyndroms. Das Krankheitsbild ist vielgestaltig und reicht von der diskreten Schwellungsneigung bis zu schwersten trophischen Störungen mit Stauungssyndrom im Bereich des distalen Unterschenkels und u. U. zirkulären Ulzerationen.

Diagnostik

Der Schweregrad eines postthrombotischen Syndroms lässt sich nur aufgrund morphologischer und funktioneller Untersuchungen beurteilen. Die Doppler- und Duplexsonographie eignen sich zur Darstellung von Refluxphänomenen in den tiefen Venen, sowie zur Beurteilung der Morphologie der Venenwand und der Venenklappen. Zur umfassenden Beurteilung morphologischer Veränderungen des Venensystems ist eine Phlebographie der Bein- und Beckenvenen sowie der V. cava inferior erforderlich.

Lichtreflexionsrheographie, Venenschlussplethysmographie und Phlebodynamometrie können in der weiteren Diagnostik hilfreich sein zur Beurteilung der Druckverhältnisse im tiefen Venensystem, in Ruhe und nach Betätigung der Wadenmuskelpumpe sowie zur Beurteilung des venösen Abstroms.

Therapie

Bei der sekundären Varikosis kann die OP-Indikation ebenfalls i. S. einer primären oder sekundären Prophylaxe des Ulcus cruris gegeben sein, sofern durch die Exhairese der Sekundärvarizen keine zusätzlichen Beeinträchtigungen des kollateralen Abstroms zu erwarten sind. Diese Patienten müssen zumeist auch nach einer Varizen-OP auf Dauer mit Kompressionsstrümpfen behandelt werden.

Weitere Therapieformen betreffen die gezielte Behandlung eines Ulcus cruris: hierzu gehören insbesondere die paratibiale Fasziektomie und/oder Faszienresektion (zur Druckentlastung bei chronischem Kompartmentsyndrom).

6.3. Chronisch-venöse Insuffizienz

Synonym: chronisch venöses Stauungssyndrom, chronische Veneninsuffizienz

Definition und Ätiologie

Die chronisch venöse Insuffizienz (CVI) beschreibt als klinisches Syndrom alle Folgeerkrankungen sowohl der primären Varikosis als auch der Phlebothrombose. Die Schwere der CVI orientiert sich am klinischen Beschwerdebild und an Hautveränderungen im Bereich des Innenknöchels und des distalen Unterschenkels.

Pathophysiologie

Es liegt eine chronische epi- und/oder subfasziale venöse Hypertonie vor, ausgelöst durch eine primäre oder sekundäre Venenklappeninsuffizienz. Kapillärer Rückstau führt zusätzlich zu Störungen der Mikrozirkulation mit verringerter Sauerstoff-Versorgung sowie einer Störung des Lymphabflusses mit Ödembildung.

Epidemiologie

Etwa 15% aller Erwachsenen sind von einer CVI betroffen, 1% so schwer, dass es zu einem abgeheilten oder floriden Ulcus cruris gekommen ist. In >80% dieser Patienten liegt eine fortgeschrittene primäre Varikosis vor, bei den restlichen Patienten handelt es sich um die Folgen einer tiefen Bein-Beckenvenenthrombose. Insgesamt entwickelt sich bei 40-60% aller Thrombose-Patienten nach einem Intervall von 2-15 Jahren eine CVI.

Das Ulcus cruris venosum stellt mit 60-80% aller chronischen Ulzerationen die häufigste Ursache nicht spontan abheilender Wunden dar (arterielle Ulzerationen 10-20%, gemischt arterio-venöse Ulzerationen ca. 10%, übrige Formen ca. 10%). Personen bis zum 40. Lebensjahr erkranken selten, ältere Menschen umso häufiger (ab dem 80. Lebensjahr beträgt die Häufigkeit 1-3%). Rezidive sind sehr häufig: in 1/3 ein Rezidiv, in 1/3 2-3 Rezidive und in 1/3 >4 Rezidive.

Klassifikation und Symptomatik

Für die Verwendung in der Klinik hat sich die Klassifikation nach Widmer bewährt:

Stadium I ist charakterisiert durch intermittierende Ödeme. Ein klassisches Frühzeichen der CVI ist ein Kranz von dunkelblauen erweiterten Venen am inneren und äußeren Fußrand und Besenreiserkrampfadern (Corona phlebectatica paraplantaris).

Stadium II kennzeichnen bleibende Ödeme. Bei ausgeprägten Ödemen kann die Sprunggelenksbeweglichkeit eingeschränkt sein, wodurch wiederum die sog. „Sprunggelenkspumpe“ nicht wirken kann und der venöse Stau verschlimmert wird. Des weiteren treten Hautveränderungen auf: bläuliche Hautfarbe, rotbraune, gelbbraune oder weißliche Flecken, dünne oder verhärtete Hautbezirke, die Haut reagiert empfindlicher als gesunde Haut reagiert empfindlicher als gesunde Haut mit Entzündungen, Rötungen, allergischen Reaktionen und Juckreiz (Stauungsdermatitis, Stauungsekzem). Der chronisch venöse Hochdruck kann außerdem zu einer Verschwielung im Unterschenkelbereich führen (Dermatoliposklerose). Dabei werden die Fettpolster der Unterhaut durch Bindegewebe ersetzt. Die verhärtete Haut ist sehr anfällig für Verletzungen, die sich schnell zu offenen, schlecht heilenden Geschwüren ausweiten können (Abb. 29).

Stadium III liegt vor, wenn es bereits zu Ulcera cruris gekommen ist. Diese Geschwüre finden sich bevorzugt oberhalb des Innenknöchels. In ausgeprägten Fällen zeigt sich der gesamte Knöchelbereich betroffen (sog. Gamaschenulkus).

Abb. 29: chronisch-venöse Insuffizienz Grad II-III rechts, Grad I-II links bei primärer Varikosis beidseits, 53-jährige Frau

Diagnostik

Grundlage der Diagnostik sind Anamnese und körperliche Untersuchung. Zur weiteren apparativen Diagnostik gehören Doppler- und Farbduplex-Sonographie. Folgende Fragen müssen noch geklärt werden.

- Prüfung der Venenklappenfunktion des oberflächlichen und tiefen Venensystems
- Überprüfung der Durchgängigkeit des oberflächlichen und tiefen Venensystems
- Lokalisation von nichts funktionsfähigen Perforansvenen
- genaue Bestimmung der Rückflussstrecke (Reflux)

Bei unsicherem Ultraschallbefund kommt die ascendierende Pressphlebographie zur Anwendung, mit deren Hilfe ebenfalls Durchgängigkeit, Klappenfunktion und Refluxstrecke bestimmt werden können.

Therapie

Konservative Therapie: Die Betroffenen sollen langes Sitzes und Stehen vermeiden, um den Druck in den Venen nicht zu verstärken. Laufen, Radfahren oder Schwimmen fördern über die Aktivierung der Muskel- und Sprunggelenkspumpe den venösen Abfluss und verringern so den Druck. Wärme führt zu einer Erweiterung der Venen und bewirkt, dass diese noch mehr Blut aufnehmen, deshalb: Sonnenbad und Sauna meiden! Kalte Güsse und kaltes Abduschen der Beine sind wiederum empfehlenswert. Bei Beinödemen sollte, um eine Versteifung im Sprunggelenk zu vermeiden, regelmäßig krankengymnastische Beübung inkl. eines Gehtrainings erfolgen. Bei Ödemen können Lymphdrainagen sinnvoll sein.

Die wichtigste Säule der konservativen Therapie der CVI ist die individuell abgestimmte Kompressionstherapie, die die Muskel- und Gelenkpumpe unterstützt. Dabei sollte der Druck beim Gehen höher als in Ruhe sein. Am gebräuchlichsten sind Kompressionsstrümpfe und -strumpfhosen der Kompressionsklasse II (=23 mm Hg) und III (=32 mm Hg).

Invasive Therapie: Neben der operativen Entfernung der erkrankten Venen (Crossektomie, Saphenektomie, endoskopische Perforansdissektion) kann gelegentlich auch eine Verödung (Sklerosierung) oberflächlicher Venen sinnvoll sein. Weitere Maßnahmen beinhalten die lokale Sanierung der Ulcera mittels Fasziotomie und Fasziektomie, d. h. Entfernung des gesamten Haut- und Unterhautgewebes mit Konditionierung eines neuen Granulationsgewebes und Deckung mit Hauttransplantat.

6.4. Thrombophlebitis / Varikophlebitis

Definition

Die Thrombophlebitis ist ein Krankheitsbild, das mit einer Entzündung der Venenwand beginnt und sekundär zu einer Thrombenbildung im entzündeten Venenabschnitt führt. Patienten mit primärer Varikosis sind gefährdeter, als venengesunde Patienten. Man spricht dann von einer Varikophlebitis. Die Thrombophlebitis meint immer eine oberflächliche Venenentzündung (Thrombophlebitis superficialis). Thrombosen in den tiefen Venen werden als Phlebothrombose bezeichnet.

Ein besonderes Problem stellen hierbei die in die tiefe Vene (z.B. V. femoralis) hineinragenden sog. flottierenden Thromben dar, die Ursache einer Lungenembolie sein können. Eine Thrombusaszension in das tiefe Venensystem ist auch über Perforansvenen möglich. Insgesamt kommt es in >30% der Fälle zu einer Beteiligung des tiefen Venensystems.

Strangförmige Thrombophlebitis (Mondor-Syndrom)

Klinische Variante einer Thrombophlebtitis der oberflächlichen Venen. Von der auch als Mondor-Syndrom bezeichneten, strangförmigen Thrombophlebitis im Bereich der lateralen Thoraxwand sind meist Frauen im mittleren Lebensalter betroffen.

Septische Thrombophlebitis

Entzündliche Reaktion aus dem benachbarten Gewebe. Das Eindringen von Bakterien in die Vene kann zur septischen Thrombophlebitis führen. Meist sind es Staphylokokken, die für diese Infektion verantwortlich sind. Bleibt der entzündliche Prozess lokalisiert, kommt es nicht selten zu einer Einschmelzung, zur Abszess- und auch evtl. zur Ulcusbildung. Eine Sonderform der infektiösen Thrombophlebitis stellt die Infusionsthrombophlebitis dar, die bei länger liegender intravenösen Kathetern zur Thrombophlebitis und evtl. auch zur Infektion dieser Thrombophlebitis führen kann.

Symptome

Die Entzündung der Venenwand wird allgemein mit dem Begriff „Phlebitis“ bezeichnet. Die Thrombophlebitis superficialis beginnt akut mit plötzlich auftretender Entzündung entlang eines oberflächlichen Venenstranges, die mit einer deutlichen Rötung und Überwärmung einhergeht. Ein leichtes, druckschmerzhaftes lokales Ödem kommt hinzu. Nach der primär auftretenden Phlebitis kommt es in diesen entzündeten Bereichen zur Thrombusausbildung in der Vene, so dass dann ein derner, verhärteter, schmerzhafter und heißer Strang getastet werden kann, der den eigentlichen Krankheitsbegriff „Thrombophlebitis“ verdient (Tab. 22).

- PLÖTZLICH AUFTRETENDES ÖDEM
- HITZEGEFÜHL IN EINEM BEIN
- DRUCKSCHMERZ IM GESCHWOLLENEN BEIN
- GERÖTETE UND DRUCKSCHMERZHAFTER VENENSTRANG
- DEUTLICHER DRUCKSCHMERZ DER DISTALEN BEINREGION

Tab. 22: Symptome der Thrombophlebitis/Varikophlebitis

Therapie

Die Therapie besteht bei circumskripter Varikophlebtitis in einer Stichinzision in den thrombosierten Varixknoten (Inzision nach Sigg in Kryoanalgesie) und vorsichtigem Exprimieren der oberflächlichen Thromben. Diese Maßnahme verschafft sofort Linderung! Die weitere Therapie besteht im Anlegen eines Kompressionsverbandes, Bewegung und ggf. systemischer antibiotischer Therapie (Abstrich der Thromben zur Bakteriologie). Beim Befall größerer Segmente der VSM/VSP oder möglicher Mitbeteiligung der tiefen Venen muss in therapeutischer Dosierung heparinisiert werden (niedermolekulares oder unfraktioniertes Heparin). Lokale Externa dienen der Kühlung und Schmerzlinderung, des weiteren kommen Antiphlogistika zum Einsatz. Liegt eine Varikophlebitis vor, muss nach Abklingen der akuten Symptomatik die stadiengerechte Varizen-OP erfolgen.

Eine aszendierende Thrombophlebitis mit flottierenden Thromben im Mündungsbereich der VSM/VSP stellen eine absolute OP-Indikation zur Crossektomie und ggf. partiellem Stripping der betroffenen Vene dar. Der technisch einfache Eingriff wird unter vergleichbaren Kautelen durchgeführt wie die Thrombektomie der tiefen Vene.

6.5. Phlebothrombose

Definition und Ätiologie

Eine Phlebothrombose oder tiefe Venenthrombose ist gekennzeichnet durch einen vollständigen oder teilweisen Verschluss einer tiefen Vene. Ursächlich ist eine Änderung des Gleichgewichtes von Blutströmung, Wandbeschaffenheit und Blutzusammensetzung (Virchow-Trias, Abb. 38). Vorgänge können demnach zur tiefen Venenthrombose führen. Die deszendierende Form beginnt an der Beckenvene, meist links (6 mal häufiger als rechts) und steigt in die tiefen Leitvenen des Ober- und Unterschenkels ab. Ursache ist oft eine Engstelle der V. iliaca communis links an der Stelle, an der sie von der rechten Beckenarterie überkreuzt wird (May-Thurner-Beinvenensporn). Eine aufsteigende oder aszendierende Form der Beinvenenthrombose beginnt in den Unterschenkelvenen und schreitet nach kranial hin bis in die Beckenvenen fort. Ursache ist meist eine längere Bettruhe bzw. Ruhigstellung der Extremitäten. Meist liegt ein Mehretagenbefall vor. Der isolierte Befall der Unterschenkelvenen ist seltener. In 10% der Fälle tritt eine beidseitige Phlebothrombose auf. Die oberen Extremitäten sind nur in etwa 2% aller Phlebothrombosen betroffen. Nicht immer kann ein Grund für die Entstehung einer Phlebothrombose gefunden werden. Jüngere Frauen sind häufiger betroffen als Männer.

Risikofaktoren

Das Risiko für eine Phlebothrombose steigt bei hormoneller Empfängnisverhütung um das 5-7-fache. Gleichzeitiger Nikotinkonsum erhöht ebenfalls das Risiko. Während einer Schwangerschaft und im Wochenbett besteht ein 5-6-fach höheres Risiko für eine tiefe Bein- und Beckenvenenthrombose. Ein erhöhtes Risiko für eine Phlebothrombose besteht für Menschen, die an einer Varikosis leiden oder in der Vergangenheit einen Venenerkrankung durchgemacht haben. Etwa 15% aller von einer Beinvenenthrombose Betroffenen, erleiden innerhalb von 5 Jahren erneut eine Venenthrombose. In >40% der Fälle liegt der tiefen Venenthrombose eine sog. Thrombophilie zugrunde. Die häufigste vererbte Thrombophilie ist das sog. Faktor-V-Leiden oder APC-Resistenz (Resistenz gegen aktiviertes Protein C). Bei etwa 10% aller Thrombosepatienten hat eine Genomveränderung zu erhöhten Plasma-Thrombinspiegeln geführt. Diese genetische Störung nennt man Prothrombin-Dimorphismus (oder Faktor-II-Dimorphismus) (Tab. 26).

- Schwangerschaft
- Ovulationshemmer, insbesondere bei Raucherinnen
- Immobilisierung (Operationen, Traumata, Lähmungen)
- höheres Lebensalter
- Übergewicht
- Herzinsuffizienz
- andere chronische Venenerkrankungen, einschl. vorangegangener Thrombosen
- Thrombophilie (AT III-, Protein C-, Protein S-Mangel, APC-Resistenz, Prothrombin-Dimorphismus u.a.)

Tab. 23: Risikofaktoren für eine venöse Thrombose

Klinische Symptomatik

Die aszendierende Phlebothrombose ist initial symptomarm, da erst die schrittweise Blockade von Zuflüssen aus Seitenästen zu einer zunehmenden Schwellung und weiteren klinischen Symptomen führt. Eine akute Phlebothrombose kann also zunächst relativ wenig oder gar keine Symptome verursachen (Tab. 24).

- plötzlich auftretende ggf. fortschreitende Schwellung
- bläuliche Hautverfärbung (Zyanose)
- starke Schmerzen im Bein
- einschießender Beinschmerz beim Husten und Pressen
- pralle Venenzeichnung und deutliche venöse Kollateralen (sog. „Prattsche Warnvenen“)
- überwärmte Haut

Tab. 24: Leitsymptome der Phlebothrombose

Die Gefahr einer klinisch relevanten Lungenembolie besteht überwiegend in der Frühphase einer iliofemoralen Phlebothrombose, kaum bei isolierter Unterschenkelvenenthrombose. Unbehandelt beträgt das Lungenembolierisiko 30%.

Diagnostik

Die klinische Untersuchung mit Schmerzpunktanalyse (z. B. Wadendruckschmerz, Fußsohlenschmerz etc.) und klinischen Funktionstests versagt in 50% der Fälle. Zum sicheren Ausschluss einer Phlebothrombose ist immer eine apparative Diagnostik erforderlich, die beim klinischen Verdacht unverzüglich zu erfolgen hat. Methode der Wahl ist die farbkodierte Duplexsonographie. Bei sonographisch unklarem Befund muss eine Phlebographie durchgeführt werden.

Therapie

Die Behandlung der Phlebothrombose verfolgt folgende Ziele:

- Vermeiden einer Lungenembolie
- Verhindern des Fortschreitens der Thrombose
- Verhindern eines postthrombotischen Syndroms

Folgende Maßnahmen stehen einzeln oder in Kombination zur Verfügung:

- Antikoagulation mit i. v. oder s. c. Heparinisierung
- Kompressionstherapie und Frühmobilisation
- medikamentöse Thrombolyse
- operative Thrombektomie (Abb. 30)

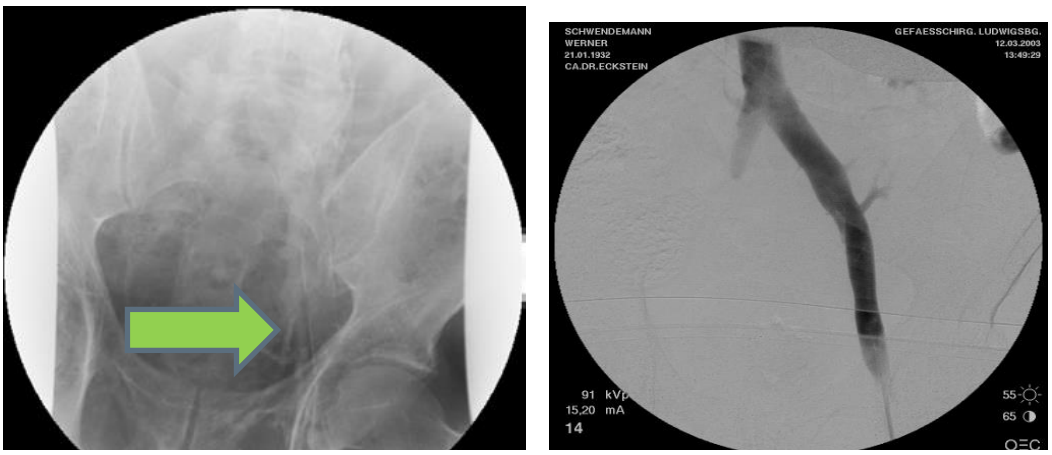

Abb. 30: Akute Mehretagenthrombose unklarer Ätiologie. Kontrastmittelumspülter Thrombus in der linken Beckenvene.
Therapie: operative Thrombektomie. Phlebographisch rekanalisierte Beckenvene. 62-jähriger Mann.

Die Eckpfeiler der Therapie ist die Antikoagulation mit Heparin, die heute zumeist mit niedermolekularem (NM) Heparin erfolgt. Dieses wird durch s. c. Injektionen appliziert und zeigt eine etwas geringere Blutungsgefahr, als die intravenöse Gabe von unfraktioniertem bzw. hochmolekularem Heparin. Letzteres verlangt regelmäßige Laborkontrollen (aPTT, 1,5-2x verlängert), die beim NM-Heparin entfallen. Die Dauer der Heparinbehandlung ist abhängig von der klinischen Symptomatik und vom Alter der Thrombose. In der Regel erfolgt eine 8-10-tägige Behandlung mit anschließender Marcumarisierung.

Eine stationäre Behandlung mit Bettruhe für mehrere Tage ist nur bei akuten Beckenvenenthrombosen angezeigt. Alle anderen Phlebothrombosen können unter „Vollheparinisierung“ und unter Anlage eines Kompressionsverbandes des ganzen Beines frühmobilisiert werden. Frühmobilisation und adäquate Kompression haben die Fixierung des Thrombus zur Lungenembolieprophylaxe, in Verhinderung eines Thrombuswachstums sowie die Strömungsbeschleunigung in den nicht thrombotisch verlegten Venen zum Ziel. Hierdurch wird der venöse Kollateralflow und die Entstauung des Beins positiv beeinflusst.

Die medikamentöse Thrombolysetherapie durch intravenöse oder lokoregionäre Gabe von Streptikinase, Urokinase wird nur vereinzelt durchgeführt. Eine thrombolytische Behandlung kleinerer, umschriebener, isolierter Unterschenkelvenenthrombosen ist nicht sinnvoll. Je frischer die Phlebothrombose, desto besser sind die Rekanalisationsraten. Bei Phlebothrombosen, die älter als eine Woche sind, sinken die Raten drastisch. Eine Hirnblutung tritt als Komplikation bei 0,8% der Lyse-Patienten und 0,2% der Heparin-Patienten auf. Mit Dauer der Thrombolysetherapie steigt auch das Risiko für Komplikationen.

Sekundärprophylaxe

Neben der Kompressionstherapie und der Mobilisation wird zur Vorbeugung einer Rezidiv-Thrombose und/oder einer Rezidiv-Lungenembolie die Antikoagulation mit folgenden Medikamenten durchgeführt (Tab. 25).

Wirkstoff/ Wirkstoffgruppe	**Präparat**	**Initiale Dosis/ Startmedikation**	**Erhaltungsdosis***	**Anwendung**
NM-Heparine				
Certoparin	Mono-Embolex® 8000 I.E. Therapie	8000 IE	8000 IE	2x/d s.c.
Dalteparin	Fragmin®	100 IE/kg KG	100 IE/kg KG	2x/d s.c.
	Fragmin®	200 IE/kg KG	200 IE/kg KG	1x/d s.c.
Enoxaparin**	Clexane®	1,0 mg/kg KG	1,0 mg/kg KG	2x/d s.c.
Nadroparin	Fraxiparine®	0,1 ml/10 kg KG	0,1 ml/10 kg KG	2x/d s.c.
	Fraxodi®	0,1 ml/10 kg KG	0,1 ml/10 kg KG	1x/d s.c.
Reviparin	Clivarin®	0,6 ml bei KG 45-60 kg	0,6 ml bei KG 45-60 kg	2x/d s.c.
	Clivarin®	0,6 ml bei KG >60 kg	0,6 ml bei KG >60 kg	1x/d s.c.
Tinzaparin	innohep®	175 IE/kg KG	175 IE/kg KG	1x/d s.c.
Pentasaccharid				
Fondaparinux	Aritra®	7,5 mg 5 mg bei KG < 50 kg 10 mg bei KG > 100 kg	7,5 mg 5 mg bei KG < 50 kg 10 mg bei KG > 100 kg	1x/d s.c.
UF-Heparine				
Heparin-Calcium	Heparin-Calcium®	Bolus 5000 IE, dann 15-20 IE/kg KG/h	Ca. 15-20 IE/kg KG/h	Bolus iv, dann iv-Infusion oder 2x/d s.c.
Heparin-Natrium	Heparin-Natrium®			
Direkte orale Antikoagulation				
Dabigatran-etexilat	Pradaxa®	NMH, UFH oder FDX mind. 5 Tage	150 mg	2x/d oral
Rivaroxaban	Xarelto®	15 mg 2x/d oral 3 Wo	20 mg	1x/d oral
Apixaban	Eliquis®	10 mg 2x/d oral 1 Wo	5 mg (nach 6 Monaten 2,5 mg)	2x/d oral
Edoxaban	Lixiana®	NMH, UFH oder FDX mind. 5 Tage	60 mg	1x/d oral
Vitamin K-Antagonisten***				
Phenprocoumon	Marcumar® Falithrom®	6 mg/d am 1. und 2. Tag; NMH, UFH oder FDX parallel bis INR >2,0	Ca. 1,5-4,5 mg allein weiter bis INR >2,0	Oral, nach INR
Warfarin-Natrium	Coumadin® 5 mg	2,5-5 mg/d am 1. und 2. Tag; NMH, UFH oder FDX parallel bis INR >2,0	Ca. 2,5-10,0 mg allein weiter bei INR >2,0	Oral, nach INR

Tab. 25:
*Präparatespezifische Zulassungssituationen beachten, v.a. bei Niereninsuffizienz
**Enoxaparin mit 1,5 mg/kg KG/d, zugelassen in A/CH
***Acenocoumarol (Sintrom®), zugelassen in A/CH
FDX = Fondararinux

Erhaltungstherapie
An die initiale Antikoagulation soll sich eine Erhaltungstherapie von 3-6 Monaten anschließen.

Ziel der Erhaltungstherapie ist die Verhinderung eines frühen Rezidivs einer TVT bzw. LE. Sie wird üblicherweise mit einer geringeren Dosis desselben oder mit einem anderen Antikoagulans als in der Akutphase durchgeführt.

- **3 Monate bei Unterschenkelthrombosen**
- **3 Monate bei „sekundären Thrombosen“ (= mit auslösendem Risikofaktor, z. B. Gipsbehandlung)**
- **6 Monate bei einer ersten proximalen Phlebothrombose**
- **12 Monate bei einer Rezidivthrombose**
- **auf Dauer bei Thrombophilie mit hohem Risiko**
- **auf Dauer bei Rezidivthrombose mit Lungenembolie und anhaltenden Risikofaktoren**
- **auf Dauer bei Lungenembolie-Rezidiv**

Tab. 26: Dauer der Antikoagulantien-Therapie nach einer Phlebothrombose mit/ohne Lungenembolie (Leitlinien Deutsche Gesellschaft für Angiologie 2002)

6.5.5. Phlegmasia coerulea dolens

Maximalform einer Phlebtothrombose mit Thrombosierung des gesamten venösen Querschnitts einer Extremität. Klinisch zeigt sich ein fulminanter Verlauf mit akutem, sehr schmerzhaftem Ödem und rotzyanotischer Verfärbung der betroffenen Extremität. Die peripheren Arterienpulse sind abgeschwächt und können später gar nicht mehr getastet werden. Die Haut kann sich in Blasen ablösen. Durch die mangelnde Durchblutung kommt es zu einer motorischen Schwäche und zum Funktionsverlust. Es drohen ein Absterben der Gliedmaßen und ein lebensgefährlicher Schockzustand.

6.5.6. Thrombose der V. subclavia / V. axillaris

Synonym: Paget-von-Schrötter-Syndrom, Thrombose par effort, thoracic inlet Syndrom (TIS)

Definition und Ätiologie

Eine akute Phlebothrombose im Bereich der V. subclavia und/oder V. axillaris kann verschiedene Ursachen haben (Tab. 27).

- **Costo-claviculäres Syndrom**
- **Zentralvenöse Katheter und Dauerimplantate (Ports)**
- **Claviculafraktur**
- **Tumorkompression, Mediastinaltumoren (benigne, maligne, entzündliche)**
- **Lymphknotenmetastasen**
- **Radiatio**
- **Thrombophilie**
- **unbekannt**

Tab. 27: Ursachen einer Thrombose der V. subclavia / V. axillaris.

Symptome

Der Krankheitsbeginn eines Paget-von-Schrötter Syndroms ist in der Regel akut und wird von schmerzhafter Armschwellung, Zyanose, vermehrter Venenzeichnung (vor allem im Schulterbereich) gekennzeichnet. Es ist häufig von Parästhesien und Muskelschwäche begleitet. Ist zusätzlich die Vena cava superior verschlossen, führt dies zu Gesichtsödemen, massiven Armschwellungen mit prall gefüllten Venen am Schultergürtel und an der Thoraxwand, sowie zunehmender Dyspnoe.

Diagnostik

Die klinische und apparative Diagnostik ist analog derjenigen bei der Bein-Beckenvenenthrombose (Duplex-Sonographie, Phlebographie). Ein Thrombophilie-Screening ist obligat. Bei klinischem Verdacht auf ein paraneoplastisches Syndrom oder zentralen Tumoren ist eine Tumordiagnostik inkl. Thorax-CT anzuschließen.

Therapie

Antikoagulation mit i.v. Heparinisierung oder s.c. Gabe von NM-Heparin sowie die Kompressionstherapie sind die Basisbehandlung, eine medikamentöse Thrombolyse ist nur ausnahmsweise angezeigt. Die Indikation zur Thrombektomie ergibt sich ebenfalls selten bei massiver Schwellung oder beim Vorliegen einer Phlegmasia coerulea dolens (sehr selten). Beim Nachweis einer costoclaviculären Enge ist die Resektion einer Halsrippe bzw. der 1. Rippe zu überprüfen.

Nachsorge

Die medikamentöse Nachbehandlung besteht in der Cumarintherapie über 3-6 Monate, sowie in der Verordnung eines elastischen Kompressionsstrumpfes der Klasse II nach Maß. Ein postthrombotisches Syndrom tritt am Arm sehr selten auf.

6.5.7. Thrombose der V. cava inferior

Die Thrombose der unteren Hohlvene ist meist durch eine Tumorerkrankung, seltener durch eine Aszension aus der Beckenvene bedingt. Die Folge ist eine Anschwellung beider Beine. Die Therapie muss individuell abgestimmt werden. Zur Thrombektomie wird die V. cava inferior transabdominell freigelegt und offen über die V. femoralis beidseits thrombektomiert.

7. Hämodialyse-Shuntchirurgie

Hintergrund

Bei chronischer Niereninsuffizienz wird die extrakorporale Hämodialyse ein dauerhafter, großlumiger Gefäßzugang benötigt. Dazu wird operativ eine Verbindung zwischen einer Arterie und Vene angelegt (Hämodialyseshunt). Wichtig ist dabei ein ausreichender Blutfluss (>200 ml/min) sowie ein leicht zugänglicher und punktierbarer Gefäßzugang. Durch die Vielzahl verschiedener Shuntmöglichkeiten und Dialysezugängen mit eigener Vene oder Kunststoffinterponaten ist eine Langzeitdialyse durchführbar. Die Lebenserwartung des Dialysepatienten beläuft sich jedoch nur auf etwa 50% im Vergleich zum Normalkollektiv.

Therapeutische Strategie

Die Shuntanlage sollte frühzeitig bei noch vorhandener Restfunktion einer Niere erfolgen, da jeder Shunt Zeit zur „Reifung" benötigt. So bilden sich AV-Fisteln erst nach 4-8 Wochen aus, Kunststoffshunts sind frühestens nach 2 Wochen punktierbar. Eine Shuntanlage mit eigener Vene ist immer anzustreben. Die Erstanlage sollte so peripher wie möglich erfolgen, um die zentralen Venen für zukünftige Shuntanlagen zu schonen. Es sollte der nicht dominante Arm zuerst ausgewählt werden.

Vor jeder Shuntanlage sollte am Handgelenk die Durchblutungssituation des Hohlhandbogens mittels modifiziertem Allen-Test durchgeführt werden. Hierbei werden die A. radialis und A. ulnaris vom Untersucher komprimiert, während der Patient mehrfach die Finger bewegt. Ist die Hand weiß, wird der Blutstrom jeweils isoliert über ein Gefäß freigegeben. Bei erhaltenem Hohlhandbogen normalisiert sich die Perfusion der Hand nach Freigabe eines Gefäßes sofort.

Arteriovenöse Standardverfahren

Die Shuntanlage wird im allgemeinen in Lokalanästhesie durchgeführt. Bei Einbringen eines Kunststoffes zur Shuntanlage ist die single-shot-Antibiose obligat. Direkte native Fisteln am Unterarm (Cimino-Fistel) stellen die Methode der Wahl dar, da sie die Anforderungen an einen Dialyseshunt am besten erfüllen. Als Anastomenform wird dabei die Seit-zu-End-Anastomose der A. radialis mit der V. cephalica antebrachii gewählt. Ist die Shuntanlage am distalen Unterarm nicht möglich, wird in der Ellenbeuge analog eine Cubitalisfistel angelegt.

Erst wenn keine autologe Anlage mehr möglich ist, erfolgt die alloplastische Shuntanlage mit einer PTFE-Prothese. Hierbei wird am Unterarm die Form der Schleife zwischen der A. brachialis und der V. cubitalis (Loop-Shunt) präferiert. Als Alternative am Oberarm steht der gerade Oberarmshunt (Straight-Shunt) zwischen der A. brachialis und der Axillarvene zur Verfügung.

Die Shuntanlage im Bereich der unteren Extremität wird aufgrund der schlechteren Punktionsmöglichkeiten und der hohen Infektionsgefahr nur selten durchgeführt.

Peritonealdialyse (CAPD)

Die Continuierliche Ambulante Peritoneale Dialyse (CAPD) stellt eine alternative Methode dar. Bei dieser Methode werden das Peritoneum des Patienten als semipermeable Membran und die Bauchhohle als Behältnis für das Dialysat genutzt. Die effektive Oberfläche des Peritoneums entspricht beim Erwachsenen etwa der Körperoberfläche. Der Blutfluss in den Bauchfellkapillaren beträgt ca. 70 ml/min. Mit Hilfe eines Katheters wird das Dialysat in die Bauchhöhle eingeleitet. Bei einer kontinuierlichen Peritonealdialyse wird das Dialysat alle 4-6 Stunden, d. h. vier- bis fünfmal pro Tag mit frischer Flüssigkeit ausgetauscht. Die intermittierende Peritonealdialyse wird in Deutschland nur von ca. 5% der Dialysepatienten angewendet. Die Zahlen sind seit 1995 rückläufig. Die häufigste und gravierendste Komplikation bei der Peritonealdialyse ist eine Infektion des Bauchfells (Peritonitis).

Vorhofkatheter

Bei nur intermittierender Dialyse oder Unmöglichkeit einer Shuntanlage verbleiben als Alternative die Anlage von ein- oder zweilumigen Kunststoffkathetern, welche je nach Typ bis in die obere Hohlvene (Sheldon-Katheter) bzw. bis in den rechten Vorhof vorgeschoben werden (Demers-Katheter, Ash-Split-Katheter). Nachteilig ist die hohe Zahl zentralvenöser Stenosen und thrombotischer Verschlüsse. Insofern ist der Vorhofkatheter eine Möglichkeit für multimorbide Patienten mit kurzer Lebenserwartung.

Komplikationen

Aufgrund der regelmäßigen Punktionen des Shunts ergibt sich eine Vielzahl von Problemen. Die Anastomosenstenose bzw. venöse Shuntstenose führt zur zunehmenden Shuntdysfunktion mit reduziertem, geförderten Blutvolumen. Dies kulminiert im akut auftretenden Shuntverschluss. Shuntprobleme stellen immer Notfälle dar, da der Patient ansonsten seine „Lebensader“ verliert.

Weitere Komplikationen sind die Shuntinfektion bei Kunststoffshunts, welche letztlich zum Ausbau des Shunts zwingen. Ebenso bilden sich nach rezidivierenden Punktionen an wandschwachen Stellen Puntionsaneurysmen aus, welche bei hämodynamischer Relevanz reseziert und interponiert werden müssen.

Eine Komplikation aus einem zu gut fördernden Shunt ist das Steal-Phänomen an der distalen Extremität, welches bis zur Fingernekrose und letztlich zum Handverlust führen kann. Hier muss der Shuntfluss mittels Banding gedrosselt werden.

8. Erkrankungen der Lymphgefäße

Hintergrund

Die Lymphe besteht aus Plasma. Sie wird in Abhängigkeit von Kapillardruck und der Membranpermeabiliät in Gewebespalten gesammelt, die in Lymphkollektoren münden. Die Lymphknoten stellen Filterorgane dar, in denen die Lymphe den Lymphozyten zugeführt wird. Neben direkten Verbindungen zwischen Lymphgefäßen und Venen fließt die Lymphe über den Ductus thoracicus links in die V. anonyma, rechts über den Ductus lymphaticus dexter in die V. subclavia in das Venensystem ein.

Pathophysiologie

Hauptaufgabe des Lymphgefäßsystems ist der Transport der Lymphe, die einen hohen Anteil an Plasmaproteinen enthält. Die Lymphkollektoren besitzen Klappen, die den Lymphfluss nur nach kranial erlauben. Die Menge an Lymphe, die transportiert werden muss, wird als lymphpflichtige Last bezeichnet. Die tatsächlich abtransportierte Menge ist die Lymphtransportkapazität. Ist diese im Hinblick auf die lymphpflichtige Last zu gering, kommt es zum Lymphödem.

8.1. Akute Lymphangitis

Die Lympangitis ist die akute Entzündung eines Lymphgefäßes, die durch die Haut sichtbar als roter Streifen erkannt und durch Überwärmen und Druckschmerzhaftigkeit verifiziert wird. Es kann Fieber vorliegen. Ursache und Eintrittspforten sind akrale Infektionen (Panaritien, Rhagaden). Meist sind auch die reginären Lymphknoten geschwollen und druckdolent. Die Ursache (der Eiterherd) muss ausgeschaltet werden. Antibiotika sollten systemisch verabreicht werden.

8.1.2. Primäres Lymphödem

Das primäre Lymphödem ist eine kongenitale Fehlanlage, meistens durch eine Hypoplasie der Lymphkollektoren bedingt und betrifft vornehmlich das weibliche Geschlecht. Die Erkrankung entsteht, wenn die grenzkompensierte Funktion des Lymphsystems z. B. nach hormonellen Umstellungen oder Entzündungen zusammenbricht. Somit ist das häufigste Manifestationsalter das zweite und dritte Lebensjahrzehnt. Anfänglich zeigen sich nur flüchtige Ödeme, die sich durch die Hochlagerung über Nacht komplett zurückbilden. Mit zunehmender Schwere der Erkrankung verwischt der Tages-/Nachtwechsel und die Erkrankung kann bis zur sog. Elephantiasis fortschreiten. Klinisch zeigt sich eine indurierte Haut, die über den Gelenken tiefe Gelenkfalten z. B. am oberen Sprunggelenk oder über den Zehen (sog. Stemmer-Zeichen) ausbildet. Als Komplikationen gelten das gehäufte Auftreten von Erysipelen und Dermatomykosen. Das Stewart-Treves-Syndrom beschreibt die Ausbildung von Angiosarkomen bei langwährendem Lymphödem.

8.1.3. Sekundäres Lymphödem

Sekundäre Lymphödeme können bei der Zerstörung der Lymphsysteme z. B. in der onkologischen Chirurgie. Armödeme bei Mamma-Ca., Beinödeme nach Lymphadenektomie der Leiste und Gesichtsödem nach Neck-dissection sind die häufigsten Manifestationsformen. Eine weitere Ursache sind rezidivierende Lymphangitiden und –adenitiden, wobei Lymphkollektoren obliterieren und Lymphknoten narbig verändert werden. Im Gegensatz zur primären Lymphödem beginnen sekundäre Lymphödeme proximal und breiten sich bei zunehmender Schwere nach distal aus. In tropischen Ländern können Infektionen mit Filarien narbige Entzündungen in Lymphgefäßen und Lymphknoten hervorrufen, die gigantische sekundäre Lymphödeme zur Folge haben können.

Diagnostik und Therapie

Die Diagnose erfolgt klinisch und durch Lymphangiographie (mit wasserlöslichem Kontrastmittel). Die Therapie des primären und sekundären Lymphödems geschieht durch komplexe physikalische Entstauungstherapie und beim sekundären Lymphödem zusätzlich durch Anlegen von Kompressionsverbänden. Chirurgische Verfahren, bei denen eine autogene Transplantation von Lymphbahnen von der gegenseitigen Extremität durchgeführt werden, zeigten nicht immer ideale Ergebnisse und werden nur in ausgewiesenen Zentren durchgeführt.

Operative Verfahren versuchen durch Einleitung der subkutanen Lymphgefäße in die tiefen Muskelschichten Erleichterung zu verschaffen (Thompson-Operation). Aufgrund ausgedehnter Narbenprozesse ist diese Form der chirurgischen Behandlung mit Zurückhaltung zu beurteilen. Lymphvenöse Anastomosen (Operation nach Nielubowicz) führen manchmal zum Erfolg. Die autologe Lymphgefäßtransplantation hat, in mikrochirurgischer Technik vorgenommen, erstaunlich gute Frühergebnisse erbracht. Letztlich konkurrieren heute konservative mit den operativen Verfahren; bei Kindern wird man bei kongenitalen größeren Lymphödemen operative Verfahren bevorzugen zur Verhinderung der gefürchteten allgemeinen Retardierung der Entwicklung. Bei Erwachsenen wird man in der Regel möglichst konservativ verfahren.