Klinik und Poliklinik für Vaskuläre und Endovaskuläre Chirurgie
Klinikum rechts der Isar
Technische Universität München

AKTIONSBÜNDNIS PATIENTENSICHERHEIT

DIE DEUTSCHEN UNIVERSITÄTSKLINIKA®

# Erkrankungen der Halsschlagadern

**Wissen *schafft* Heilung**

# Kontakte auf einen Blick

| | | |
|---|---|---|
| **Diensthabender Arzt** | Telefon: 089 – 4140 5007 | |
| **Gefäßzentrum/Gefäßambulanz**<br>(Vereinbarung ambulanter Termine) | Telefon: 089 – 4140 6666 | Fax: 089 – 4140 6668 |
| **Patientenmanagement**<br>(Vereinbarung von stationären und OP-Terminen) | Telefon: 089 – 4140 5266 | Fax: 089 – 4140 8667 |
| **Chefsekretariat** | Telefon: 089 – 4140 2167 | Fax: 089 – 4140 4861 |
| **E-Mail** | gefaesschirurgie@mri.tum.de | |
| **Klinik-Website** | www.vascular.mri.tum.de | |
| **Münchner Aorten Centrum** | www.aortenzentrum-muenchen.de | |
| **Postanschrift** | Klinik und Poliklinik für Vaskuläre und Endovaskuläre Chirurgie<br>Ismaninger Straße 22<br>81675 München | |

# Liebe Patientinnen und Patienten, liebe Kolleginnen und Kollegen, sehr verehrte Leserinnen und Leser,

die Klinik und Poliklinik für Vaskuläre und Endovaskuläre Chirurgie am Klinikum rechts der Isar ist Ihr **Kompetenzzentrum für die Behandlung von Erkrankungen der vorderen und hinteren Halsschlagader**. Auf der Basis einer differenzierten klinischen und apparativen Diagnostik bieten wir unseren Patienten* eine individuell optimierte Therapie. Diese umfasst die konservative Therapie, die offene Operation und endovaskuläre Verfahren wie z.B. die stentgestützte Angioplastie.

Alle Patienten mit Erkrankungen der Halsschlagader werden im interdisziplinären Gefäßboard besprochen. Hier treffen sich die verschiedenen Spezialisten unseres **Interdisziplinären Gefäßzentrums**: z.B. Fachspezialisten aus der Neurologie, Radiologie und Neuroradiologie. Darüber hinaus erhalten alle Patienten vor und nach einer Behandlung eine fachärztliche neurologische Untersuchung, um die Behandlungsnotwendigkeit und das postoperative Ergebnis objektiv erfassen zu können. Selbstverständlich werden auch Befunde und Einschätzungen der zuweisenden niedergelassenen Kollegen bei der Therapieentscheidung mit einbezogen.

Die klinischen Ergebnisse unserer Behandlungen werden dokumentiert, kontinuierlich publiziert und auf wissenschaftlichen Fachtagungen vorgetragen. Darüber hinaus erfolgt eine breite Forschungstätigkeit mit Untersuchungen zur Plaquebeschaffenheit von Carotisstenosen und zu innovativen bildgebenden Methoden. Selbstverständlich beteiligen wir uns am nationalen Qualitätssicherungsprojekt „Carotisstenose“.

Dieses Informationsheft soll unseren Patienten und interessierten Lesern einen Überblick über die Ursachen, die Diagnostik und die verschiedenen Therapieoptionen von Erkrankungen der Halsschlagader geben. Hierbei informieren wir Sie über unser Vorgehen in unserer Poliklinik, auf der Station, in der Angio-Suite bzw. im OP sowie in der Nachsorge. Unser Management orientiert sich an der gerade in Zusammenarbeit mit mehr als 20 wissenschaftlichen Fachgesellschaften aktualisierten deutsch-österreichischen Leitlinie zur Carotisstenose (nachlesbar unter awmf.org). Prinzipiell werden Behandlungsempfehlungen immer individuell auf den einzelnen Patienten abgestimmt.

**Patientensicherheit** ist für uns das oberste Gebot, deshalb bevorzugen wir prinzipiell Therapieverfahren mit einem möglichst niedrigen Behandlungsrisiko. Teil unseres Qualitätsmanagements sind die in diesem Heft ebenfalls dokumentierten Fallzahlen und Ergebnisse, die den hohen Versorgungsstandard der **Klinik und Poliklinik für Vaskuläre und Endovaskuläre Chirurgie** am Universitätsklinikum rechts der Isar belegen. Weitere Informationen finden Sie auf unserer Homepage unter: vascular.mri.tum.de

Viel Spaß bei der Lektüre wünscht Ihnen Ihr

**Univ.-Prof. Dr. med. Dr. hc. Hans-Henning Eckstein**
Direktor der Klinik und Poliklinik für Vaskuläre und Endovaskuläre Chirurgie am Klinikum rechts der Isar der Technischen Universität München

*zur besseren Lesbarkeit wird in diesem Infoheft nur die männliche Form verwendet

K
Gefäßchirurgie Am
←Türöffner
←Türöffner

nbulanzen
←Türöffner
Türe nicht per
Hand aufdrücken

# Inhalt


## Die Halsschlagader und der Schlaganfall 06

Was genau ist eine Halsschlagaderverengung? 06
Wie entsteht eine Verengung der Halsschlagader und wer ist gefährdet? 07
Wann wird eine Carotisstenose gefährlich und was sind die Folgen? 07

## Alarmsignale – was sind die Anzeichen eines drohenden Schlaganfalls? 08

So prüfen Sie einen Schlaganfall-Verdacht 08

## Seltene Erkrankungen im Bereich der Halsschlagadern 10

Paragangliom (Glomustumor) 10
Dissektionen der A. carotis und der A. vertebralis 10
Aneurysma der A. carotis 11
Radiogene Carotisstenose 11
Stenose der A. subclavia und Subclavian-Steal-Syndrom 11
Fibromuskuläre Dysplasie (FMD) 11

## Diagnostik bei Verengungen der Halsschlagader 12

Klinische Zeichen einer Halsschlagaderverengung 12
Doppler- und Duplex-Sonographie 12
Angiographieverfahren und Schnittbildgebung des Gehirns 13

## Welche Therapieverfahren gibt es und welches ist für mich optimal? 14

Interdisziplinäres Gefäßboard 14
Konservative Therapie (medikamentöse Therapie und Lebensstil) 15
Operative und endovaskuläre Therapie der A. vertebralis und der A. subclavia 16
Operative Therapie der Carotisstenose 16
Katheterverfahren (Stentangioplastie) der Carotisstenose 16
Narkoseverfahren 17
Die postoperative Behandlung – worauf muss besonders geachtet werden? 18
Nachuntersuchungen bei konservativer, operativer und endovaskulärer Therapie 18
Wie häufig ist ein erneuter Eingriff (OP oder Stent) notwendig? 18

**Behandlung von Carotisstenosen** 20

**Lehre** 24

**Forschungsbereich „Vaskuläre Biologie und experimentelle Gefäßchirurgie“** 25

**Klinische Forschung/Versorgungsforschung** 26

**Fragen?** 27

**Informationen** 27

**Ihr Team** 28

**Gefäßlexikon** 30

# Die Halsschlagader und der Schlaganfall

## Was genau ist eine Halsschlagaderverengung?

Die vordere Halsschlagader (Arteria carotis) teilt sich unterhalb des Unterkiefers in die innere Halsschlagader (A. carotis interna) für die Gehirnversorgung) und die äußere Halsschlagader (A. carotis externa) für das Großhirn, welche die Halsweichteile mit Blut versorgt. Im Gehirn gibt es Umgehungskreisläufe (Circulus arteriosus Willisii), die beim Vorliegen von Halsschlagaderverengungen für eine zumeist ausreichende Durchblutung des Gehirns sorgen.

Anatomie der Halsschlagadern

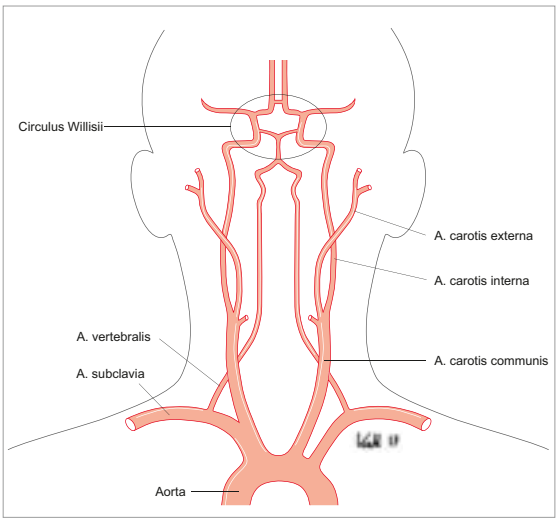


Die hinteren Halsschlagadern (A. vertebralis) entspringen aus der Schlüsselbeinarterie (A. subclavia) und versorgen die hinteren Anteile des Gehirns (Hirnstamm und Kleinhirn). Die rechte und die linke A. vertebralis vereinigen sich im Gehirn zur A. basilaris. Ein Verschluss einer der beiden Vertebralarterien wird zumeist sehr gut von der anderen Seite kompensiert. Ein akuter Verschluss der A. basilaris ist allerdings unmittelbar lebensgefährlich, da lebenswichtige Hirnareale für Kreislauf und Atmung unmittelbar gefährdet sein können.

Kommt es zu einer Einengung der A. subclavia vor dem Abgang der A. vertebralis, kann es zu einem „Anzapfen“ von Blut aus dem Hirnkreislauf in den betroffenen Arm mit Schwindelsymptomatik bis hin zu Ohnmachtsanfällen kommen. Man spricht dann von einem sogenannten Subclavian-Steal-Syndrom. Routinemäßig wird daher die Flussrichtung in der A. vertebralis sonographisch untersucht.

Die Mehrzahl der Verengungen (Stenose) befinden sich im Bereich des Abgangs der A. carotis interna oder der A. vertebralis. Liegt eine Verengung von mindestens 70 % oder mehr vor, so sprechen wir von einer „hochgradigen“ Stenose.

Hochgradige Verengung der vorderen Halsschlagader (A. carotis interna)

## Wie entsteht eine Verengung der Halsschlagader und wer ist gefährdet?

Ursache einer Carotisstenose ist in aller Regel die Arteriosklerose, bei der es zu einer Plaquebildung (Ablagerungen aus Blutfetten, Blutgerinnseln und Kalkschollen) an der Gefäßwand mit resultierender Verengung des Gefäßes kommt. Risikofaktoren, die eine Arteriosklerose begünstigen, sind: Rauchen, hoher Blutdruck, Diabetes mellitus, erhöhtes Cholesterin, ein zunehmendes Lebensalter und das männliche Geschlecht.

Zwei Mechanismen können im Bereich der Halsschlagader einen Schlaganfall verursachen:

1. Frische Blutgerinnsel an der Oberfläche der Verengung (Plaque) oder aufgebrochene Plaqueanteile, welche dann mit dem Blutstrom in das Gehirn gespült werden können. Bei einigen Patienten werden derartige Gerinnsel in den Kreislauf des Auges gespült, was zu einer zumeist vorübergehenden Erblindung führen kann (Amaurosis fugax).

2. Sehr viel seltener führt die Verengung der Halsschlagader direkt zu einer Mangelversorgung des Gehirns. Dieser Mechanismus wird insbesondere bei Patienten mit unzureichenden Umgehungskreisläufen beobachtet.

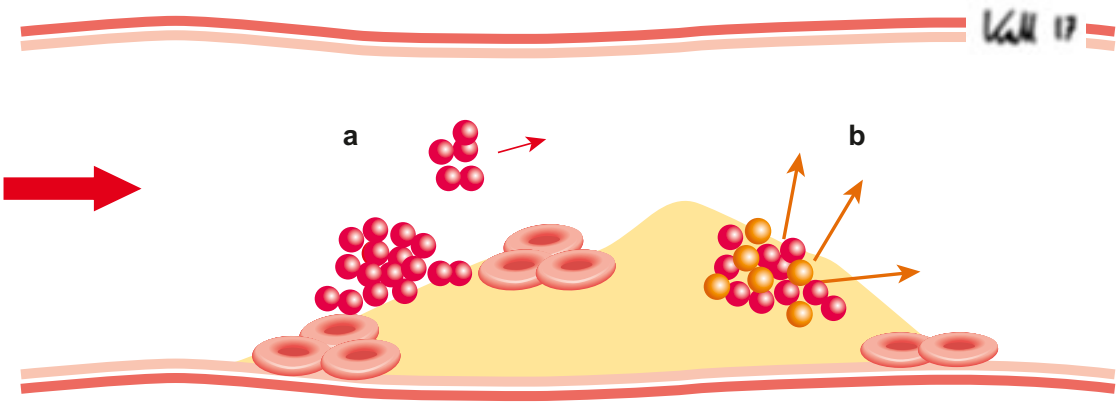


Darstellung einer sog. Plaqueruptur mit der Verschleppung von Thromben oder Plaqueanteilen in das Gehirn

## Wann wird eine Carotisstenose gefährlich und was sind die Folgen?

Eine kontrollbedürftige Stenose der Halsschlagader liegt ab einem Stenosegrad von 50 % vor. Hiervon sind ca. 5 % aller Männer und 2–3 % aller Frauen ab dem 65. Lebensjahr betroffen.

Jedes Jahr erleiden etwa 200.000 Bundesbürger einen Schlaganfall. Ca. 15 % dieser Schlaganfälle sind auf höhergradige Stenosen zumeist der vorderen Halsschlagader zurückzuführen. Somit werden jedes Jahr etwa 30.000 Schlaganfälle durch Verengungen der Halsschlagadern verursacht. Die übrigen 85 % entstehen durch Embolien aus dem Herzen bei Vorhofflimmern, durch Hirnblutungen oder durch Stenosen der im Kopf liegenden Gefäße.

Darstellung einer Carotisstenose links mit einem Schlaganfall (Quelle: Apothekenumschau)

# Alarmsignale – was sind die Anzeichen eines drohenden Schlaganfalls?

Die Symptome können ganz verschieden sein und reichen von vorübergehender Kraft- und Gefühllosigkeit in Armen und/oder Beinen oder im Gesicht („hängender Mundwinkel“) bis hin zu Wortfindungsstörungen. Bei Lähmungen ist immer die Körperhälfte betroffen, welche der Carotisstenose gegenüber liegt. Die Symptome können von wenigen Minuten (TIA: Transitorisch ischämische Attacke) bis zu dauerhaften Schädigungen reichen. In jedem Fall ist eine umgehende medizinische Abklärung notwendig. Wird ein Gerinnsel in den Augenkreislauf verschleppt, tritt eine zumeist vorübergehende Erblindung auf der Seite der Halsschlagaderverengung auf.

**Beim Auftreten von Schlaganfall-Symptomen wählen Sie sofort:**

**Notruf 112**

Für Patienten, die bisher keine Symptome gezeigt haben (sog. asymptomatische Stenose), sollte ab einem Stenosegrad von etwa 70–80 % (hochgradige Stenose) eine rekanalisierende Therapie (OP oder Stent) erwogen werden. Aus großen Studien wissen wir, dass bei asymptomatischen Patienten das Risiko eines späteren Schlaganfalls gesenkt werden kann, sofern die Behandlung mit einem sehr niedrigen Risiko durchgeführt wird.

Ist es bereits zu Symptomen gekommen, sollte ab einem Stenosegrad von 50 % eine Therapie erfolgen. Bei diesen Patienten empfehlen wir, die Therapie (zumeist OP) sehr rasch durchzuführen, um einen definitiven Schlaganfall zu verhindern.

## So prüfen Sie einen Schlaganfall-Verdacht

Bei einem Verdacht auf das Vorliegen eines Schlaganfalls hat sich der F-A-S-T-Test bewährt.

**F – A – S – T** steht dabei für **F**ace (Gesicht), **A**rms (Arme), **S**peech (Sprache) und **T**ime (Zeit). Der Test gehört mittlerweile auch in Deutschland zur Grundausbildung des Rettungspersonals. Die meisten Schlaganfälle lassen sich so innerhalb weniger Sekunden feststellen
→ Weitere Infos unter **www.schlaganfall-hilfe.de/notfall**

- **Face**: Bitten Sie die Person zu lächeln. Ist das Gesicht einseitig verzogen? Das deutet auf eine Halbseitenlähmung hin.
- **Arms**: Bitten Sie die Person, die Arme nach vorn zu strecken und dabei die Handflächen nach oben zu drehen. Bei einer Lähmung können nicht beide Arme gehoben werden.
- **Speech**: Lassen Sie die Person einen einfachen Satz nachsprechen. Ist sie dazu nicht in der Lage oder klingt die Stimme verwaschen, liegt vermutlich eine Sprachstörung vor.
- **Time**: Wählen Sie unverzüglich die 112 und schildern Sie die Symptome.

**Folgende Symptome können bei einem Schlaganfall auftreten**
www.schlaganfall-hilfe.de/schlaganfall-symptome

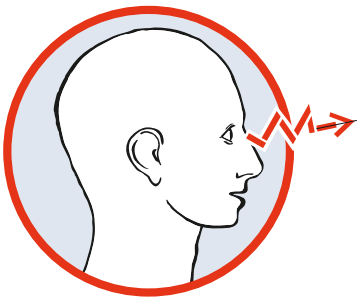

**Sehstörungen:** Ein Schlaganfall kann auch mit Symptomen zusammenhängen, die das Sehen beeinträchtigen, wie z.B. eine Einschränkung des Gesichtsfeldes, Störungen des räumlichen Sehens oder Doppelbilder.

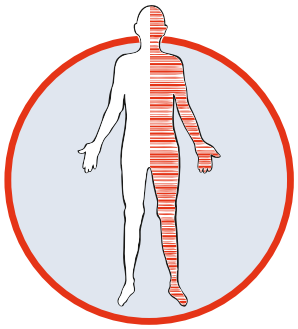

**Lähmungen, Taubheitsgefühl:** Eine plötzlich eintretende Lähmungserscheinung auf einer Körperseite kann auf einen Schlaganfall hinweisen, ebenso ein gestörtes Berührungsempfinden. Ein typisches Merkmal ist ein hängender Mundwinkel. Die Ausfälle können sich auch nur isoliert im Arm, der Hand oder im Bein bzw. dem Fuß bemerkbar machen.

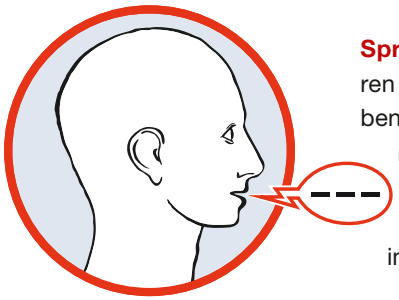

**Sprach-/Sprachverständigungsstörungen:** Sprachstörungen können sich in leichteren Fällen als stockende, abgehackte Sprache äußern, aber auch das Verdrehen von Silben oder Verwenden von falschen Buchstaben beinhalten. Der Betroffene kommuniziert mit seiner Umwelt im Telegrammstil, hat eine verwaschene oder lallende Sprache. In seltenen Fällen kann er gar nicht mehr sprechen. Bei einigen Betroffenen kommt es zu Sprachverständigungsstörungen. Das bedeutet, er kann durch die Fehlfunktion im Gehirn nicht mehr verstehen, was man ihm sagt.

**Schwindel mit Gangunsicherheit:** Ein weiteres Schlaganfallsymptom ist plötzlich auftretender Schwindel verbunden mit Gangunsicherheit. Schwindel wird unterschiedlich empfunden: Man kann das Gefühl haben, Karussell zu fahren (Drehschwindel) oder auf einem Schiff auf bewegter See zu sein (Schwankschwindel). Manche Betroffene fühlen sich auch, als würden sie mit einem Fahrstuhl hinuntersausen.

**Sehr starker Kopfschmerz:** Vorher nicht gekannte, äußerst heftige Kopfschmerzen können auf einen Schlaganfall hinweisen. Ursache sind plötzlich auftretende Durchblutungsstörungen einer bestimmten Hirnregion oder Einblutungen in das Hirngewebe (meist hervorgerufen durch das Platzen oder Zerreißen einer in der Regel angeborenen Gefäßaussackung). Diese starken Kopfschmerzen können mit Übelkeit und Erbrechen verbunden sein.

# Seltene Erkrankungen im Bereich der Halsschlagadern

## Paragangliom (Glomustumor)

Im Bereich der Carotisgabel sitzt der sog. Glomuskörper, welcher aufgrund spezieller Funktionen den Sauerstoff- und Kohlenstoffdioxidgehalt sowie pH-Wert und Temperatur des Blutes erfasst. Dieser Glomuskörper kann in seltenen Fällen unkontrolliert wachsen und zu einem Paragangliom (Glomustumor) wachsen. Meist fällt dies durch eine zunehmende schmerzlose Schwellung am seitlichen Hals auf. Der Großteil dieser Tumoren ist gutartig. Durch das verdrängende Wachstum kann es allerdings zur Kompression umliegender Gewebe und Nerven kommen. Deswegen und aufgrund des geringen Anteils von bösartigen Tumoren empfehlen wir, diesen Tumor operativ entfernen zu lassen. Aufgrund der Nähe zur Halsschlagader sollte dieser Eingriff von Gefäßchirurgen durchgeführt werden.

## Dissektionen der A. carotis und der A. vertebralis

Von einer Dissektion wird gesprochen, wenn es zu einer Aufspaltung der Arterienwandschichten kommt. Bei der Carotis- oder Vertebralisdissektion kann dies traumatisch (z.B. durch einen harten Schlag auf den Hals oder ein Überstrecktrauma) oder spontan auftreten. Die Symptome sind sehr variabel und reichen von Kopf- oder Halsschmerzen bis hin zum Schlaganfall mit Halbseitenlähmung. In aller Regel wird eine Carotisdissektion konservativ mit Acetylsalicylsäure (Aspirin) behandelt. Die Dissektion heilt in den meisten Fällen spontan aus. In seltenen Fällen, z.B. bei stenosierender Dissektion oder Aneurysmabildung, kann eine Operation notwendig sein.

Glomustumor rechts bei einem 32-jährigen Mann

## Aneurysma der A. carotis

Ein Aneurysma (Aussackung des Gefäßes) der Halsschlagader ist ebenfalls ein sehr seltenes Krankheitsbild. Bei asymptomatischen Patienten ist eine operative Therapie notwendig, wenn das Aneurysma schnell größer wird und sehr viele Thromben enthält. Beim Vorliegen zerebraler Symptome oder beim Nachweis sog. „stummer Ischämien“ in der Computertomographie des Gehirns ist eine zumeist operative Therapie notwendig.

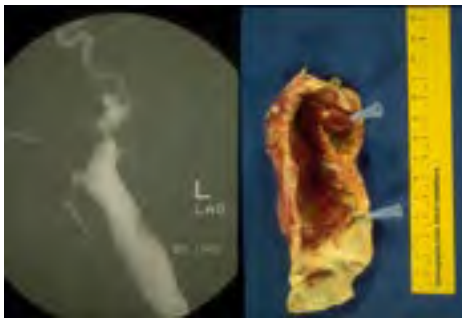

Aneurysma der A. carotis communis, Angiographie und OP-Präparat mit vielen Thromben

## Radiogene Carotisstenose

Ist aufgrund einer Tumorerkrankung im Halsbereich eine Bestrahlung notwendig, kann dies in der Folge zu einer Verengung der Halsschlagader führen. Kardiovaskuläre Risikofaktoren wie Bluthochdruck, Diabetes mellitus oder Rauchen verstärken diesen Effekt. Entsteht dadurch eine behandlungsbedürftige Stenose der Halsschlagader und ist das Weichteilgewebe durch die Bestrahlung oder Tumoroperation stark vernarbt, ist eine stentgestützte Angioplastie als Alternative zur Operation in Erwägung zu ziehen.

## Stenose der A. subclavia und Subclavian-Steal-Syndrom

Die A. subclavia zählt wie die A. carotis zu den supraaortalen Gefäßen und stellt die Blutversorgung der oberen Extremität sicher. Außerdem entspringt aus ihr die A. vertebralis, eine vornehmlich an der hinteren Hirnversorgung beteiligte Arterie. Atherosklerotische Veränderungen können somit sowohl zu Beschwerden im Bereich des Armes, als auch zu neurologischen Ausfallerscheinungen führen. Beim Subclavian-Steal-Syndrom kommt es aufgrund einer Verengung bzw. eines Verschlusses der abgangsnahen A. subclavia zur Flussumkehr in der A. vertebralis. Typische Symptome umfassen neben belastungsabhängigen Armschmerzen auch Schwindel und Sturzattacken.

## Fibromuskuläre Dysplasie (FMD)

Die Fibromuskuläre Dyplasie (FMD) ist eine seltene degenerative Gefäßerkrankung, die häufiger Frauen als Männer betrifft. In sehr seltenen Fällen verursacht die FMD eine höhergradige Carotisstenose. Eine operative Versorgung ist nur in Ausnahmefällen notwendig.



# Diagnostik bei Verengungen der Halsschlagader

## Klinische Zeichen einer Halsschlagaderverengung

Die Mehrzahl aller Halsschlagaderverengungen verursacht keinerlei Symptome. Sehr selten weisen pulssynchrone Ohrgeräusche auf eine Carotisstenose hin.

## Doppler- und Duplex-Sonographie

Der Goldstandard in der Diagnostik der Halsschlagaderverengung ist die Doppler- und Duplex-Sonographie. Hier wird nach den Kriterien der DEGUM (Deutsche Gesellschaft für Ultraschall in der Medizin e.V.) der Stenosegrad in der Halsschlagader bestimmt. Abhängig von verschiedenen Kriterien,

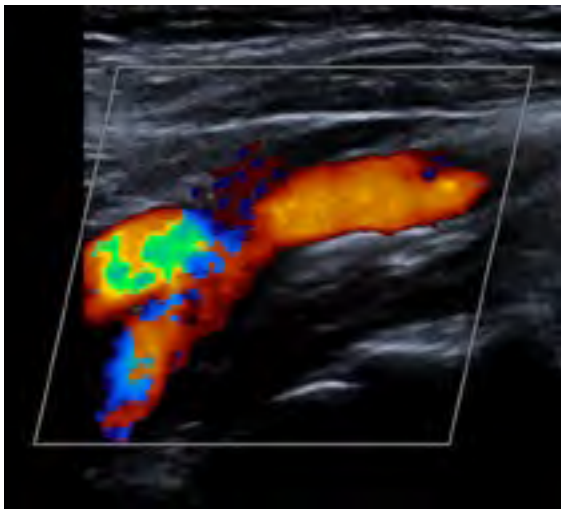

Duplex-Sonographie der vorderen Halsschlagader

z.B. Blutflussbeschleunigung im Bereich der Stenose, wird ein Stenosegrad in Prozent ermittelt. Dieses Verfahren wird zur Verlaufskontrolle bei Patienten, bei denen noch keine Indikation zur invasiven Therapie besteht, angewandt, aber auch nach einer OP oder einem Stenting, um etwaige Veränderungen frühzeitig zu erkennen. Jeder Patient erhält bei uns einen ausführlichen Befund zu Hinweisen auf Plaqueablagerungen und Stenosegrad der vorderen/hinteren Halsschlagadern.

## Angiographieverfahren und Schnittbildgebung des Gehirns

Beim Verdacht auf das Vorliegen einer höhergradigen Stenose im Ultraschall wird zur weiteren Diagnostik eine Magnet-Resonanz-Angiographie (MRA) oder eine Computertomographie mit Kontrastmittelgabe (CTA) durchgeführt. Beide Untersuchungsmodalitäten geben zusätzliche Informationen über den Abgangsbereich der Halsschlagadern aus der Aorta und über den Kollateralblutfluss im Gehirn. Die Beurteilung des Hirngewebes liefert wichtige Zusatzinformationen zur Planung der weiteren Behandlung.

MR-Angiographie der Halsgefäße

# Welche Therapieverfahren gibt es und welches ist für mich optimal?

## Interdisziplinäres Gefäßboard

Wie bei jedem Eingriff müssen das Risiko der Erkrankung (z.B. Wahrscheinlichkeit eines Schlaganfalls innerhalb der nächsten Monate), die verschiedenen Behandlungsmöglichkeiten und das Risiko der einzelnen Therapieverfahren sorgfältig gegeneinander abgewogen werden.

Alle Patienten mit Erkrankungen der Halsschlagadern werden in unserem **Interdisziplinären Gefäßboard** vorgestellt und individuell besprochen, um die optimale Therapieform gemeinsam mit Fachkollegen aus der Inneren Medizin (Kardiologie, Angiologie), der Neurologie und der Radiologie/Neuroradiologie festzulegen. Patienten, die von einem invasiven Eingriff nach aktueller Datenlage nicht profitieren würden, werden konservativ weiterbehandelt. Dies bedeutet, dass die kardiovaskulären Risikofaktoren individuell eingestellt werden und regelmäßige Verlaufskontrollen erfolgen.

Patienten mit Symptomen (s.o.) werden direkt stationär aufgenommen, da in dieser Phase das Risiko eines schweren Schlaganfalls sehr hoch ist. Die zumeist operative Therapie erfolgt dann innerhalb weniger Tage.

Alle operierten oder endovaskulär (Stent) behandelten Patienten werden prä- und postoperativ fachärztlich neurologisch untersucht. Dieses Vorgehen gewährleistet den exakten Vergleich des neurologischen Zustands vor und nach der Behandlung. Glücklicherweise konnten wir die Komplikationsraten in den vergangenen 16 Jahren sowohl bei asymptomatischen Patienten wie auch bei symptomatischen Patienten immer weiter absenken. Im nationalen und internationalen Vergleich sind diese Ergebnisse sehr gut und im Detail bei der Behandlung der Carotisstenosen auf Seite 22 beschrieben.

## Konservative Therapie (medikamentöse Therapie und Lebensstil)

Im frühen Stadium der Arteriosklerose kommt es zu keiner Einengung (Stenose) der Halsschlagader, sodass regelmäßige Ultraschallkontrollen ausreichen. Das therapeutische Ziel ist in diesem Stadium, die Progression der Arteriosklerose im ganzen Körper, also z.B. auch der Herzkranzgefäße, zu verhindern bzw. zu verzögern. Hierzu sollte der Lebensstil mit viel Bewegung, Reduktion tierischer Fette und ballaststoffreicher Kost angepasst werden. Alkohol ist in geringem Maß erlaubt! Weitere Infos sind im sog. Ernährungsdreieck zu sehen.

Es ist absolut notwendig, das Rauchen vollständig aufzugeben! Eine Einschränkung des Rauchens reicht nicht aus, da auch ein geringer Nikotinkonsum zu einem Fortschreiten der Arteriosklerose beiträgt.

Die Pharmakotherapie hat in der sog. Primärprophylaxe das Ziel, die Risikofaktoren der Arteriosklerose soweit wie möglich im Griff zu halten. Bei Vorliegen einer relevanten Arteriosklerose besteht die medikamentöse Basistherapie aus einer fett-senkenden Therapie (Statine, ggf. zusätzlich Ezetimib). Das schädliche Cholesterin (LDL-Cholesterin) sollte dabei 50–70 mg /dl nicht überschreiten. Auch wenn dieser Wert erreicht wird, müssen Statine in niedriger Dosis weitergegeben werden, da diese die Plaquestruktur „stabilisieren“.

Die zweite Säule der konservativen Therapie ist die lebenslange Einnahme von Thrombozytenfunktionshemmern wie z.B. Aspirin (ASS 100 mg tgl.). Darüber hinaus muss der Blutdruck normwertig sein und ein etwaiger Diabetes mellitus durch Anpassung der Lebensgewohnheiten oder auch medikamentös behandelt werden.

Sollte bei Ultraschallkontrollen die Arteriosklerose in der Halsschlagader zunehmen, muss über eine Intensivierung der medikamentösen Therapie nachgedacht werden (z.B. Steigerung der lipidsenkenden Therapie).

Quelle: VFED – Verband für Ernährung und Diätetik e.V.

## Operative Therapie der Carotisstenose

Für die Behandlung arteriosklerotischer Carotisstenosen stehen die **offen-chirurgische** und die **endovaskuläre Therapie** zur Verfügung. Beide Behandlungsmöglichkeiten werden in unserer Klinik durchgeführt.

Nicht jeder Patient ist für jedes Verfahren geeignet. So ist bei einigen anatomischen Merkmalen (z.B. starke Verkalkung) die OP günstiger als das Stenting. Andersherum kann ein voroperierter oder bestrahlter Halsbereich eher für ein endovaskuläres Vorgehen sprechen.

Bei der Freilegung der Halsschlagader wird ein Hautschnitt von ca. 6 cm in einer Hautfalte am Hals gesetzt, der am Ende der 60- bis 90-minütigen OP mit einem resorbierbaren Faden in der Haut vernäht wird. Hierdurch wird ein auch kosmetisch sehr gutes Ergebnis erzielt. Zum Ende der OP erfolgt in unserer Klinik immer eine intraoperative Kontrolle mittels Angiographie oder Ultraschall. Je nach Befund dient diese Kontrolle zur Befunddokumentation, im Einzelfall werden etwaige verbliebene Plaqueanteile oder Stenosen sofort entfernt.

Nach der Entfernung des Plaques (Thrombendarteriektomie) stehen zwei Rekonstruktionsverfahren zur Verfügung :

- Die **Rekonstruktion mittels Patch-Plastik**, bei der ein „Flicken“ (z.B. eigene Vene oder Herzbeutelmaterial, med. Perikard genannt, (vom Rind) auf die eröffnete Arterie genäht wird.
- Die **Eversions-Technik**, bei der die innere Halsschlagader schräg abgesetzt und nach Entfernung des Plaques wieder angenäht (anastomosiert) wird.

## Katheterverfahren (Stentangioplastie) der Carotisstenose

Bei der stentgestützten Angioplastie der A. carotis handelt es sich um ein endovaskuläres Verfahren, bei dem zunächst ein dünner weicher Draht bis in die innere Halsschlagader vorgeführt wird. Über diesen Draht wird ein Stent (Gefäßstütze) in die Verengung der Halsschlagader eingebracht.

Der Zugang zu den Halsschlagadern erfolgt üblicherweise über die Leistenschlagader. Dabei wird der Führungsdraht entlang der Aorta (Hauptschlagader) bis in die Halsgefäße vorgeschoben. Hierbei muss der oft ebenfalls arteriosklerotisch belastete Aortenbogen passiert werden.

Seit dem Jahr 2016 führen wir das Carotis-Stenting vermehrt über einen sehr kleinen Schnitt oberhalb des Schlüsselbeins durch (sog. transcarotidales Carotis-Stenting). Hierdurch können wir die Passage des Aortenbogens vermeiden. Dieses Verfahren führen wir im OP gemeinsam mit unseren Kollegen der Neuroradiologie durch.

**Die Carotis-Thrombendarteriektomie (CEA)**

Die erste erfolgreiche offene Operation an der Halsschlagader wurde 1953 durch Michael DeBakey in Houston/USA durchgeführt. Grundsätzlich wird hierbei nach Freilegung, Abklemmen und Eröffnung der Halsschlagader das gesamte arteriosklerotische Plaquematerial entfernt. Der Fachbegriff lautet Carotis-TEA (Carotis-Thrombendarteriektomie).

Die Rekonstruktion mittels Patch-Plastik

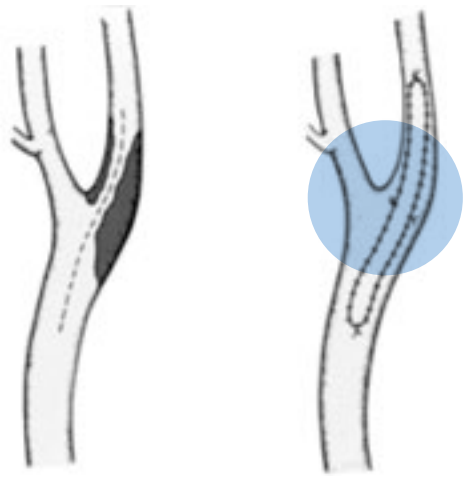

Die Eversions-Technik

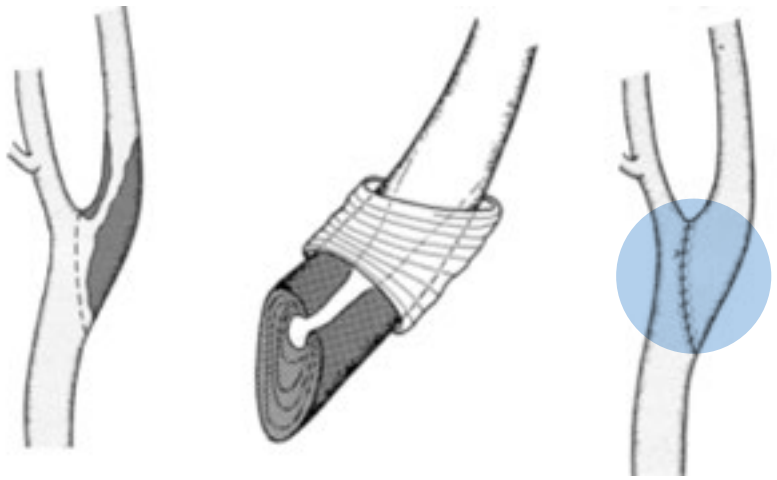

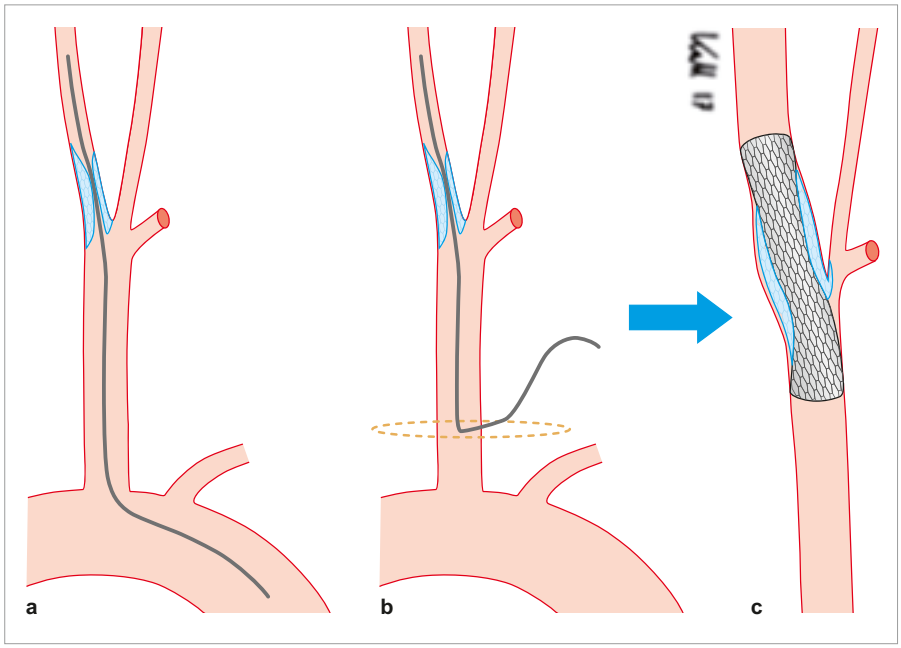


Stentgestützte Angioplastie
a: transinguinal (über die Leiste) durch den Aortenbogen
b: transcarotidal (über einen Zugang am Halsansatz)
c: implantierter Stent

## Narkoseverfahren

Aus Studien wissen wir, dass die Operation in örtlicher Betäubung (sog. lokoregionäre Anästhesie) Vorteile hat, da wir damit unsere Patienten während der gesamten Operation (insbesondere in der Abklemmphase der Halsschlagader) neurologisch perfekt überwachen können. D.h. bei geringsten Anzeichen einer Minderdurchblutung des Gehirns kann ein vorübergehender Umgehungskreislauf (passagerer Shunt) eingelegt werden. Die Vorteile der OP in örtlicher Betäubung bestehen also darin, dass Operateur und Anästhesist im ständigen Kontakt mit dem Patienten direkt auf etwaige Veränderungen reagieren können.

Zur intraoperativen Kontrolle bekommen Sie ein „Quietsche-Entchen“ in die Hand und werden wiederholt aufgefordert, dieses zu drücken. Solange dies problemlos funktioniert, wissen wir, dass Ihr Gehirn ausreichend sauerstoffreiches Blut erhält. Dies geht verständlicherweise nur beim wachen Patienten. Mittlerweile werden im Klinikum rechts der Isar 96 % aller Carotis-Operationen am wachen Patienten durchgeführt. In seltenen Fällen (anatomische Gründe, ausdrücklicher Patientenwunsch, Sprachbarriere etc.) führen wir den Eingriff auch in Vollnarkose durch.

Das Carotis-Stenting erfolgt sowohl beim Zugang über die Leiste als auch beim Zugang über die Halsarterie in örtlicher Betäubung.

## Die postoperative Behandlung – worauf muss besonders geachtet werden?

Nach der Operation werden alle Patienten für ca. zwei Stunden im Aufwachraum überwacht und anschließend auf die Normalstation zurückverlegt. In aller Regel kann die Wunddrainage am ersten postoperativen Tag entfernt werden.

Vor Entlassung werden alle Patienten erneut neurologisch untersucht, um sicher zu gehen, dass keine neuen neurologischen Symptome aufgetreten sind. In der Regel erfolgt die Entlassung am zweiten oder dritten postoperativen Tag. Alle Patienten erhalten einen Arztbrief (ggf. auch Implantatpass) mit Infos zum stationären Verlauf, zur Weiterbehandlung (Medikamentenplan!) und zu notwendigen Nachuntersuchungen. Bitte nehmen Sie die verordneten Medikamente ein, im Zweifel kann der Medikamentenplan im beiliegenden Arztbrief nachgelesen werden.

Auch zu Hause müssen die Wundverhältnisse weiter überwacht werden. Eine gewisse Schwellung der Halsweichteile nach der Operation ist normal. **Bei einer stärker werdenden Schwellung, Rötung der Wunde oder auffälliger Sekretion bitten wir um direkte Kontaktaufnahme oder persönliche Vorstellung in unserem Gefäßzentrum.** Die Fäden müssen nicht gezogen werden, da am Hals immer resorbierbares (selbstauflösendes) Nahtmaterial verwendet wird. Duschen ist nach wenigen Tagen erlaubt.

**WICHTIG: Beim Auftreten unklarer sonstiger Symptome (starke Kopfschmerzen, neue neurologische Symptome wie Lähmungen, Gangunsicherheit, Sprachstörungen, Fieber etc.) ist eine SOFORTIGE Wiedervorstellung absolut notwendig!**

## Nachuntersuchungen bei konservativer, operativer und endovaskulärer Therapie

Bereits bei der Entlassung aus der stationären Behandlung erhalten alle Patienten einen ambulanten Kontrolltermin in unserer Sprechstunde. Nach der OP und entsprechender Erholungsphase können Sie sich uneingeschränkt belasten. Ca. 4 Wochen nach dem Eingriff führen wir eine Ultraschallkontrolle durch. Ist hier alles weiterhin unauffällig, ist eine erneute Kontrolle erst nach einem Jahr notwendig. Die unterstützende medikamentöse Behandlung (in aller Regel mit ASS und einem Statin) muss dauerhaft weitergeführt werden. Blutdruck, Diabetes und Cholesterin lassen Sie bitte von Ihrem Haus- oder Facharzt regelmäßig kontrollieren und optimal einstellen.

Weitere Kontrolluntersuchungen sind in folgenden Abständen notwendig:

- Erste Kontrolluntersuchungen ca. vier Wochen postoperativ
- Carotis-Stent: nächste Kontrolle nach sechs Monaten
- Carotis-Stent/Carotis-TEA: nächste Kontrolle nach einem Jahr
- Weitere Kontrollen sind nach Carotis-TEA und Carotis-Stent einmal pro Jahr angezeigt
- Bei konservativer Therapie werden Kontrollintervalle individuell festgelegt.

## Wie häufig ist ein erneuter Eingriff (OP oder Stent) notwendig?

Die Rate an erneuten hochgradigen Verengungen (sog. Rezidivstenose) liegt nach einer Carotis-OP bei 1–2 %/Jahr, nach Carotis-Stent bei 3-5 %/Jahr. Eine erneute Behandlung ist nur ausnahmsweise notwendig, da > 90 % dieser Rezidivstenosen keine Symptome verursachen. Sollte im Einzelfall doch einmal eine erneute Therapie notwendig sein, behandeln wir nach individuellen Kriterien mit einem Katheterverfahren oder einer erneuten OP.

## Operative und endovaskuläre Therapie der A. vertebralis und der A. subclavia

Verschlüsse oder Verengungen der A. subclavia oder der A. vertebralis können heutzutage zumeist mittels Katheterverfahren über die Armarterie oder über die Leiste behandelt werden. Gelingt dies nicht oder liegen sehr stark verkalkte Gefäßverengungen vor, kommen Bypass-Operationen in Betracht, um die Durchblutung im hinteren Hirnkreislauf zu verbessern.

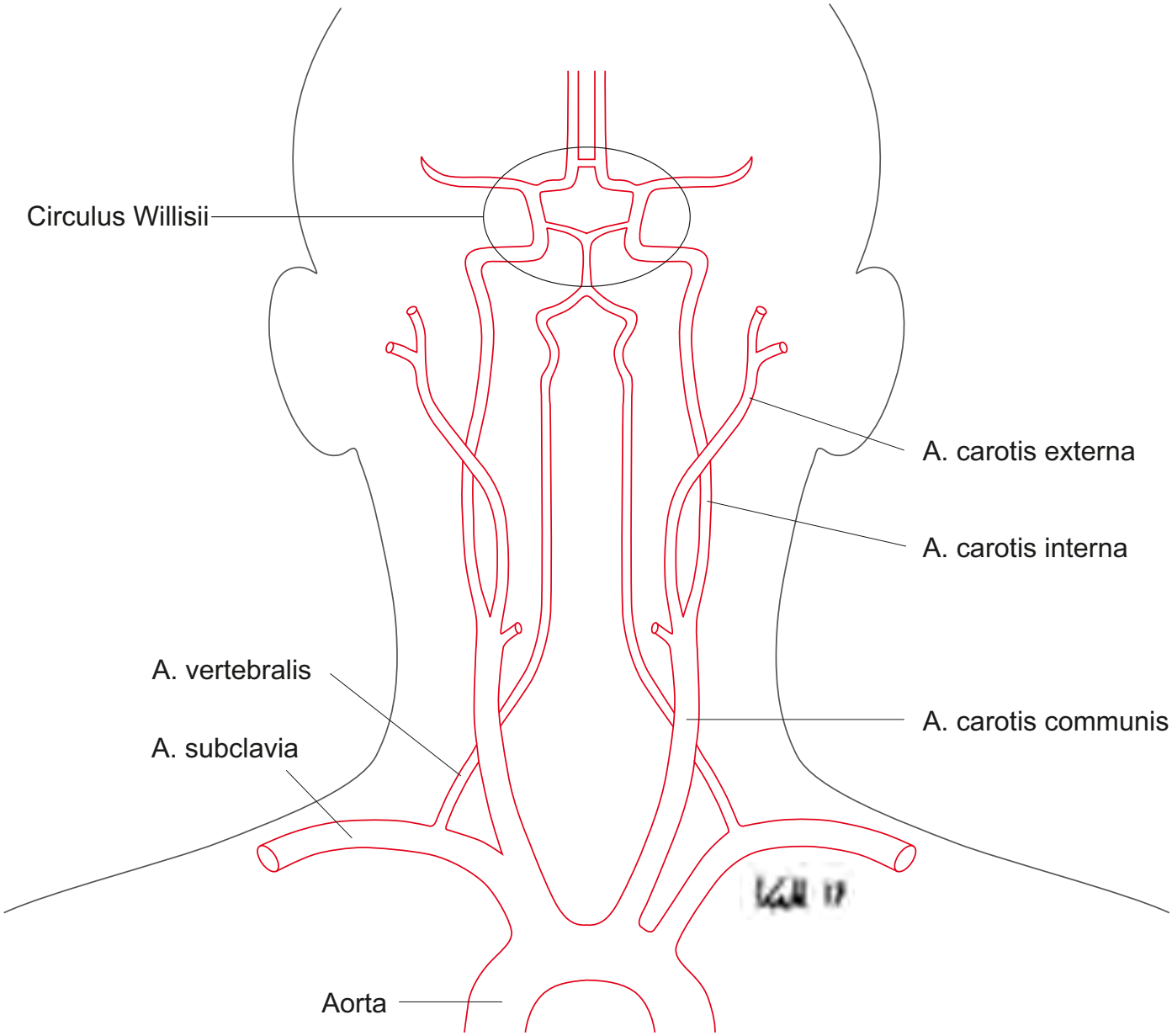
Circulus Willisii
A. carotis externa
A. carotis interna
A. vertebralis
A. carotis communis
A. subclavia
Aorta

# Behandlung von Carotisstenosen

## am Klinikum rechts der Isar 2004–2019

Die Internetseite der Weißen Liste[1] belegt, dass im Klinikum rechts der Isar die häufigsten Behandlungen von Carotisstenosen in München und Umgebung durchgeführt werden.

„Ich möchte mich sehr herzlich bei Ihnen und Ihrem Team für die hervorragend durchgeführte und gelungene OP bedanken. Ich bin heute noch begeistert von Ihrer persönlichen Ansprache und den Erklärungen während der OP."

Walter von Paumgartten

Die folgenden Darstellungen und Abbildungen zeigen die Behandlungen von Carotisstenosen in der Klinik und Poliklinik für Vaskuläre und Endovaskuläre Chirurgie am Klinikum rechts der Isar im Zeitraum 2004–2019. Insgesamt wurden 2.315 Carotisstenosen offen-chirurgisch (Carotis-TEA) oder endovaskulär (Carotis-Stent) behandelt. 2/3 aller Patienten waren männlich und bei 60 % lag eine asymptomatische Stenose vor.

[1]Die Weiße Liste hilft bei der Suche nach einem passenden Arzt oder Krankenhaus. Das kosten- und werbefreie Portal ist ein gemeinsames Projekt der Bertelsmann Stiftung und der Dachverbände der größten Patienten- und Verbraucherorganisationen. Näheres unter www.weisse-liste.de

**2.047** operative Behandlungen (CEA)

**268** endovaskuläre Behandlungen (Stenting)

**71** Jahre Durchschnittsalter

**79 %** Männer

**60 %** asymptomatische Stenosen

**40 %** symptomatische Stenosen

**96 %** der OPs 2019 in Lokalanästhesie *(Stand 2019)*

## Behandlung von Carotisstenosen 2004–2019

Besonders wichtig ist uns ein striktes Qualitätsmanagement, da kathetergestützte und offen-operative Behandlungen im Bereich der vorderen Halsschlagader immer auch ein Behandlungsrisiko bergen. Unser Ziel ist es, dieses Behandlungsrisiko so niedrig wie irgend möglich zu halten. Jeder Patient wird vor und nach der Behandlung fachneurologisch untersucht um etwaige Komplikationen genau erfassen zu können. Die Qualitätskriterien aller Patienten werden darüber hinaus im Rahmen der deutschlandweiten Qualitätssicherung zur Carotisstenose dokumentiert. In den Leitlinien wird eine maximal noch zu akzeptierende Komplikationsrate für Schlaganfälle/Letalität bei Carotis TEA von asymptomatischen Stenosen von 2–3 % genannt. Für symptomatische Stenosen liegt die Komplika-tionsrate für Deutschland bei 4–6 %. Unsere Komplikationsraten haben über die Jahre stetig abgenommen und liegen für das Jahr 2019 bei symptomatischen Stenosen bei 2,3 % und bei asymptomatischen Stenosen bei 1,2 %.

# 1,2 %

**Perioperative Schlaganfallrate bei asymptomatischen Stenosen**

# 2,3 %

**Perioperative Schlaganfallrate bei symptomatischen Stenosen**

*(Stand 2019)*

**Anzahl aller operativ (CEA) oder endovaskulär (CAS) behandelten Patienten 2004–2019**

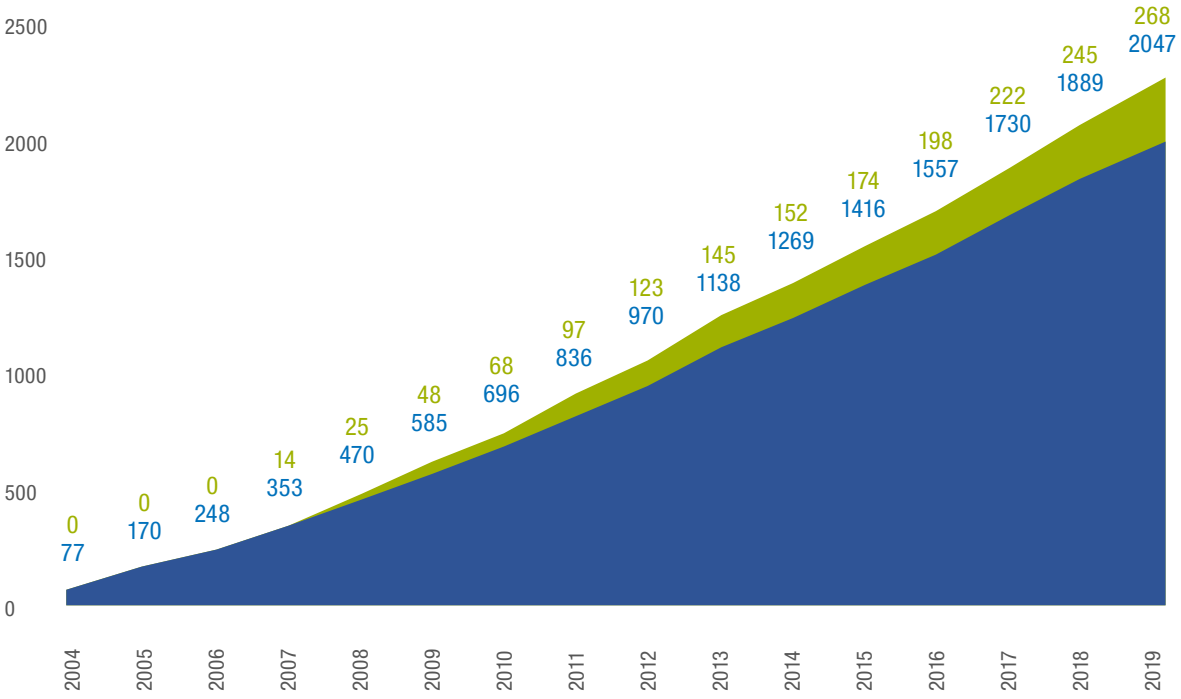

**Anteil der in Vollnarkose oder lokoregionärer Anästhesie durchgeführten Carotis-OPs 2004–2019**

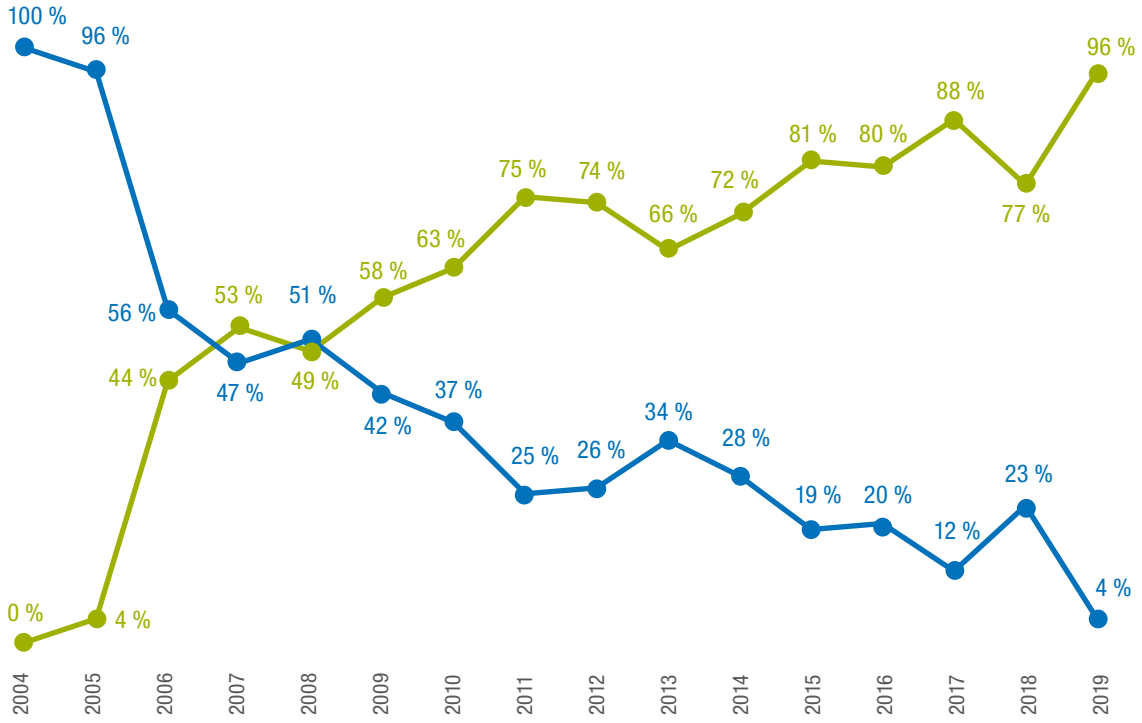

# Lehre

## Lehrveranstaltungen

Das Klinikum rechts der Isar ist das Universitätsklinikum der Technischen Universität München (TUM), die zu den Exzellenzuniversitäten Deutschlands und zu den besten Universitäten Europas zählt. An der Klinik und Poliklinik für Vaskuläre und Endovaskuläre Chirurgie legen wir besonderen Wert auf eine praxisnahe und problemorientierte Ausbildung. Unser besonderes Anliegen ist es, Studenten nach dem neuesten Wissensstand und mit menschlichem Engagement auf ihre spätere Tätigkeit vorzubereiten. Die Gefäßchirurgie ist eine eigenständige chirurgische Fachdisziplin, die hochspezialisiert und durch innovative Forschungsprojekte geprägt ist – gerade das macht unser Fachgebiet so attraktiv. Wir stellen immer wieder fest, dass sich junge Menschen unterschiedlichster Fächer für die Gefäßchirurgie und unsere Themen interessieren, auch außerhalb der Medizinstudierenden. So erhalten Studierende die Gelegenheit, in den gefäßchirurgischen Operationssaal zu kommen, an einer Sprechstunde in unserem Gefäßzentrum oder an einer der täglichen Stationsvisiten teilzunehmen.

Dabei werden sowohl Einblicke in die offen-chirurgischen Operationsmethoden als auch in die technisch modernsten endovaskulären Therapieverfahren vermittelt. Es besteht die Möglichkeit, eine Famulatur oder einen Schnuppertag an unserer Klinik zu absolvieren und das Team kennenzulernen. Wir bieten regelmäßig folgende Lehrveranstaltungen an:

- Teilnahme an der Interdisziplinären Hauptvorlesung
- Wahlfach „Gefäßrekonstruktive Therapieverfahren“
- Fakultativer Kurs: Grundlagen der Gefäßmedizin
- Teilnahme am Blockpraktikum und Seminar Chirurgie, am Anastomosenkurs und am Vorklinikerkurs
- Teilnahme am Stationsmanagement im Simulationszentrum
- Teilnahme am OSCE und am PJ-Führerschein

Ansprechpartner für alle Fragen rund um die Lehrangebote ist unser Lehrbeauftragter der Klinik, Dr. med. Christoph Schäffer.

# Forschungsbereich „Vaskuläre Biologie und experimentelle Gefäßchirurgie“

Die Arbeitsgruppe „Vaskuläre Biologie und experimentelle Gefäßchirurgie“ unter der Leitung von Univ.-Prof. Dr. med. Lars Mägdefessel beschäftigt sich mit der klinisch orientierten Grundlagenforschung. So werden umfangreiche Untersuchungen zur Gefäßfunktion, insbesondere der Stabilität von Carotis-Plaques durchgeführt. Hierbei wird beispielsweise der Einfluss von genetischen und epigenetischen Faktoren auf die Entstehung und Stabilität von Carotis-Plaques analysiert. Dies erfolgt mittels einer großen Biobank (Munich Vascular Biobank) mit ca. 2.000 intraoperativen Proben sowie gängigen Modellen im Groß- und Kleintierversuch. Viele dieser Projekte erfolgen in Kooperation mit namhaften Partnern im In- und Ausland.

Ziel ist die Identifizierung neuer Behandlungsmethoden für unsere gefäßchirurgischen Krankheitsbilder.

**Univ.-Prof. Dr. med. Lars Mägdefessel**
Leiter der Sektion Vaskuläre Biologie

**Dr. rer. nat. Dipl.-Biol. Wolfgang Kempf**
Leiter der Munich Vascular Biobank

**Renate Hegenloh**
MTLA Medizinisch-technische Laboratoriums-assistentin

# Klinische Forschung/ Versorgungsforschung

Neben der Grundlagen- und der Versorgungsforschung beteiligt sich unsere Klinik an einer großen Vergleichsstudie zur Sicherheit und Effektivität des Carotis-Stenting im Vergleich zur Carotis-Operation (DWI-MRI-US: Korrelation relevanter leichter Durchblutungsstörungen vor und nach transcarotidalem Stenting).

Weitere klinische Studien untersuchen den Zusammenhang zwischen der Plaquekomposition und dem Krankheitsverlauf. Hierzu werden in Kooperation mit anderen Kliniken und Instituten diagnostische Methoden entwickelt, die eine Risikostratifizierung (wann und warum wird ein asymptomatischer Plaque zum symptomatischen) in Zukunft ermöglichen sollen. Die Taxinomisis Studie schließt europaweit Patienten mit Carotisstenosen ein und kontrolliert diese über mehrere Jahre mittels Ultraschall und weiteren spezifischen Untersuchungen im Verlauf.

Projektleiter und Ansprechpartner für klinische Forschung ist Dr. med. Michael Kallmayer.

Eine Übersicht über die laufenden klinischen Studien in der Klinik und Poliklinik für Vaskuläre und Endovaskuläre Chirurgie des Klinikums rechts der Isar finden Sie auf unserer Website:
www.vascular.mri.tum.de

Neben den genannten Forschungsfeldern ist die wissenschaftliche Analyse der allgemeinen Versorgungssituation von Gefäßerkrankungen in Deutschland ein Schwerpunkt unserer Klinik. Der wesentliche Unterschied zu den anderen Feldern besteht darin, dass sich die wissenschaftlichen Fragestellungen nicht auf Zellen oder Gewebe und auch nicht auf individuelle Patienten beziehen, sondern vielmehr auf die Bevölkerung insgesamt. Hierdurch soll die aktuelle Versorgungssituation analysiert werden, um langfristig eine flächendeckend qualitativ hochwertige Versorgung durch Gefäßspezialisten zu begünstigen. 2020 wurde das Projekt ISAR-IQ (Integration and Spatial Analysis of Regional, Site-specific, and patient-level factors for Improving Quality of treatment for carotid artery stenosis) ins Leben gerufen, welches durch die Analyse von Sekundärdaten Ansätze für gesundheitspolitische und krankenhausplanerische Maßnahmen in Deutschland identifizieren möchte.

Projektleiter und Ansprechpartner für klinische Forschung und Kooperationsprojekte ist Prof. Dr. med. Andreas Kühnl.

**Prof. Dr. med. Andreas Kühnl**
Leiter der Vaskulären Versorgungsforschung

# Fragen?

Gerne besprechen wir mit Ihnen Ihren Befund oder den Ihres Patienten. Hierzu bitten wir Patienten um Terminvereinbarung in unserer **Spezialsprechstunde für Erkrankungen der Halsschlagader** unter **Tel. 089 – 4140 6666.**

Allen ärztlichen Kollegen bieten wir unsere interdisziplinären Fallbesprechungen (Montag 16:00, Mittwoch und Freitag 8:00 Uhr, OPZN 3. Stock, Seminarraum der Klinik für Vaskuläre und Endovaskuläre Chirurgie) zur Teilnahme an. Sie können uns aber auch gerne telefonisch über unser **Sekretariat Tel. 089 - 4140 2167** erreichen.

Bei **dringliche Anfragen und in Notfällen** können Sie jederzeit über **Tel. 089 – 4140 5007 den Dienstarzt** oder **Tel. 089 – 4140 7772 einen Oberarzt** sprechen.

# Informationen

**Klinik und Poliklinik für Vaskuläre und Endovaskuläre Chirurgie am Klinikum rechts der Isar**
www.vascular.mri.tum.de

**Klinikum rechts der Isar der Technischen Universität München (TUM)**
www.mri.tum.de

**Münchner Aorten Centrum (MAC) der TUM**
www.aortenzentrum-muenchen.de

**Weiße Liste**
www.weisse-liste.de/de/krankenhaus

**Deutsche Gesellschaft für Gefäßchirurgie und Gefäßmedizin (DGG)**
www.gefaesschirurgie.de

**DEGUM – Deutsche Gesellschaft für Ultraschall in der Medizin e.V.**
www.degum.de

**Deutsche Gesellschaft für Angiologie (DGA)**
www.dga-gefaessmedizin.de

**Deutsche Gesellschaft für Innere Medizin (DGIM)**
www.dgim.de

**Deutsche Gesellschaft für Chirurgie (DGCh)**
www.dgch.de

**World Health Organization (WHO)**
www.who.int

**Arbeitsgemeinschaft Wissenschaftlich-Medizinischer Fachgesellschaften (AWMF)**
www.awmf.org

**Stiftung Deutsche Schlaganfall-Hilfe**
www.schlaganfall-hilfe.de

**Bundesverband Aphasie**
www.aphasiker.de

**Kompetenznetz Schlaganfall**
www.schlaganfallnetz.de

# Ihr Team

## für Erkrankungen der Halsschlagadern

### Ihr Klinik Team

**Univ.-Prof. Dr. med. Hans-Henning Eckstein**
Direktor der Klinik und Poliklinik für Vaskuläre und Endovaskuläre Chirurgie, Facharzt für Chirurgie und Gefäßchirurgie, Endovaskulärer Chirurg/Spezialist (DGG)

**Dr. med. Christoph Knappich**
Oberarzt, Facharzt für Gefäßchirurgie, FEBVS

**Dr. med. Uta Werthern**
Oberärztin, Fachärztin für Gefäßchirurgie, Allgemeinchirurgie und Anästhesiologie

**Dr. med. Christoph Schäffer**
Facharzt für Gefäßchirurgie,
Ärztliche Leitung Gefäßzentrum

**Laura Aprile**
Anmeldung Gefäßzentrum

**Dr. med. Michael Kallmayer**
Leitender Oberarzt und stellvertretender Klinikdirektor, Facharzt für Gefäßchirurgie, Endovaskulärer Chirurg/Spezialist (DGG), FEBVS

**Dr. med. Pavlos Tsantilas**
Facharzt für Gefäßchirurgie

**Dr. med. Sofie Schmid**
Assistenzärztin in der Weiterbildung zur Fachärztin für Gefäßchirurgie

**Johannes Brunner**
Leitung Gefäßzentrum

### Kooperationspartner

**Univ.-Prof. Dr. med. Claus Zimmer**
Direktor der Abteilung für Diagnostische und Interventionelle Neuroradiologie

**PD Dr. med. Christian Maegerlein**
Geschäftsführender Oberarzt der Abteilung für Neuroradiologie

**Dr. med. univ. Sofiane Dridi**
Oberarzt der Klinik für Anästhesiologie

**PD Dr. med. Tobias Boeckh-Behrens**
Leitender Oberarzt der Abteilung für Neuroradiologie

**Univ.-Prof. Dr. med. Gerhard Schneider**
Direktor der Klinik für Anästhesiologie

# Gefäßlexikon

| | |
|---|---|
| Anästhesie | Narkose; verminderte oder fehlende Schmerzempfindlichkeit |
| Angiographie | Darstellung der Gefäße mittels diagnostischer Bildgebungsverfahren |
| Arteria carotis communis | Halsschlagader |
| Arteria carotis interna | Innere hirnversorgende Halsschlagader |
| Arterie | Schlagader |
| Arteriosklerose | Ablagerung von Fett, Thromben, Bindegewebe und Kalk in den Blutgefäßen (Arterienverkalkung) |
| Ballondilatation | Aufdehnung einer Verengung oder eines Verschlusses mittels Ballonkatheter |
| Bypass | Operativ erstellte Überbrückung einer Engstelle/eines Gefäßverschlusses |
| Carotisstenose | Verengung der Arteria carotis communis bzw. der Arteria carotis interna |
| Carotis-Stenting | Einsetzung einer Gefäßstütze bei Verengung der Halsschlagader |
| Computertomographie (CT) | Schichtbilduntersuchung mit Röntgenstrahlung |
| Diabetes mellitus | Zuckerkrankheit |
| Duplex-Sonographie | Ultraschalluntersuchung |
| Embolie | Verschluss eines Blutgefäßes |
| Herzschrittmacher | Gerät zur Behandlung von Patienten mit zu langsamen Herzschlägen |
| Hybrid-OP | Moderner Operationssaal, in dem offene Operationen mit diversen Kathetertechniken kombiniert werden können |
| Implantation | Einbringen von Material in den Körper |
| Kardiovaskulär | Den Herzkreislauf betreffend |
| Katheter | Instrument zur Einführung, z.B. in Gefäße für diagnostische oder therapeutische Zwecke |
| Konservativ | Therapie ohne operativen Eingriff |
| Kontrastmittel | Injizierte Lösung zur besseren Darstellung und Erkennbarkeit anatomischer Strukturen bei bildgebenden Verfahren |
| Magnetresonanztomographie (MRT) | Untersuchung zur Darstellung von einzelnen Körperabschnitten (ohne Strahlenbelastung) |
| Perkutane transluminale Angioplastie | Erweiterung eines Gefäßes mittels Ballonkatheter |
| Sonographie | Ultraschalluntersuchung |
| Stent | Medizinisches Implantat zum Offenhalten von Gefäßen |
| TEA | Thrombendarteriektomie |

14

## Impressum

**Redaktion**
Univ.-Prof. Dr. med. Hans-Henning Eckstein
Dr. med. Michael Kallmayer
Dr. med. Christoph Knappich
Dr. med. Pavlos Tsantilas
Dr. med. Christoph Schäffer
Dr. rer. medic. Eva Knipfer
Ioana Goebel
Kathrin Kallio

**Layout/Satz:** Sarah Bartl

**Bildnachweise**
argum; Michael Stobrawe, MRI; Heike Hübner (Grafikdesign)

**Herausgeber:** Klinikum rechts der Isar
Klinik und Poliklinik für Vaskuläre und Endovaskuläre Chirurgie
Direktor: Univ.-Prof. Dr. med. Hans-Henning Eckstein

**Kontakt:**
Ismaninger Straße 22
81675 München
gefaesschirurgie@mri.tum.de
www.vascular.mri.tum.de

© Klinikum rechts der Isar, November 2020

**Klinikum rechts der Isar**
**Klinik und Poliklinik für Vaskuläre und Endovaskuläre Chirurgie**
Direktor: Univ.-Prof. Dr. med. Dr. hc. Hans-Henning Eckstein
Ismaninger Straße 22
81675 München
gefaesschirurgie@mri.tum.de
www.vascular.mri.tum.de