UNIVERSITÄTSKLINIKUM
AUGSBURG

Dunbar/Ligamentum Arcuatum Syndrom

A. Hyhlik-Dürr, Universität Augsburg

MGG 2019

Definition:

Kompression des **Truncus Coeliacus**

durch dessen **Nervengeflecht (Ganglion) und /oder** den medialen Schenkel des Zwerchfells

Neurovaskuläres Syndrom

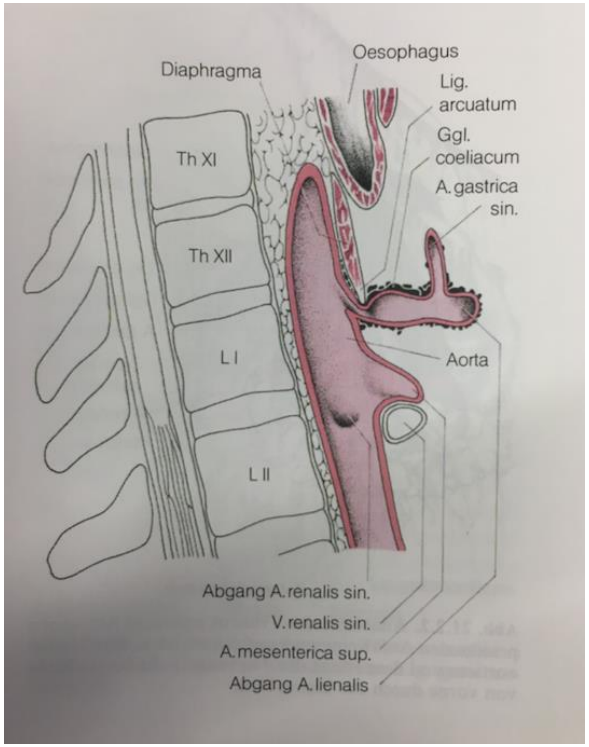

Über was sprechen wir?

E E E

E= Evidenz

E= Eminenz

E= Erfahrung

Junge! So etwas gibt es nicht!

UNIVERSITÄTSKLINIKUM
AUGSBURG

Surgery. 1972 Dec;72(6):849-63.

The celiac artery compression syndrome: does it exist?

Szilagyi DE, Rian RL, Elliott JP, Smith RF.

NO?

Perspect Vasc Surg Endovasc Ther. 2007 Sep;19(3):259-63.

Treatment of celiac artery compression syndrome: does it really exist?

Gloviczki P[1], Duncan AA.

Author information

Abstract

Celiac artery syndrome exists, although it remains controversial, and in some patients a firm diagnosis cannot be established. Duple scanning or computed tomographic, magnetic resonance, or contrast aortography will confirm intermittent or permanent compressio of the celiac artery by the crus of the diaphragm, the median arcuate ligament, or fibrous ganglionic tissue. Preoperative ganglion block and exercise gastric tonometry are useful diagnostic tools to predict better outcome after treatment. In patients with well-define syndrome of chronic mesenteric and gastric ischemia or with exercise-induced pain, good results can be expected with division of th median arcuate ligament with open celiac artery reconstruction. Patients with atypical pain or history of psychiatric disorders only occasionally benefit from surgical repair. The role of primary stenting of celiac artery compression is still not well defined, and currer data do not support the use of balloon-expandable stents. Laparoscopic division of the median arcuate ligament followed by celiac artery stenting is an effective, minimally invasive technique to manage selected patients with celiac artery compression syndrome.

Comment in

Commentary on "Treatment of celiac artery compression syndrome: does it really exist?". [Perspect Vasc Surg Endovasc Ther. 2007]

Diagnosestellung: Ausschlussdiagnose

UNIVERSITÄTSKLINIKUM AUGSBURG

Klinische Symptome + Bildgebung

Schmerzen	FKDS 350ml/s; 50% Diameterreduktion
Übelkeit	CTA Sagittale Schichtung
Erbrechen	MRA
Gewichtsverlust	DSA

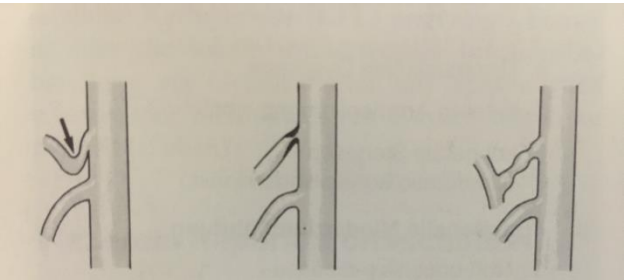

Abb. 14.12 Röntgenologische Charakteristika der Truncus-coeliacus-Stenosen

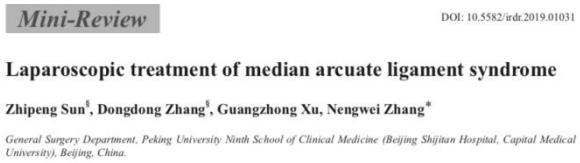

Mini-Review

DOI: 10.5582/irdr.2019.01031

Laparoscopic treatment of median arcuate ligament syndrome

Zhipeng Sun[§], Dongdong Zhang[§], Guangzhong Xu, Nengwei Zhang[*]

General Surgery Department, Peking University Ninth School of Clinical Medicine (Beijing Shijitan Hospital, Capital Medical University), Beijing, China.

Und noch viel mehr

Ganglion coeliacum-Kompressionssyndrom (Truncus coeliacus-Kompressionssyndrom, Arteria coeliaca-Kompressionssyndrom, Dunbar-Syndrom).

Häufige Symptome:
Bauchschmerzen direkt unterhalb des Brustbeins im Oberbauch
Ausstrahlung der Schmerzen in die Herzgegend und gürtelförmig
Behinderte Ein-Atmung, v.a. bei Anstrengung
Appetitlosigkeit
schnelles Sättigungsgefühl
Gewichtsverlust
Schwarzwerden vor Augen bei Anstrengung
Schweißausbrüche
Herzrasen
einzelne Durchfallsepisoden
Symptome nicht immer an die Nahrungsaufnahme gekoppelt

Bei diesem Krankheitsbild handelt es sich um die Reizung des Ganglion coeliacums (oft auch als Solarplexus bezeichnet), eines Nervengeflechtes im Oberbauch, welches sich unmittelbar unterhalb des Zwerchfells gelegen, auf die großen Oberbauchgefäße, den Truncus coeliacus und die Nierenarterien erstreckt. Bei dem Ganglion coeliacum-Kompressionssyndrom leiden die Betroffenen darunter, dass der Unterrand des Zwerchfells am sogenannten Hiatus aorticus (dies ist die Stelle im Zwerchfell, durch die die Hauptschlagader hindurchtritt) komprimiert wird.

UNIVERSITÄTSKLINIKUM
AUGSBURG

Bsp:

Hauptdiagnose

1. Truncus coeliacus Kompressionssyndrom (Dunbar-Syndrom)
   - MRT Abdomen vom 21.11.2017: Unauffällige MR-Enterographie ohne weiteres Schmerzkorrelat bei bekanntem Dunbar-Syndrom.
     Keine entzündlichen / ischämischen Darmwandveränderungen.
   - OBS vom 21.11.2017: Unauffällige Abdomensonographie.
   - ÖGD vom 22.11.2017: Einzelne Drüsenkörperzysten im proximalen Magen; ansonsten unauffällige Endoskopie bis zum Treitz´schen Band.

Diagnosen

1. Z. n. Appendektomie und Sectio
2. septierte Ovarialzyste links

Bisherige Therapie und Verlauf

Aktueller onkologischer Status

Anamnese

Geplante stationäre Aufnahme bei o.g. Hauptdiagnose wobei diese im Klinikum Krumbach im September 2017 attestiert wurde. Lt. Patientin bestünden Abdominalschmerzen, die plötzlich aufgetreten seien. Seit ca. 2 Jahren mit postprandialer Betonung. Sie würden jedoch auch nüchtern auftreten und sich durch ein Schmerzcrescendo in den Abendstunden auszeichnen. Sie habe innerhalb eines halben Jahres ca. 8 kg Gewicht verloren. Nach Anfrage seien die Schmerzen wellenförmigen, kolikartigen Charakters. Von stechend, drückender Qualität (Schmerzspitzen VAS bis 10). Eine nennenswerte Beeinflussung des Schmerzgeschehens durch Analgetika würde nicht auftreten. Vomitus wird verneint, jedoch bestünde eine chronische Nausea. Zudem Wechsel Diarrhoe und Obstipation ebenfalls seit 2 Jahren ohne Blutbeimengungen. Das Schmerzmaximum sei im Epigastrium sowie Mittelbauch ohne Ausstrahlung lokalisiert. Dyspnoe und pektanginöse Beschwerden bestünden nicht. Im Klinikum Krumbach wurde bereits eine Computertomografische Untersuchung des Abdomens durchgeführt wobei eine abgangsnahe Taillierung des Truncus coeliacus mit poststenotischer Dilatation attestiert wurde. Auch erfolgten eine Abdominal- und Schilddrüsensonografie sowie Gastroskopie ohne nennenswertes morphologisches Korrelat in der ÖGD.
Allergien lt. Patientin keine bekannt.

Alkohol- und Nikotinanamnese: negativ
Miktion: tägliche Miktionsmenge mehr als 500 ml
Familienanamnese: blande

Vormedikation Medikation wählen:

keine

Die Medikamente können durch Präparate mit vergleichbarer Wirkungscharakteristik ersetzt werden.

Körperliche Untersuchung

167 cm, 47 kg, wach, voll orientiert.
Haut: Hautturgor normal, Haut normal durchblutet. Erythema ab igne im Abdominalbereich aufgrund häufigen Gebrauch einer Wärmflasche.
Kein Meningismus, Halsvenen nicht gestaut
Pulmo: vesikuläre Atemgeräusche, keine Rasselgeräusche, Atemwege frei
Herz: Sinusrhythmus, Herztöne rein, keine vitientypischen Herzgeräusche, Blutdruck bei Aufnahme: 100/60 mmHg
Abdomen: weich, kein Druck- oder Klopfschmerz, keine Resistenzen, keine Abwehrspannung, Darmgeräusche lebhaft in allen 4 Quadranten
Eigennierenlager und Wirbelsäule nicht klopfschmerzhaft, Nervensystem und Extremitäten unauffällig

UNIVERSITÄTSKLINIKUM
AUGSBURG

Gastroskopie vom 22.11.2017,
Patient: [redacted] 09.1969, [redacted]
Indikation: Rezidivierende Oberbauchschmerzen. Auswärtig Diagnose des Dunbar-Syndroms. Frage nach anderweitigem Schmerzkorrelat.
Medikation: 5 mg Midazolam, 30 mg Propofol,
ASA: -Klassifikation: II - Leichte Erkrankung ohne Leistungseinschränkung.
Geräte: VG23.
Befund: Problemloses Vorspiegeln bis in die Pars ascendens duodeni. Das Duodenum ist unauffällig. Im proximalen Magen finden sich einzelne kleine typische Drüsenkörperzysten. Ansonsten ist auch der Magen hinsichtlich Schleimhautbefund regelrecht. Gastrooesophagealer Übergang und Oesophagus sind ebenfalls unauffällig.
Diagnose: Einzelne Drüsenkörperzysten im proximalen Magen; ansonsten unauffällige Endoskopie bis zum Treitz´schen Band.
Procedere: Bitte die Kernspinbilder nochmals in der Röntgendemonstration zeigen lassen mit der Frage wie ausgeprägt die Truncus coeliacus Einengung ist.

Ultraschalluntersuchung vom 21.11.2017.
Patient: [redacted] 09.1969, [redacted]
Leber: gut beurteilbar, Abbildungsqualität gut. Normal groß, normal, Oberfläche: glatt, Echomuster: homogen. Metrik: Vertikaldurchmesser in der MCL rechts 98 mm, Tiefendurchmesser in der MCL rechts 158 mm.
Gallenwege: Gut beurteilbar, kein Nachweis einer intra- oder extrahepatischen Gallenwegserweiterung, kein Steinnachweis, kein Hinweis für intraluminale Raumforderung.
Gallenblase: Gut beurteilbar, orthotop gelegen, unauffällige Wandverhältnisse, intraluminal keine pathologischen Echostrukturen, normale Organgröße.
Pankreas: gut beurteilbar mit Ausnahme des Schwanzes, Abbildungsqualität gut, Pankreasgang nicht darstellbar. Soweit einsehbar unauffälliger Organbefund, scharf abgrenzbar zur Umgebung.
Milz: Gut beurteilbar, normal groß, echonormales homogenes Binnenreflexmuster, keine fokalen Veränderungen, Hilus frei.Organgröße: 88 mm x 28 mm.
Rechte Niere: Gut beurteilbar, orthotope Lage, normale Organgröße, normale Form, Parenchymsaum altersentsprechend, glatte Organkontur, kein Harnstau, keine Konkremente.Größe: 94 mm x 34 mm.
Linke Niere: Eingeschränkt beurteilbar, soweit erkennbar Parenchymsaum altersentsprechend, glatte Organkontur, kein Harnstau, keine Konkremente.Größe: 91 mm x 54 mm.
Harnblase: Schlecht beurteilbar, soweit erkennbar orthotop gelegen, unauffällige Wandverhältnisse, intraluminal keine pathologischen Echostrukturen, normale Organgröße.
Peritoneum: Kein Aszites.
Unauffälliger Befund folgender Abdominalorgane: abdom. Gefäße, abdom. Lymphknoten.
BEURTEILUNG: Unauffällige Abdomensonographie.

RIS: MRT Enterographie nativ + KM durchgeführt am 21.11.2017
Befund: Die Darmstrukturen aufgrund der schlanken Patientenkonstitution mit kaum viszeralen Fett etwas eingeschränkt beurteilbar.
Deutlich gefülltes Magenlumen ohne Nachweis eines Passagehindernisses. Kolonkoprostase. Keine erweiterten Darmschlingen. Kein Hinweis auf entzündliche enterale Veränderungen.
Leber, Pankreas und Milz in vorliegenden Sequenzen unauffällig. Parenchymatöse Nierenzysten am Ober- und Unterpol links bis 15 mm, MR morphologisch unkompliziert. Nebennieren schlank.

Kein Nachweis von Fisteln oder Abszessen.
Kein Aszites oder pathologisch vergrößerte Lymphknoten. Bekannte Abgangsstenose des Truncus coeliacus, bei aktuell nicht vaskulär fokussiertem Untersuchungsprotokoll nicht näher beurteilbar.

Seitenasymmetrisches Signalverhalten der Femurköpfe bei insuffizienter Fettsättigung.
Beurteilung: Unauffällige MR-Enterographie ohne weiteres Schmerzkorrelat bei bekanntem Dunbar-Syndrom.
Keine entzündlichen / ischämischen Darmwandveränderungen.

Epikrise / Zusammenfassung
Übernahme bei o.g. Anamnese auf unsere gastroenterologische Normalstation. Endoskopisch zeigte sich einzelne Drüsenkörperzysten im proximalen Magen, ansonsten unauffällige Endoskopie bis zum Treitz´schen Band. Im Sono Abdomen keine Auffälligkeiten. Ergänzend führten wir MRT- Abdomen durch. Hier unauffällige MR-Enterographie ohne weiteres Schmerzkorrelat bei bekanntem Dunbar-Syndrom. Keine entzündlichen / ischämischen Darmwandveränderungen.
In weiterem äußert Patientin ihre ausdrückliche Wunsch entlassen zu werden. Sie wohnt aktuell seit einigen Jahren in USA und muss übermorgen nachhause fliegen. Wir akzeptierten Wünsch der Patientin und entlassen sie im Begleitung von Angehöriger am 22.11.2017 nach Hause. Über 24 Stündigen Verbot im öffentlichen Verkehr teilzunehmen wurde Patientin von uns aufgeklärt.
Nach erneuter kritischer Befunddiskussion konnten wir keine sonstige Schmerzkorrelat nachweisen. Bei Beschwerdenpersistenz empfehlen wir jedoch eine Wiedervorstellung in gefäßchirurgische Ambulanz.

UNIVERSITÄTSKLINIKUM
AUGSBURG

Zwei Patientinnen

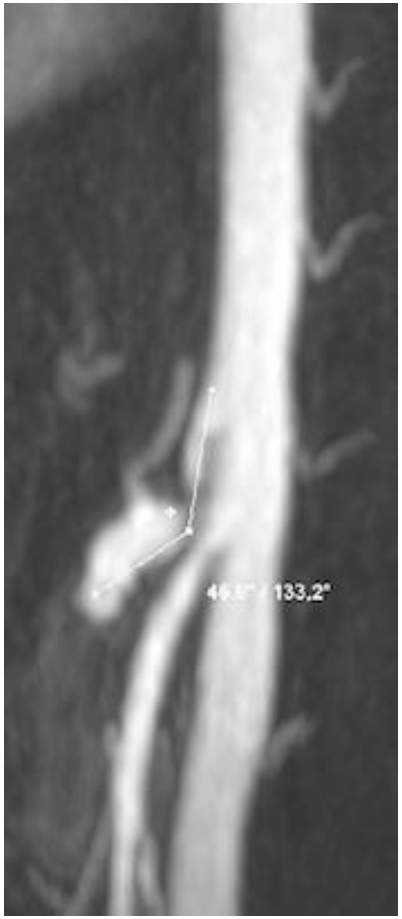

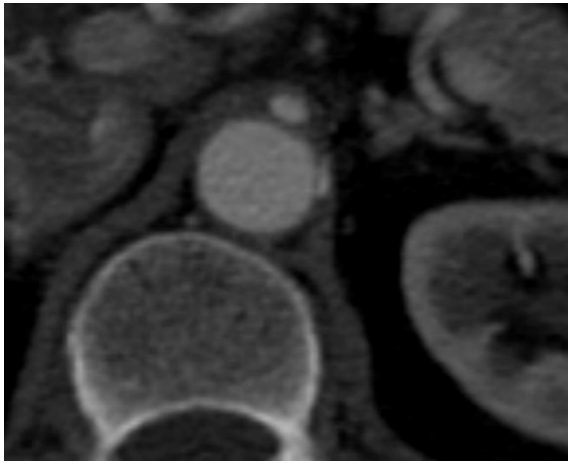

Was tun?

	Pat.1	Pat.2
Alter	25J	72J
Beschwerden	Schmerzen, Gewichtsverlust	Schmerzen
Verlauf	9 Jahre	6 Monate
Relevante Nebendiagnosen	Endometriose	Gastritis

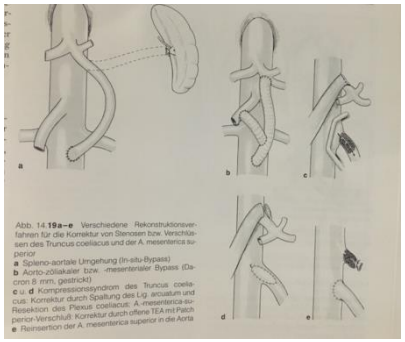

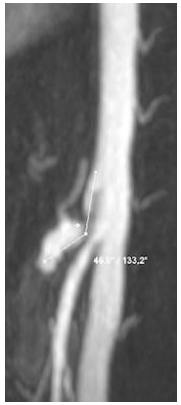

UNIVERSITÄTSKLINIKUM AUGSBURG

Therapie:

laparoskopisch

Intractable & Rare Diseases Research. 2019; 8(2):108-112. 108

Mini-Review

DOI: 10.5582/irdr.2019.01031

Laparoscopic treatment of median arcuate ligament syndrome

Zhipeng Sun[§], Dongdong Zhang[§], Guangzhong Xu, Nengwei Zhang*

General Surgery Department, Peking University Ninth School of Clinical Medicine (Beijing Shijitan Hospital, Capital Medical University), Beijing, China.

Summary **Median arcuate ligament syndrome (MALS) refers to a clinical syndrome caused by compression of the median arcuate ligament due to the fibers of this ligament that connect the diaphragmatic crura on the two sides of the aortic foramina, forming the anterior edge of the aortic foramina. If MALS is suspected, invasive digital subtraction angiography and computed tomography angiography or magnetic resonance angiography (MRA) can be used to verify the location of the celiac trunk. A disrupted or increased blood flow in the proximal end of the celiac trunk can be detected with doppler ultrasound, indicating stenosis. Treatment needs to alleviate celiac trunk compression. A common procedure involves separation of the ligament fibers and other surrounding tissues around the beginning of the celiac trunk. This can be achieved by either laparotomy or laparoscopic surgery. Patient prognosis is good, with a cure rate of about 80%.**

offen

Langenbecks Arch Surg. 2009 Nov;394(6):1085-92. doi: 10.1007/s00423-009-0509-5. Epub 2009 Jun 9.

Median arcuate ligament syndrome: vascular surgical therapy and fo

Grotemeyer D[1], Duran M, Iskandar F, Blondin D, Nguyen K, Sandmann W.

⊕ Author information

Abstract

INTRODUCTION: The median arcuate ligament syndrome (MALS) or celiac artery compression : caused by an extrinsic compression of the celiac artery from the median arcuate ligament, pror periaortic tissue. Clinical symptoms are postprandial abdominal pain, nausea, vomiting, uninter abdominal pain during body exercise caused by an intermittent visceral ischemia. The aim of this study was to evaluate the operative management of patients with MALS in our institution, especially in consideration of various vascular reconstructive techniques.

PATIENTS AND METHODS: Between June 2000 and January 2009, a total of 341 patients were treated in our department for vascular pathologies of the visceral arteries (225 chronic visceral ischaemia, 84 acute visceral ischaemia, and 14 visceral artery aneurysms). In a retrospective study of 18 patients with MALS, the records, clinical symptoms, diagnostic evaluation, and surgical procedures were compiled. This was completed by a reassessment for a follow-up.

RESULTS: A MALS was diagnosed in 15 female (83.3%) and three male (16.7%) patients. The mean patient age was 46.2 years (range 20-68 years). The diagnosis of MALS was based on a radiological analysis in all patients by a digitally subtracted angiogram, but duplex ultrasound was used lately more frequently to study the influence of respiration on the stenotic degree of the celiac trunk. All 18 patients were treated with open surgery in an elective situation. Due to the local and specific pathology of the celiac trunk with a fixed stricture or stenosis, out of 18 cases beside decompression, 11 (primary, seven; secondary, four patients) further procedures were performed on the celiac artery (aorto-celiac vein interposition n = 6, aorto-hepatic vein interposition n = 1, resection of the celiac artery and end-to-end anastomosis n = 2, patchplasty of the celiac artery with vein n = 1, and transaortic removal of a stent of the celiac artery n = 1) Follow-up was obtained in 15 patients (83.33%) with a mean duration after surgery of about three and a half years (40.68 months, range from 2 to 102 months). Eleven of the 15 patients (73.33%) were completely free of abdominal symptoms, and nine of them had gained between 3 and 10 kg in weight after surgery. The weight of two patients remained stable. Of the 11 patients with a successful outcome in the follow-up, six of them had undergone decompression solely. In the other five patients, vascular co-procedures on the celiac trunk had been performed.

CONCLUSIONS: The MALS is a rare vascular disorder caused by an extrinsic compression of the celiac artery and induces upper abdominal, mostly, postprandial pain. A definite diagnosis of MALS can be achieved by lateral aortography of the visceral aorta and its branches during inspiration and expiration. Open surgical therapy is a safe and reliable procedure with no mortality and low morbidity. As to the local and specific pathology of the celiac trunk after decompression with fixed stricture or stenosis, further vascular procedures are necessary. The long-time follow-up seemed adequate. The laparoscopic approach reduces the procedure of decompression only, something which seemed inadequate for most cases. Endovascular treatment with percutaneous transluminal angioplasty and insertion of a stent does not solve the underlying problem of extrinsic compression of the celiac trunk and often requires open procedures during the long-term course. Due to the low incidence of MALS, no guidelines will do justice to all the patients sufficiently, and the choice of treatment must depend on the specific clinical situation for each patient.

irurgie 2014
)07/s00772-014-1397-8
er-Verlag Berlin Heidelberg 2014

B. Meyer · M. Berna · G. Schütz · D. Grotemeyer
Service de Chirurgie vasculaire, Hôpital Robert Schuman, Hôpital Kirchberg, Luxembourg

Die roboterassistierte laparoskopische Behandlung des Truncus-coeliacus-Kompressionssyndroms

Machbar und sinnvoll?

Tab. 1 Übersicht über die bisher publizierten prä-, intra- und postoperativen Kenndaten der roboterassistierten laparoskopischen Behandlung des Truncus-coeliacus-Kompressionssyndroms

	Jaik 2007 [7]	Meyer 2012 [9]	Relles 2012 [10]	Do 2013 [3]	Eigener Fall
Präoperativ					
Alter/Geschlecht	23 Jahre/weiblich	21 Jahre/weiblich	29 Jahre/weiblich 25 Jahre/weiblich 29 Jahre/weiblich	4 Patienten ohne Altersangaben, (3 männlich,1 weiblich)	33 Jahre/weiblich
BMI	k. A.	6 feet, 160 pounds	21 20,3 19,2	Ø 27,5	16,6
Symptome	Postprandiale epigastrische Schmerzen, Übelkeit, Erbrechen, Durchfall	Übelkeit, Erbrechen, postprandiale epigastrische Schmerzen	Epigastrische Schmerzen, Übelkeit, Gewichtsverlust, Nahrungsaversion	Postprandiale epigastrische Schmerzen, Übelkeit, Erbrechen	Epigastrische Schmerzen
Anamnese der Symptome	>12 Monate	k. A.	8 Jahre 14 Monate 10 Monate	k. A.	>12 Monate
Diagnostik	Angio-CT, Duplex, Gastroskopie	Angio-CT, Duplex, Gastroskopie, Barium-Röntgen	Angiographie, Duplex, Angio-MRT	Angio-CT, Angio-MRT, Duplex	Angio-CT, Angio-MRT, Duplex, Gastroskopie
V max präoperativ	357 cm/s	291–436 cm	k. A.	159 cm/s 266 cm/s 376 cm/s 460 cm/s	306 cm/s
Intraoperativ					
Schnitt-Naht-Zeit	168 min	k. A.	95 min 158 min 143 min	Ø 145,8 min	162 min
Blutverlust	Minimal	k. A.	Minimal	Minimal	Minimal
Komplikationen	Keine	Keine	Keine	Keine	Keine
Postoperativ					
Entlassung	Tag 1	k. A.	Tag 2 Tag 2 Tag 3	Ø Tag 1,3	Tag 4
V max postoperativ	145 cm/s	–	k. A.	k. A.	238 cm/s
Angio-CT post	–	Normal	Normal	Restenose (n=1)	–
Follow-up	6 Wochen	16 Monate	14 Monate 11 Monate 9 Monate	Ø 20,0 Monate	3 Monate
Verlaufsbefund	Beschwerdefrei	Beschwerdefrei, Gewichtszunahme	Beschwerdefrei	Beschwerdefrei (n=3)	Beschwerdefrei

k. A. keine Angabe

UNIVERSITÄTSKLINIKUM
AUGSBURG

Klinische Relevanz

Abstract: Median arcuate ligament compr
orthotopic liver transplantation (OLT). F
its impact on clinical outcome after OLT.
52 European liver transplant centers to ex
Data of 286 consecutive OLT recipients fr
(05/2010-07/2017). Preoperative computed
due to MALC was found in 34 patients
Twenty-six patients (77%) with MALC underwent standard arterial revascularization with median arcuate ligament (MAL)-division. Patients treated for MALC had comparable baseline data and no difference was found in early- and long-term outcome compared to the rest of our cohort. Our survey found heterogeneous strategies regarding diagnosis and treatment of MALC. Only 29% of the centers reported the division of MAL in these patients as routine procedure. Even though there is no consensus on diagnosis and management of MALC among European centers, a surgical division of MAL is feasible and safe and should be considered in OLT recipients with MALC.

Keywords: orthotopic liver transplantation; Dunbar syndrome; median arcuate ligament syndrome; MALS; surgical complications; clinical outcome

Table 1. Vascular evaluation based on preoperative contrast-enhanced computer tomographies (ceCTs).

	All Patients ($n = 286$)	κ
Normal vascular anatomy	149 (52%)	0.916
Intrinsic celiac axis stenosis/arteriosclerosis	16 (6%)	0.930
Extrinsic celiac axis stenosis/MALC	34 (12%)	0.892
Portal vein thrombosis	20 (7%)	0.848
Other vascular abnormalities	93 (33%)	0.777

Values as given as numbers and (per cent). Kappa represents inter-observer agreement on the radiological diagnosis of various vascular aberrancies in preoperative ceCTs. A κ value greater than 0.81 indicated very good agreement, 0.80–0.61 good agreement, 0.60–0.41 moderate agreement, and less than 0.41 indicated poor agreement. Abbreviations used: MALC, median arcuate ligament compression.

Journal of Clinical Medicine
MDPI
Article

Median Arcuate Ligament Compression in Orthotopic Liver Transplantation: Results from a Single-Center Analysis and a European Survey Study

Zoltan Czigany [1], Joerg Boecker [1], Daniel Antonio Morales Santana [1], Jan Bednarsch [1], Constrikos Alexandros Melitas [1], Lukonis Antypadakis [1], Peter Isfort [2], Moritz Uhlig [1]

UNIVERSITÄTSKLINIKUM
AUGSBURG

Sehr geehrter Herr Dr. Jakob,

Danke für die Ihre E-Mail. Ich hatte auch schon daran gedacht Ihnen zu schreiben.

Die Operation und der Weg zurück ins Leben war schwerer und schmerzlicher als ich gedacht hatte. Ich wusste ja auch zuvor nicht was auf mich zukommen würde. Dazu wurde in Leipzig (ich bin auf eigene Faust zu einem Professor für Ultraschalldiagnostik für Privatpatienten) noch drei weitere Gefässkompressions-Syndrome diagnostiziert. Insgesamt wurden im März 2018 aber “nur” drei operiert. Dunbar- und May-Thurner (es war äußerst notwendig da nur 7% Blutfluss in der Nierenvene gegeben war) und Nussknacker-Phänomen. Mein Bauchschnitt ist knapp 30 cm groß und dazu der Schnitt am li Oberschenkel. Beim Verschluss der AV-Fistel im Mai 2018 war wohl unvermeidlich ein Nerv geschädigt worden. Das hat mich zusätzlich lange belastet.
Eine pancreatitis hatte ich nach der OP für ca 6 Monate. Das stammte aber lt Prof [redacted] von der langen, mechanischen Adrängung der Pancreas während der OP. (Teilweise meine ich die Symptome ab und zu heute noch zu spüren).

Lange nach der OP habe ich eine Depression bekommen, dabei war ich immer ein positiver Mensch und hatte niemals zuvor mentale Probleme. Das Trauma, der Eingriff und die schmerzliche Zeit danach habe ich irgendwie verdrängt und das musste dann zeitverzögert verarbeitet werden. Mein Chirurg, Prof. Dr. [redacted] hatte mir gleich nach der OP zu einer Gesprächs-Therapie geraten, das wollte ich damals leider nicht annehmen...
Verarbeitet habe ich das letzte Jahr indem ich ein Buch geschrieben habe. Es ist fertig, ich suche nur noch ein Lektorat :-) Während des Schreibens kam dann alles Durchlebte wieder ans Tageslicht.

Seit März 2019 arbeite ich wieder in Teilzeit, genau nach einem Jahr OP :-) Mehr geht leider noch nicht. Die OP hat mir jegliche körperliche Kontrolle für lange Zeit genommen und die Heilung hat leider lange gedauert.
Aber ich kann jetzt wieder normal essen! Ich musste zwar ganz langsam die Portionen steigern, da ich Jahrelang nur eine Handvoll essen konnte. Dafür genieße ich heute das Essen wieder! Ich habe ein neues Leben geschenkt bekommen und die schlimme Zeit war es für mich wert - auch wenn ich nicht gerne nochmals durch diese Hölle gehen würde.

Auch hatte ich mich über Jahre zuvor vom sozialen Leben isoliert, da ich mit den Schmerzen, Schwäche, Kollaps und Übelkeit nirgendwo hingehen konnte. Das hat sich jetzt geändert und ich bin sehr froh darüber!

Die besten Wünsche an Sie zurück!

Zusammenfassung

- Ausschlussdiagnose
- FKDS,MR,CTA, DSA
- 3 gleichwertige Therapieverfahren
- Folgen der Op sind nicht zu unterschätzen
- Wir brauchen mehr Daten, Kooperationen

UNIVERSITÄTSKLINIKUM
AUGSBURG