Klinik und Poliklinik für Vaskuläre und Endovaskuläre Chirurgie
Klinikum rechts der Isar
Technische Universität München

Varikosis, Venenthrombose, Postthrombotisches Syndrom

Wichtige Kontakte auf einen Blick:

Diensthabender Arzt: Telefon: 089 4140 **5007**

Gefäßzentrum: Telefon: 089 4140 **6666** Fax: 089 4140 6668
(Vereinbarung ambulanter Termine)

Aufnahmemanagement: Telefon: 089 4140 **5266** Fax: 089 4140 2173
(Vereinbarung von stationären und OP-Terminen)

Entlassmanagement: Telefon: 089 4140 **9598** Fax: 089 4140 2173
E-Mail: GES_Entlassmanagement@mri.tum.de

Chefsekretariat: Telefon: 089 4140 **2167** Fax: 089 4140 4861
E-Mail: gefaesschirurgie@mri.tum.de

Weitere Informationen erhalten Sie außerdem auf unserer Klinikhomepage **www.gchir.mri.tum.de**.

Postanschrift:
Klinik und Poliklinik für Vaskuläre und Endovaskuläre Chirurgie
Ismaninger Straße 22
81675 München

Univ.-Prof. Dr. med.
Hans-Henning Eckstein

Direktor der Klinik und Poliklinik für
Vaskuläre und Endovaskuläre Chirurgie

Liebe Patientinnen und Patienten,
liebe Kolleginnen und Kollegen,
sehr verehrte Leserinnen und Leser,

die Klinik und Poliklinik für Vaskuläre und Endovaskuläre Chirurgie am Klinikum rechts der Isar der Technischen Universität München ist ein *Kompetenzzentrum zur Behandlung aller akuten und chronischen Erkrankungen der tiefen und oberflächlichen Venen sowie vaskulärer Fehlbildungen*. Hierzu gehören insbesondere die primäre und sekundäre Varikosis, die tiefe Becken- und Beinvenenthrombose sowie zumeist angeborene venöse bzw. arterio-venöse Fehlbildungen (Malformationen).

Auf der Basis einer differenzierten klinischen und apparativen Diagnostik führen wir – von vier Phlebologen geleitet – bei unseren PatientInnen eine individuell optimierte Therapie durch. Die Verfahren beinhalten allein und in Kombination die konservative Therapie, die konventionell offen-chirurgische Therapie und eine Vielzahl von endovenösen Verfahren. Hierzu gehören alle Sklerosierungsverfahren, die Radiowellen-Therapie und die Behandlung mit Coils und Klebern.

Alle PatientInnen werden in unserer Venensprechstunde klinisch, sonographisch und – sofern notwendig – mit weiteren Funktionsuntersuchungen (z.B. Venen-Verschluss-Plethysmographie) voruntersucht. Die Mehrzahl aller Krampfaderbehandlungen kann heutzutage ambulant erfolgen, eine stationäre Therapie ist nur noch notwendig beim Vorliegen schwerer Begleiterkrankungen, komplexen operativen Eingriffen oder Wiederholungseingriffen.

Unser Management orientiert sich an gültigen nationalen und internationalen Leitlinien, wird im Einzelfall aber immer individuell mit dem einzelnen Patienten abgestimmt. *Patientensicherheit* ist für uns das oberste Gebot, deshalb bevorzugen wir prinzipiell Therapieverfahren mit einem möglichst niedrigen Behandlungsrisiko.

Dieses Informationsheft soll unseren PatientInnen und sonstigen interessierten LeserInnen und KollegInnen aus der Medizin einen Überblick über die verschiedenen Formen akuter und chronischer Venenerkrankungen geben. Hierbei möchten wir Sie über unser Vorgehen inkl. Diagnostik, Therapie und die notwendige Nachsorge informieren. Teil unseres Qualitätsmanagements sind die in diesem Heft ebenfalls dokumentierten Zahlen, allesamt ein Beleg für den hohen Versorgungsstandard der *Klinik und Poliklinik für Vaskuläre und Endovaskuläre Chirurgie* am Universitätsklinikum rechts der Isar.

Weitere Informationen finden Sie auf unserer Homepage unter **www.gchir.mri.tum.de.**

Viel Spaß bei der Lektüre wünscht Ihnen Ihr

Univ.-Prof. Dr. med. Hans-Henning Eckstein

Inhalt

Phlebologie - Venenheilkunde 6

Ihr Klinik-Team für Venenerkrankungen 7

Varikosis 10

Wie funktionieren unsere Venen und was sind eigentlich Krampfadern (Varizen) 10
Ursachen und Risikofaktoren der primären und sekundären Varikosis 11
Symptome und Stadien der Varikosis und der chronisch-venösen Insuffizienz (CVI) 12
Diagnostik der Varikosis und der chronisch-venösen Insuffizienz in unserer Venensprechstunde 13
Konservative Therapie der Varikosis und was kann ich selbst tun, um vorzusorgen? 15
Endovenöse Therapiemöglichkeiten 16
Stripping-OP und Phlebektomie 18
Welche Therapie ist für mich optimal - Wer entscheidet, was zu tun ist? 20
Nachbehandlungen und Kontrolluntersuchung 20
Worauf müssen Patienten nach einer Behandlung achten? 21
Organisationsablauf 21

Tiefe Becken-Bein-Venenthrombose 22

Grundlegendes zur tiefen Venenthrombose (Phlebothrombose) 22
Symptome einer tiefen Venenthrombose und was bemerkt der Patient selbst? 24
Klinische und apparative Diagnostik 24
Sonderfall: Reisethrombose 26
Konservative Therapie der tiefen Venenthrombose - was kann ich selbst tun? 27
Operation und Katheterverfahren 28
Sonderfall: Venöse kosto-claviculäre Kompression (Thoracic Inlet-Syndrom, TIS) 30

Das Postthrombotische Syndrom (PTS) der unteren Extremitäten 32

Diagnostik bei PTS 32
Konservative, endovaskuläre und operative Therapie des PTS 32

Das Ulcus cruris venosum (offenes Bein) 33

Diagnostik und Therapie des Ulcus cruris venosum 33

Vaskuläre Fehlbildungen (Malformationen) 34

Was genau sind vaskuläre Fehlbildungen? 34
Ursachen und Symptome 34
Diagnostik 34
Konservative, endovaskuläre und operative Therapieverfahren 35
Welche Therapie ist für mich optimal? Wer entscheidet was zu tun ist? 35
Worauf müssen Patienten und Angehörige nach einer Behandlung achten? 35
Sonderfall: Aneurysmen der Vena poplitea 35
Pelvic Congestion Syndrom (PCS) 36

Krankenhausinfektionen - unser Vorgehen in Prophylaxe und Therapie 38

Bildgebende Verfahren 40

Organisation von Diagnostik, Therapie und Nachbehandlung 42

Behandlungszahlen und Ergebnisse in unserer Klinik 42

Lehre und Forschung 44

Weitere Fragen? 45

Weitergehende Informationen 45

GEFÄSSLEXIKON 46

Phlebologie - Venenheilkunde

Die Phlebologie beschäftigt sich mit der Funktion des venösen Systems, den akuten und chronischen Erkrankungen der tiefen und oberflächlichen Venen, wie z.B. der tiefen Venenthrombose oder der Krampfadererkrankung (Varikosis).

Die Diagnostik setzt breite Kenntnisse der spezifischen Krankheitsbilder sowie die Beherrschung der Duplexsonographie voraus. Funktionsuntersuchungen des Venensystems wie Venen-Verschluß-Plethysmographie (VVP) und Licht-Reflexions-Rheographie (LRR) werden ebenso wie bildgebende Verfahren (MR-Phlebographie, CT-Phlebographie) eingesetzt.

Therapeutische Möglichkeiten umfassen physikalische Mittel wie Kompression (Verbände, Strümpfe, Orthesen), die Gabe von Medikamenten oder eine Operation. Hier reicht das Spektrum von der klassischen Entfernung von Krampfadern über endovenöse minimalinvasive Verfahren mittels Katheter, Anwendung von Hitze (Laser, Radiowelle) bis hin zu Rekanalisationen der tiefen Venen. Im Zusammenwirken der verschiedenen Methoden und Kenntnisse ist die Phlebologie ein integratives, anspruchsvolles Fachgebiet.

Interdisziplinäres Gefäßboard

Ihr Ärzte-Team für Venenerkrankungen

Univ.-Prof. Dr. med. Hans-Henning Eckstein, Direktor der Klinik und Poliklinik für Vaskuläre und Endovaskuläre Chirurgie

Dr. med. Uta Werthern, Oberärztin und Leiterin der Spezialsprechstunde für Venenerkrankungen

Dr. med. Ingo Flessenkämper, Senior Consultant

Dr. med. Heiko Wendorff, Oberarzt, Endovaskulärer Spezialist DGG

Dr. med. Thomas Stadlbauer, Oberarzt, Facharzt für Kardiologie, Angiologie, Hypertensiologie

Dr. med. Matthias Trenner, Funktionsoberarzt, Facharzt für Gefäßchirurgie

Dr. med. Benedikt Reutersberg, Facharzt für Gefäßchirurgie

Univ.-Prof. Dr. med. Gerhard Schneider, Direktor der Klinik für Anästhesiologie

Dr. med. Sofiane Dridi, Oberarzt der Klinik für Anästhesiologie

Ihr Ambulanz-Team

Dr. med. Franz Meisner,
Oberarzt und ärztlicher Leiter der Poliklinik für Vaskuläre und Endovaskuläre Chirurgie

Dr. med. Uta Werthern,
Oberärztin und stellvertr. ärztliche Leiterin der Poliklinik für Vaskuläre und Endovaskuläre Chirurgie

Barbara Heilmeier,
Fachwirtin für ambulante und medizinische Versorgung, Leitung Poliklinik für Vaskuläre und Endovaskuläre Chirurgie

Elizabeth Pigott,
Gesundheits- und Krankenpflegerin Ambulanz, zertifizierte Wundmanagerin

Andrea Masset,
Wundmanagement

Juliana Adelsberger,
Wundmanagement

Samira Bibi Epse Krüger,
Prästationäre Patienten

Seher Avci,
Medizinische Fachangestellte

Karin Grimm,
Fachschwester für Anästhesie- und Intensivmedizin

Sabine Simon,
Fachschwester für Anästhesie- und Intensivmedizin

Andrea Stieber,
Sekretärin der Poliklinik für Vaskuläre und Endovaskuläre Chirurgie

Karin Munz,
Sekretärin der Poliklinik für Vaskuläre und Endovaskuläre Chirurgie

Ihr Stations-Team

Dr. rer. medic. Eva Knipfer,
MHBA/Klinikmanagement, DRG

Katharina Beck,
Patientenmanagement

Lisa Seitz,
Chefsekretariat

Nathalie Schilde,
Chefsekretariat

Melanie Usko,
Aufnahmemanagement

Rebecca Töpfer,
Entlassmanagement

Christian Haubner-Schwab,
Leitung Pflegeteam

Viktorija Mladenovic,
Stationäre Patienten

Bilge Uzun,
Stationäre Patienten

Varikosis

Wie funktionieren unsere Venen und was sind eigentlich Krampfadern (Varizen)?

Unser Beinvenensystem wird in *tiefe*, in der Beinmuskulatur und *oberflächliche*, unter der Haut liegende Venen unterteilt. Zwischen den tiefen und den oberflächlichen Venen gibt es *Querverbindungen (sog. Perforansvenen)*. Der Rücktransport des Blutes zum Herzen erfolgt hauptsächlich im tiefen Venensystem. Beim Gehen presst die Beinmuskulatur die Venen aus, Venenklappen sorgen für einen gerichteten Bluttransport entgegen der Schwerkraft, also „bergauf". Lediglich 5-10 % des Venenblutes werden im oberflächlichen System befördert.

Wird dieser Transportmechanismus gestört, so entwickeln sich Krampfadern. Diese entstehen durch *funktionsunfähige Venenklappen* (eigentliche Krampfadererkrankung bzw. primäre Varikosis) oder als *Folge von Beinvenenthrombosen* (Verstopfung bzw. Klappenverlust der Venen, sekundäre Varicosis). In beiden Fällen spricht man auch von venöser Insuffizienz.

Bei der primären Varikosis fließt das in Richtung Herz transportierte Blut durch die funktionsunfähigen Venenklappen wieder zurück, wodurch letztendlich eine vermehrte Blutfülle und ein erhöhter Blutdruck im Venensystems verursacht werden. Folge dieses Mechanismus ist die Ausbildung von sog. Krampfadern im oberflächlichen Venensystem.

Im zweiten Fall, der sekundären Varikosis, führt mangelnder Abfluss durch die verstopften tiefen Beinvenen zu einem vermehrten Abtransport über das oberflächliche Venensystem, dieses wird überdehnt, wodurch sich ebenfalls Krampfadern ausbilden können.

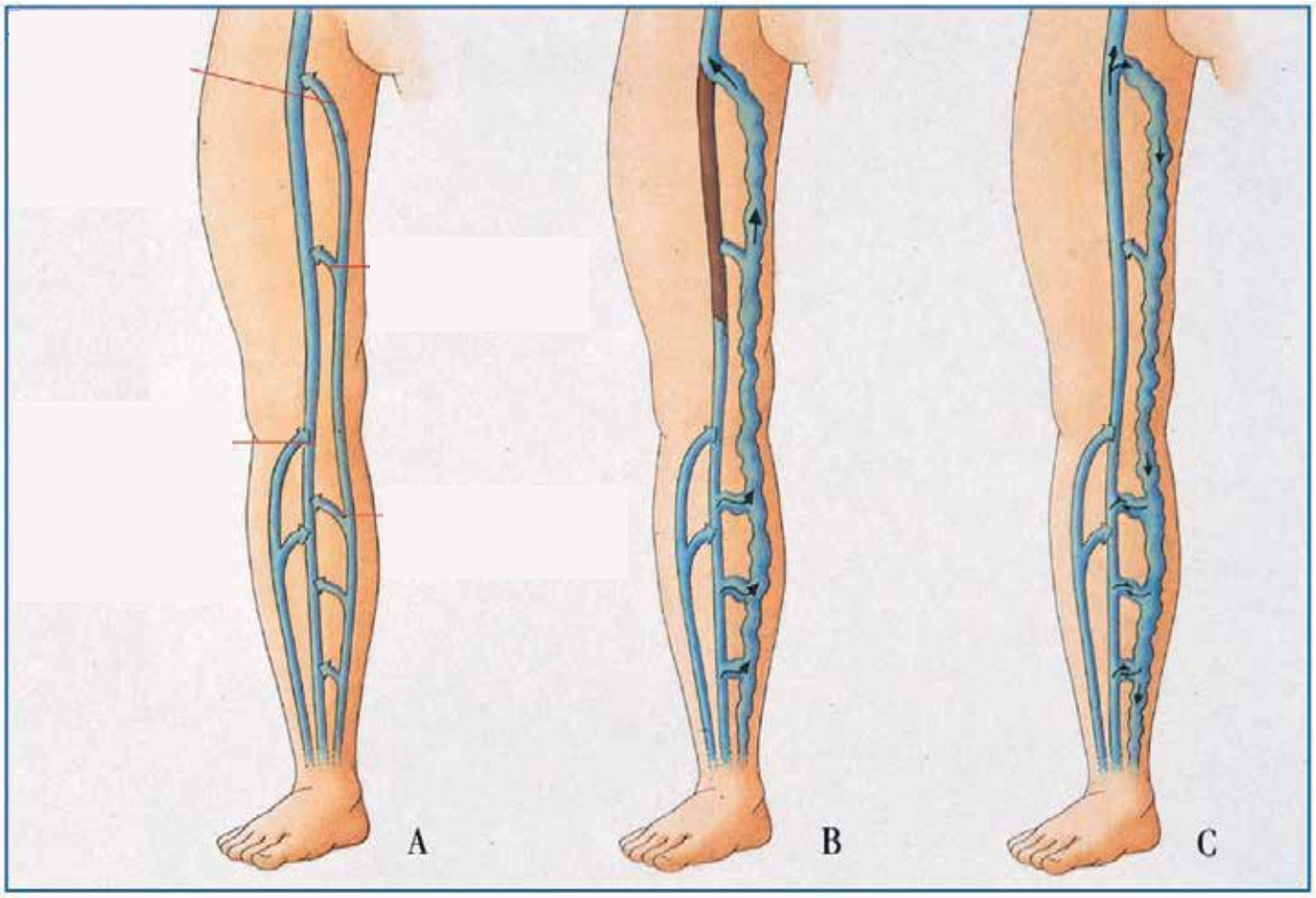

Oberflächliches und tiefes Venensystem der Beine inkl. Flussverhalten bei Stammvarikosis der V. saphena magna und parva

Ursachen und Risikofaktoren der primären und sekundären Varikosis

Es gibt zwei Hauptursachen für die Entstehung von Krampfadern. Zum einen gibt es eine genetische Veranlagung, die weit verbreitet ist. So treten in vielen Familien Krampfadern vermehrt auf. Während in Europa und den USA fast 8% der Bevölkerung, im Laufe ihres Lebens sogar 30% betroffen sind, stellen Krampfadern in Asien eine Seltenheit dar. Zum anderen ist es unsere Lebensweise, mit zu wenig Bewegung und zu häufigem Sitzen. Weitere Faktoren, die im Zusammenhang mit einer gehäuften Entwicklung von Krampfadern stehen, sind zunehmendes Alter, weibliches Geschlecht und Schwangerschaften.

Es gibt unterschiedliche Ausprägungen der Krampfadern. Dies hängt von den verschiedenen betroffenen Abschnitten der Venen ab. Man unterscheidet:

- Besenreiservarizen und netzförmige (reticuläre) Krampfadern
- Krampfadern im Bereich der Seitenastvenen (Seitenastvarikosis)
- Krampfadern im Bereich der Verbindungsvenen (Perforansvarikosis)
- Krampfadern im Bereich der Hauptstämme der V. saphena magna oder V. saphena parva (sog. Stammvarikosis)

Besenreiservarizen

Seitastvarikosis

Symptome und Stadien der Varikosis und der chronisch-venösen Insuffizienz (CVI)

Zu Beginn verursachen Krampfadern meist nur geringe Beschwerden, vor allem in Form einer Schwellneigung im Bereich der Knöchel und der Unterschenkel, sowie einem dadurch entstehenden Schwere- und Spannungsgefühl, mit z.T. erheblicher Einschränkung der Lebensqualität. Massive Schmerzen sind ungewöhnlich und treten z.B. als Begleiterscheinung von Venenentzündungen oder in späten Stadien bei Hautveränderungen und Geschwürbildung auf. Die oft beklagten Wadenkrämpfe stehen zumeist nicht im Zusammenhang mit Krampfadern. Ausgeprägte Beinschmerzen haben oft eine andere Ursache (Gelenkbeschwerden, Wirbelsäulenprobleme, etc.).

Die vielfach geäußerte Ansicht, Krampfadern stellten lediglich ein „kosmetisches Problem“ dar, ist falsch.

Sicherlich hat der kosmetische Aspekt einen wichtigen Platz in der Behandlung der Krampfadern, der eigentliche Sinn der Behandlung liegt jedoch – neben der Linderung der stauungsbedingten Beschwerden – in der Verhinderung von Unterschenkelgeschwüren, den sogenannten „offenen Beinen“.

Ohne korrekte Behandlung schreitet die Krampfadererkrankung bei vielen Patienten langsam aber stetig fort.

Die ständige Stauung im Bereich der Unterschenkel führt im Laufe der Jahre zu Gewebsveränderungen, vor allem in der Innenknöchelregion, zu einer Braunverfärbung der Haut, zu Verhärtungen von Haut und Fettgewebe, zu vermehrter Hautschuppenbildung und schließlich zu Unterschenkelgeschwüren. Diese können in Extremfällen den ganzen Unterschenkel ringförmig umfassen, sind dann schwer zu behandeln und für die Betroffenen und ihre Umgebung außerordentlich belastend. Dementsprechend bei Auftreten von Schwellungen oder gar Hautveränderungen, unbedingt einen Arzt aufsuchen.

Die chronisch-venöse Insuffizienz (CVI) wird anhand etwaiger Hautveränderungen im Knöchelbereich folgendermaßen eingeteilt:

- Grad 1: Corona phlebectatica paraplantaris, Phleb-Ödem
- Grad 2: zusätzlich trophische Störungen (z.B. Dermatoliposklerose, Pigmentveränderungen, weiße Atrophie)
- Grad 3: Ulcus cruris venosum (“offenes Bein” Grad 3a: abgeheilt-; Grad 3b: floride)

Stammvarikosis der V. saphena magna mit Seitastvarikosis (CVI, Stadium 1 links)

Stauungsekzem (CVI, Stadium 2 links)

Postthrombotisches Syndrom mit Z.n. Ulcus cruris (CVI, Stadium 3 rechts)

Diagnostik der Varikosis und der chronisch-venösen Insuffzienz in unserer Venensprechstunde

Ultraschall mit Doppler- und Duplex-Sonographie

Neben der allgemeinen körperlichen Untersuchung ist die Ultraschalluntersuchung die wichtigste Untersuchungsmethode bei allen Venenerkrankungen. Die Untersuchungen stellen den Zustand des tiefen Beinvenensystems dar und zeigen die Venen auf, über die der vermehrte Einstrom in das oberflächliche Venensystem erfolgt. Diese Venen, sowie die zu entfernenden Anteile des oberflächlichen Venensystems, werden im Falle eines geplanten Eingriffs mit einem Farbstift für die nachfolgende Operation auf der Haut markiert.

Weiterführende apparative Diagnostik

In sehr speziellen Fällen kann es notwendig werden, weitere bildgebende Verfahren durchzuführen. Hierzu gehören z.B. die MRT (Magnetresonanztomographie), CT (Computertomographie) oder die Röntgenkontrastdarstellung der Venen (Phlebographie). Mit diesen Methoden können wir Krankheitsprozesse in der Tiefe der Extremitäten oder in den großen Körperhöhlen (Becken und Brustkorb) abklären.

Phlebographie der Beinvenen mit Nachweis von Thromben (Blutgerinnsel) in der V. poplitea

Duplex-Sonographie der Venen in der Kniekehle

Konservative Therapie der Varikosis und was kann ich selbst tun, um vorzusorgen?

Zur Vorbeugung von Krampfadern sind alle Bewegungsmaßnahmen sinnvoll, die die Wadenmuskulatur aktivieren (Wandern, Joggen etc). Durch die Aktivierung der Muskelpumpe kommt es zu einer wesentlichen Druckentlastung der Beinvenen, die auch bei leichten Krampfadern zu einer Linderung der Stauungssymptome führen kann. So ist es sinnvoll bei langem Sitzen z.B. im Büro von Zeit zu Zeit aufzustehen und sich „die Beine zu vertreten“. Gleiches gilt auch für Langstreckenflüge. Es ist auch nicht verkehrt, im Laufe eines langen Tages zwischendurch die Beine hochzulegen. Eine Rückbildung der Krampfadern kann hierdurch allerdings nicht erzielt werden. Bei einigen Patienten kommt es gerade im Sommer bei Hitze zu Symptomen. Hier können kalte Güsse und Hochlagerung eine Linderung bringen. Der Erfolg dieser Maßnahmen ist wiederum nur von kurzer Dauer.

Kompressionsstrümpfe sind ärztlich verordnete, exakt angepasste Strümpfe, die in den Kompressionsklassen I-IV mit genau definierter Kompressionskraft erhältlich sind. Die Kompression ist in der Knöchelregion am stärksten ausgeprägt und nimmt nach oben kontinuierlich ab.

Die sog. „Stützstrümpfe“ sind für die Behandlung von Venenerkrankungen nicht ausreichend. Kompressionsstrümpfe (in der Regel Klasse II) müssen bei bestehender Venenerkrankung immer dann getragen werden, wenn sich der Mensch in aufrechter Position befindet, im Liegen können diese ausgezogen werden. Konsequentes Tragen von Kompressionsstrümpfen kann die Krampfadererkrankung nicht zur Heilung bringen, aber das Fortschreiten der Erkrankung deutlich verlangsamen. Unter Umständen ist trotz einer Venenoperation das langfristige Tragen von Kompressionsstrümpfen angezeigt. Falls eine OP nicht möglich ist, kann die einzig sinnvolle Therapie im Tragen von Kompressionsstrümpfen bestehen. Diese sind heute in verschiedenen Längen, Materialien und Farben verfügbar und haben optisch mit „Omas Gummistrumpf“ nicht mehr viel gemein.

Falls ein Patient nicht in der Lage ist, einen Kompressionsstrumpf selbst anzuziehen, ist alternativ das Übereinandertragen von Strümpfen geringerer Kompressionsklassen möglich. Medizinische Kompressionsstrümpfe sind als Hilfsmittel verordnungsfähig.

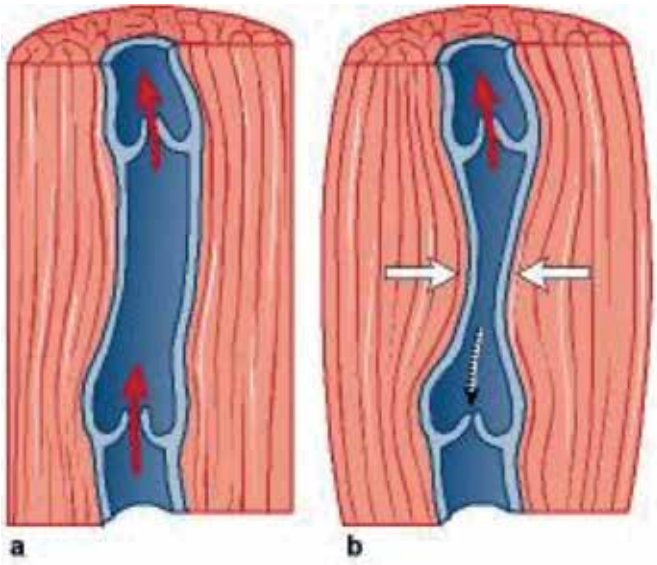

Prinzip der Wadenmuskelpumpe: Intakte Venenklappen verhindern das "Versacken des Blutes (a), Kompression der Muskulatur "presst" das venöse Blut nach oben (b)

Kompressionsstrümpfe

Endovenöse Therapiemöglichkeiten

Sklerosierungsverfahren/Schaumsklerosierung
Die Sklerosierung ist eine Therapieoption für kleine und mittelgroße Krampfadern (Besenreiser, retikuläre Varizen, Seitenastvarizen). In der Kombination mit Raumluft oder CO_2 (sog. Schaumsklerosierung) können hiermit auch großvolumige Venen behandelt werden. Der Vorteil liegt in der minimalen Invasivität und im Verzicht auf jede Form von Narkose. Patienten, die Blutverdünnungsmittel einnehmen müssen, brauchen Ihre Therapie nicht zu unterbrechen. Auch nach dieser Methode wird eine Kompressionstherapie wie o.g. empfohlen. Eine erneute Sklerosierungstherapie ist jederzeit möglich. Die Effektivität der Sklerosierung liegt bei 90%.

Nebenwirkungen: Nach der Behandlung kann es zu bräunlichen Hautpigmentierungen kommen, die im allgemeinen reversibel sind. Dies muß beachtet werden, insbesondere wenn die Therapie aus kosmetischen Gründen durchgeführt werden soll.

Sklerosierung von Besenreiservarizen

Thermische endovenöse Verfahren (Laser- oder Radiowellentherapie)
Bei diesen Verfahren werden die in der Venenwand vorhandenen Eiweißstrukturen ab einer Temperatur von 44°C irreversibel geschädigt und damit die Vene „von innen“ bzw. endovenös verschlossen. Bei diesem Verfahren wird die erkrankte Stammvene unter Ultraschallkontrolle punktiert. Anschließend wird unter dieser Kontrolle eine Sonde bis zur Einmündungsstelle der Vene in das tiefe Venensystem vorgeschoben. Die Vene mit der darin befindlichen Sonde wird mit einem Flüssigkeitsmantel umspritzt, damit die Hitze nicht das umliegende Gewebe schädigen kann. Die Energiequelle wird aktiviert. Dies ist je nach Methode ein Laser- oder Radiowellengenerator. An der Spitze der Sonde entsteht Hitze, welche die Venenwand zusammenschrumpfen lässt. Die Sonde wird dann mit einer definierten Geschwindigkeit zurückgezogen, wobei nur der zuvor bestimmte Venenanteil behandelt wird. Bei mehr als 95% der Patienten kann hiermit die erkrankte Stammvene verschlossen werden.

Auch nach dieser Therapie werden Seitenäste wie bei der Stripping-OP versorgt. Vom Ausmaß der Seitenäste hängt es ab, welche Narkoseform gewählt wird. Sehr günstig kann es sein, den Eingriff in so genannter Tumeszenz-Analgesie durchzuführen. Dabei wird die Ummantelungsflüssigkeit der Vene mit einem örtlichen Betäubungsmittel gemischt, so dass der Therapiebereich schmerzfrei ist. Dies erspart eine Vollnarkose.

Die postoperative Kompressionsbehandlung hängt vom Ausmaß der zuvor bestehenden Erkrankung ab. Wurde nur eine Stammvene versorgt, kann eine Woche Kompression ausreichen. Wurden viele Seitenäste mitbehandelt, kann eine längere Kompressionsphase sinnvoll und angenehmer sein.

Mögliche Nachteile: Hautschädigungen bei sehr schlanken Patienten, sofern die Flüssigkeitsummantelung zwischen Haut und Vene nicht ausreichend verabreicht worden ist. In seltenen Fällen ebenfalls Braunverfärbung der Haut. Studien haben zudem gezeigt, dass im Vergleich zur Stripping-OP etwas häufiger erneute Krampfadern im Mündungsbereich der behandelten Vene entstehen können.

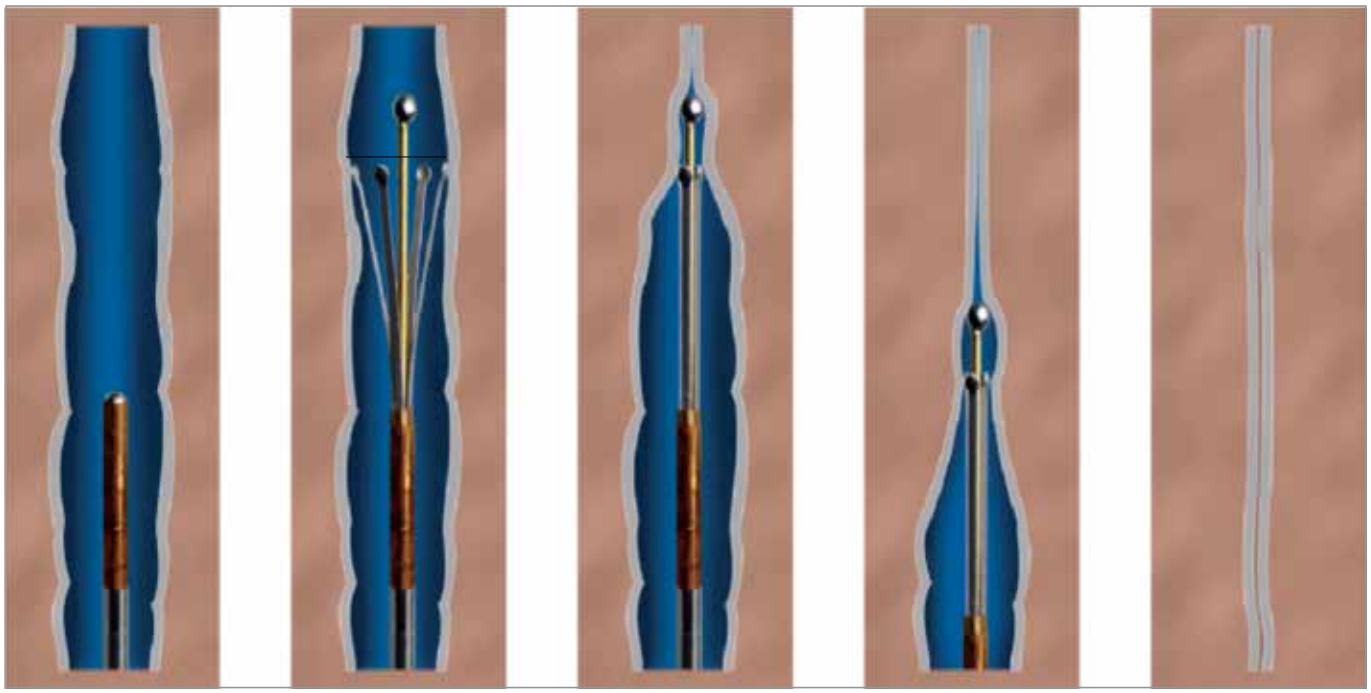

Prinzip der thermischen Therapie einer Varikosis mit Radiowellen

Linkes Bein: Vor und nach VNUS Closure und Seitastexhairese

Kleber
Seit wenigen Jahren besteht die Möglichkeit, die erkrankte Vene mit einem Acrylatkleber zu behandeln. Hierzu wird keine Narkose und keine Tumeszenz benötigt.

Mögliche Nachteile: Entzündungen der behandelten Vene kommen vor. Langzeitergebnisse liegen derzeit nur in unzureichender Zahl vor. Relativ hohe Kosten, die derzeit nicht von der gesetzlichen Krankenversicherung übernommen werden.

"Kleberpistole" mit Katheter

Stripping-OP und Phlebektomie

Die OP wird in den meisten Fällen in 2 Schritten vorgenommen: Die weitgehend gestreckt verlaufenden sog. Stammvenen werden an ihren Endpunkten (d.h. in der Leistenregion oder in der Kniekehle) freigelegt und mit schlanken Sonden aufgefädelt. Durch einen weiteren sehr kleinen Schnitt wird weiter fußwärts die Sonde wieder ausgeleitet. Die Vene wird jetzt an dieser Sonde fixiert und komplett gezogen, was ohne großes Trauma möglich ist, da die Vene nur mit hauchfeinem Bindegewebe mit ihrer Umgebung in Kontakt steht. Bei diesem Manöver wird die Vene „invaginiert“, also durch ihren eigenen Innenraum entfernt, wodurch der Wundkanal nochmals kleiner gehalten wird.

Die Schnitte werden anschließend mit einer kosmetischen Naht verschlossen.

Stark geschlängelt verlaufende Seitenäste werden durch kleine, wenige Millimeter lange Stiche freigelegt und mit feinsten Spezialhäkchen hervorgezogen. Die dabei entstehende geringe Blutung wird durch festes Drücken gestillt. Durch mehrere solcher kleinen Stiche können so die Seitenastvenen in gesamter Länge entfernt werden. Hier sind aufgrund der Winzigkeit der Schnitte keine Hautnähte nötig. Teils werden Seitenäste auch mit Schaum sklerosiert. Zum Abschluss der Operation wird ein Kompressionsverband angelegt, um kleine Nachblutungen zu stillen.

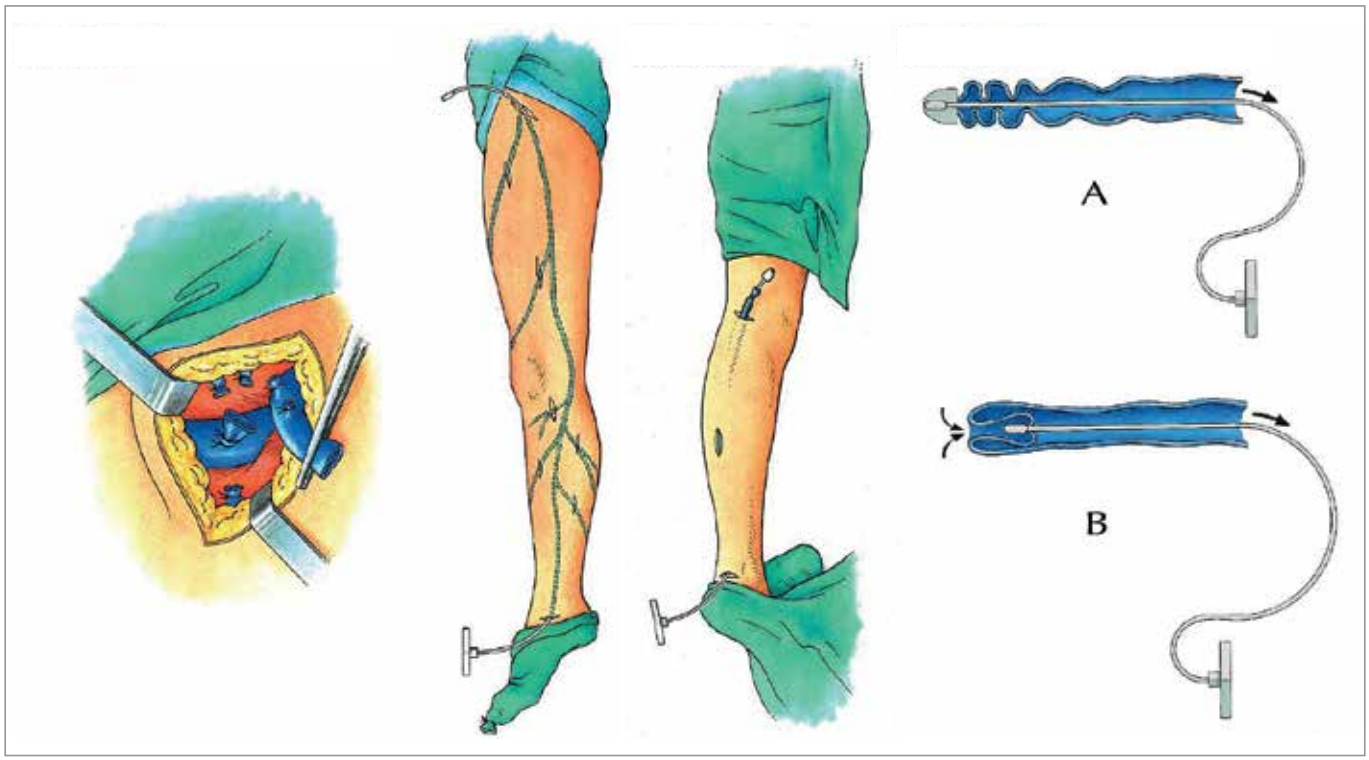

OP nach Babcock, Chirurg in Philadelphia, 1872-1963:

Prinzipien der Unterbindung der oberflächlichen Vene von der tiefen Leistenvene (links) sowie Stripping-OPs der V. saphena magna (Mitte links) und V. saphena parva (Mitte rechts); Ziehen der Vene mit einem Plastikkopf (A) oder invaginierend (B).

Präoperatives Anzeichnen der erkrankten Vene

Mini-Phlebektomie einer Seitenastvarikosis

Behandlungsrisiken: Das Risiko einer *Nachblutung* ist bei Krampfaderoperationen ausgesprochen gering, Nachoperationen sind bei weniger als einer von 1.000 Operationen erforderlich. Kleinere Blutergüsse insbesonders im Ober- und Unterschenkelinnenbereich sind Folge des Herausziehens der erkrankten Venen und werden unter adäquater Kompressionstherapie innerhalb von Tagen abgebaut.

Wundinfektionen und Wundheilungsstörungen treten bei Krampfaderoperationen mit einer Wahrscheinlichkeit von ca. 2% auf. Wenn Wundinfektionen auftreten, so ist in aller Regel die Leistenregion betroffen. Hier ist meistens die Gabe eines Antibiotikums ausreichend, Nachoperationen sind selten erforderlich. Infektionen im Bereich der kleinen Hautschnitte treten praktisch nicht auf. Das Infektionsrisiko ist erhöht bei Übergewicht, bei Zuckerkrankheit, bei Wiederholungseingriffen in Narbengebieten, sowie bei bereits bestehenden Infektionen im Bereich der Leiste oder von Unterschenkelgeschwüren.

Im Bereich der Leiste verlaufen viele Lymphbahnen, die dem Abtransport von Gewebeflüssigkeit aus dem Bein dienen. Unbeabsichtigte Verletzungen dieser Lymphbahnen können zu sog. *Lymphfisteln* führen, die zumeist konservativ behandelt werden können. Auch diese Komplikation ist sehr selten, tritt jedoch etwas häufiger bei Übergewicht und Wiederholungsoperationen in Narbengebieten auf.

Eine weitere Komplikationsmöglichkeit ist die unabsichtliche *Verletzung kleiner Hautnerven* beim Herausziehen der Venenäste oder der Stammvenen. Dies führt zu Gefühlsstörungen in kleinen Hautgebieten, die am Anfang mit einer Überempfindlichkeit der betroffenen Hautregion einhergehen können. Im Laufe der Zeit weicht die Überempfindlichkeit einem Taubheitsgefühl, das betroffene Hautgebiet wird kleiner. Am häufigsten betroffen ist die Hautregion um den Innenknöchel. Bewegungsstörungen treten im Gefolge solcher Nervenverletzungen nicht auf.

Welche Therapie ist für mich optimal - Wer entscheidet, was zu tun ist?

Alle Verfahren haben ihre Eigenheiten, die von dem verantwortlichen Arzt abgewogen werden müssen. Hierbei werden die anatomischen Gegebenheiten ebenso berücksichtigt wie Alter, Gewicht, Nebenerkrankungen, Ansprüche an Aktivitäten und Kosmetik sowie viele weitere individuelle Faktoren. **Keine Methode ist für alle Fälle optimal, weshalb Sie gut beraten sind, sich in einem Venen-Zentrum behandeln zu lassen. Hier werden alle Methoden, die zur Verfügung stehen persönlich mit Ihnen besprochen und abgewogen.**

Nachbehandlung und Kontrolluntersuchungen

Oberstes Prinzip der Nachbehandlung nach einer Krampfaderoperation ist die ausreichende Kompression und die frühzeitige Mobilisierung bereits am OP-Tag. Der erste Kompressionsverband wird im OP-Saal angelegt, am ersten Tag nach der OP gewechselt und durch Kompressionsstrümpfe ersetzt. Die Beine werden mindestens für 1 Woche, bei Bedarf auch länger, mit einem solchen Strumpf versorgt oder in Sonderfällen gewickelt. Im Falle einer ausgedehnten Operation, bei Unterschenkelgeschwüren oder bei einer bereits zuvor vorhandenen Schädigung des tiefen Beinvenensystems kann auch eine länger andauernde, in Einzelfällen lebenslange Kompressionstherapie erforderlich werden.

Je nach Narkoseform stehen Sie bereits nach dem Eingriff, bei stationären Behandlungen am Nachmittag des OP-Tages auf, dies jedoch anfangs nur in Begleitung einer Pflegeperson.

Wichtig ist, dass Sie an den ersten beiden Tagen pro Stunde etwa 10 Minuten gehen und sich anschließend mit erhöhten Beinen wieder hinlegen. Längeres Sitzen oder Stehen gilt es zu vermeiden. Legen Sie in den darauf folgenden Tagen zunehmend längere Gehstrecken zurück und gehen Sie 20, dann 30 Minuten. Weitere ca. 7 Tage ist Schonung sinnvoll. Sie werden beim Gehen die Kompression als angenehm empfinden, da sie das Anschwellen der Beine verhindert. Lassen Sie sich in den ersten Wochen nach der Operation von auftretender Schwellneigung vor allem der Unterschenkel nicht beunruhigen.Tragen Sie dann die Kompressionsstrümpfe länger, bis die Beine auch abends ihre normale Form behalten.

Wurden Ableitungsschläuche für Wundsekret (Drainagen) eingelegt, so werden diese nach 24, spätestens nach 48 Stunden gezogen. Kann die Operation nur unter stationären Bedingungen durchgeführt werden, ist meist eine Entlassung am nächsten oder übernächsten Tag nach der Operation möglich.

Unter der Rufnummer 089 4140 6666 können ambulante Termine zur Wundnachschau oder zum Entfernen des Nahtmaterials vereinbart werden. Sollten nach der Entlassung Probleme auftreten, so sind wir tagsüber unter der Tel.-Nr. 089 4140 7772 erreichbar. Nachts und am Wochenende wählen Sie die Tel.-Nr. 089 4140 5007. Sie erreichen hier den diensthabenden Arzt der Gefäßchirurgie.

Das Nahtmaterial wird in aller Regel etwa am 10. Tag nach der Operation entfernt. Dies kann entweder durch Ihre/n behandelnde/n Ärztin/Arzt oder durch uns erfolgen. Lediglich die größeren Hautschnitte werden mit Nähten versorgt. Die vielen kleinen Inzisionen bedürfen keiner Naht. Sie werden anfangs mit Pflastern bedeckt, da noch geringe Mengen Wundflüssigkeit austreten können. Auch dies ist kein Grund zur Beunruhigung. Nach 2 – 3 Tagen sind keine Wundverbände mehr erforderlich, lediglich Schnitte in der Leiste oder in der Kniekehle – sofern vorhanden – sollten für einige Tage geschützt und trocken gehalten werden.

Duschen ist ab dem 3. Tag möglich, verzichten Sie hierbei allerdings für eine Woche auf die Anwendung von Seife im OP-Gebiet. Die Wunden werden nach dem Duschen lediglich vorsichtig abgetrocknet. In den ersten 3 Wochen nach der Operation ist es sinnvoll, auf Wannenbäder zu verzichten. Hierdurch werden die frisch verklebten Wunden zu sehr aufgeweicht. Im ehemaligen Lager der herausgezogenen Venen (z.B. an der Innenseite des Oberschenkels) werden Sie Verhärtungen des Fettgewebes tasten. Dies ist das Resultat normaler Vernarbungsvorgänge nach der Operation. Innerhalb von 2 – 3 Monaten werden sich diese Verhärtungen zurückbilden, bis sich das Fettgewebe wieder weich anfühlt.

Sportliche Betätigungen können Sie nach einer Venenoperation nach 3 Wochen wieder aufnehmen und danach wieder langsam steigern.

Worauf müssen Patienten nach einer Behandlung achten?

Wiederauftreten von Krampfadern: Auch wenn die offene oder endovenöse Krampfader-OP die erkrankten Venen beseitigt hat, bleibt die Anlage zur Krampfaderbildung naturgemäß bestehen. So werden nach 6-8 Jahren erneute Krampfadern bei ungefähr 30 – 40 % aller Patienten **unabhängig von der angewandten Therapiemethode** beobachtet. Diese erfordern allerdings nur in einem kleinen Teil der Fälle eine Nachoperation. Meistens erscheinen unbedeutende Nebenäste, welche durch Verödung oder Lasertherapie behandelt werden können. Lediglich größere Krampfadern, welche größere Blutmengen umleiten, raten wir operativ zu entfernen.

Eine routinemäßige Nachuntersuchung ist nicht erforderlich. Eine erneute Venenuntersuchung ist allerdings sinnvoll, wenn erneut Symptome aufgetreten sind.

Besenreiservarizen (kleinste Krampfaderverästelungen in der Haut) tragen nicht zur Entstehung von offenen Beinen bei. Sie stellen ein kosmetisches Problem dar. Ihre Entfernung erfolgt nicht durch eine OP, sondern durch Verödung oder Laserbehandlung. Wir führen diese Behandlungen im Rahmen unserer Venensprechstunde durch.

Die Entfernung von Besenreisern wird aufgrund der fehlenden medizinischen Bedeutung dieser Krampfaderform nicht durch die gesetzlichen Krankenkassen vergütet. Sie muss von den Patienten selbst bezahlt werden.

Organisationsablauf

Die Poliklinik der Klinik für Vaskuläre und Endovaskuläre Chirurgie ist die erste Anlaufstelle. In unserer Venensprechstunde erfolgen die Befunderhebung inkl. Ultraschall und ggf. die notwendige Therapieplanung. Der Patient erhält vorab Informationen über das geplante operative Vorgehen und die alternativen Möglichkeiten der Behandlung. Auch wird ein Rezept für Kompressionsstrümpfe ausgestellt.

Für stationäre Behandlungen wird der Aufnahmetermin telefonisch mit unserem Patientenmanagement (Tel.-Nr. 089 4140 5266) vereinbart. Der nächste Kontakt ist der sogenannte prästationäre Tag. Hier werden die OP- und Narkoseaufklärung besprochen und falls notwendig ergänzende präoperative Untersuchungen durchgeführt. Am OP-Tag wird der Patient zu einer zuvor vereinbarten Zeit einbestellt., hierzu muss der Patient nüchtern sein.

Kontrolluntersuchung im Gefäßzentrum

Tiefe Becken-Bein-Venenthrombose

Grundlegendes zur tiefen Venenthrombose (Phlebothrombose)

Bei der Venenthrombose kommt es zur akuten Gerinnselbildung im Bereich der tiefen Bein- oder Beckenvenen (seltener auch der unteren Hohlvene). Ursächlich handelt es sich hierbei um eine krankhafte Wechselwirkung zwischen der Venenwand, einem gestörten Blutfluss und einer überschießenden Blutgerinnung. Dieser grundsätzliche Zusammenhang wurde bereits im 19. Jahrhundert erkannt und wird seither als *Virchow'sche Trias* bezeichnet.

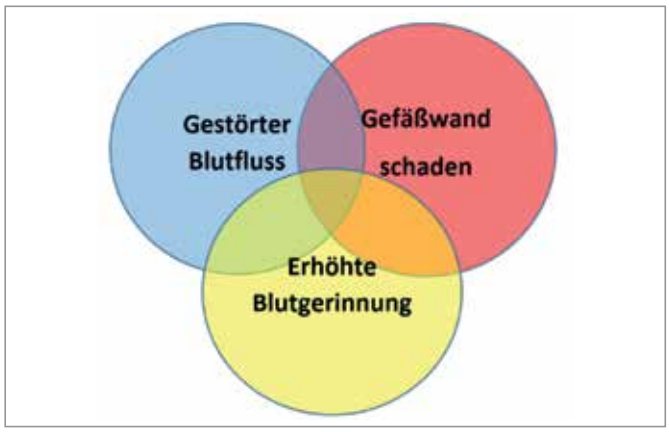

Virchow`sche Trias

Werden die Blutgerinnsel so groß, dass sie den Blutstrom behindern oder gar komplett blockieren, kommt es zu einem Rückstau des venösen Blutes. Besonders in der Frühphase einer tiefen Venenthrombose können sich frische Blutgerinnsel ablösen und eine Lungenembolie verursachen. **Lungenembolien sind potentiell lebensbedrohlich!**

Der gestörte Blutfluss: Die Fließgeschwindigkeit des Blutes verlangsamt sich, wenn ein Mensch auf Dauer ruht und die Muskelpumpe der Beine nicht benutzt wird. Beispiele sind: immobilisierende Krankheiten, frisch operierte Patienten, Gipsverbände, eingeschränkte Mobilität bei langen Flügen oder Busfahrten (>4 Std.). Weitere seltene Ursachen sind mechanische Behinderungen des venösen Blutflusses (z.B. in der späten Schwangerschaft durch den Druck des Kindes auf die Beckenvenen), Tumore und Herzinsuffizienz.

In Krampfadern fließt das Blut verlangsamt, was das Risiko für örtliche Entzündungen und Thrombenbildung erhöht. Die Gefahr tiefer Venenthrombosen durch symptomlose Krampfadern wird allerdings oftmals überschätzt.

Die erhöhte Blutgerinnung: Eine wesentliche Erhöhung der Blutgerinnung kommt bei Verletzungen und Operationen zustande. Hierbei werden die verschiedenen Gerinnungssysteme, die von der Natur vorgehalten werden, aktiviert, da sie für den „Reparaturmechanismus" gebraucht werden. Ärztlicherseits wird dem mit einer frühestmöglichen Mobilisierung der Patienten, dem Tragen von Kompressionsstrümpfen und geeigneten Medikamenten (z.B. Heparin) entgegen gewirkt. Infektionen und Tumorerkrankungen können ebenfalls das Gerinnungssystem aktivieren. Spontan auftretende Thrombosen können im Einzelfall das erste Symptom einer bisher nicht erkannten Tumorerkrankung sein.
In ebenfalls seltenen Fällen liegt eine angeborene Veränderung des Gerinnungssystems vor. Die Ausprägung derartiger genetischen Prädispositionen ist individuell allerdings sehr unterschiedlich. Eine entsprechende Abklärung kommt daher nur in klinisch besonderen Situationen in Betracht.

Die Schädigung der Gefäßwand: Dies kann natürlich durch eine Verletzung geschehen, bei welcher die Natur diese Vorgänge ja auch eigentlich zur „Reparatur" vorgesehen hat. Zum einen bedeutet eine Verletzung der Gefäßinnenschicht einen Angriffspunkt für die Absiedlung von Thromben, zum anderen wird hier auch die wandständige Blutgerinnung aktiviert. Verletzungen der Gefäßwand sind auch fester Bestandteil von Operationen, wodurch bei diesen die verschiedenen Gerinnungssysteme ebenfalls aktiviert werden.
Weitere Faktoren, die zu einer Schädigung der venösen Gefäßwand führen können sind Hormone (z.B. „Anti-Baby-Pille", Schwangerschaft) und – ganz besonders wichtig - das Rauchen.

Wo tritt eine Thrombose auf?

Generell kann eine Thrombose in allen Körperabschnitten auftreten. Am weitaus häufigsten sind jedoch

Thrombosen in den Beckenvenen (30%) und Beinvenen (60%), weit dahinter gefolgt von den Gerinnseln in den Arm- und Achselvenen. Weitere Thrombosen stellen ausgesprochene Raritäten dar und sind in Diagnostik und Therapie etwas für den absoluten Spezialisten.

Bei den Beinvenenthrombosen wird zwischen oberflächlichen und tiefen Venenthrombosen unterschieden, da der Mensch zwei Venensysteme hat. Die oberflächlichen Venen laufen oberhalb der Muskelhäute im Unterhautfettgewebe. Diese Venen können bei schlanken Menschen bläulich durchscheinen. Die tiefen Venen laufen unterhalb der Muskelhäute, also mehr im Zentrum des Querschnitts einer Extremität. Beide Systeme sind mit sogenannten „Perforansvenen“ strickleiterartig miteinander verbunden. Die oberflächlichen Venen entleeren sich bereits teilweise über diese Verbindungen in das tiefe System, bevor der Hauptstamm komplett in dieses einmündet.

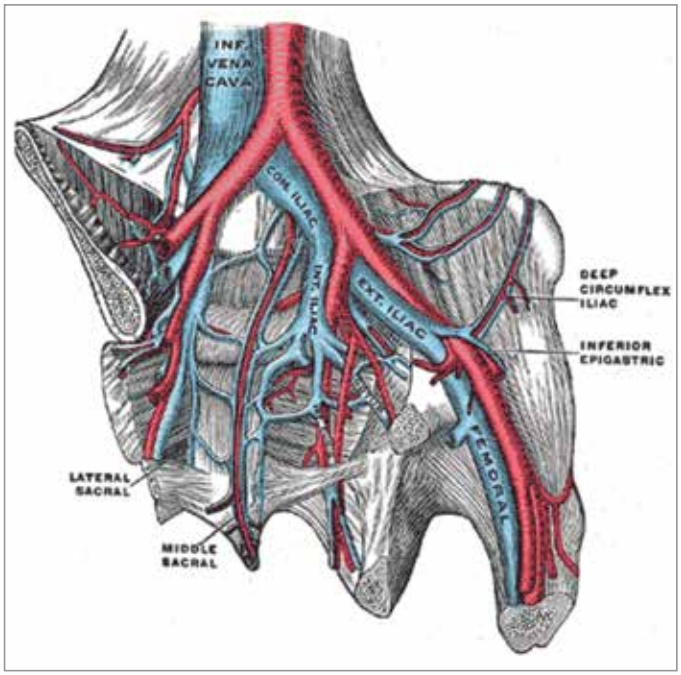

Schema Beckenvene

Oberflächliche Venenthrombose
Thrombosen der oberflächlichen Venen werden *Thrombophlebitis* **genannt**, also einer entzündlichen Thrombose der oberflächlichen Venen. Diese ist meist sehr schmerzhaft, ist aber, sofern sie auf die Oberfläche beschränkt bleibt, ungefährlich und heilt mit gelegentlich verbleibenden bräunliche Verfärbungen entlang der ehemals entzündeten Venen aus. Etwa 25% aller oberflächlichen Venenthrombosen wachsen bis in das tiefe Venensystem und müssen dann wie eine *tiefe Venenthrombose* behandelt werden. Wiederholt auftretende Episoden einer Thrombophlebitis können ebenfalls ein Hinweis auf eine bisher nicht erkannte bösartige Erkrankung sein.

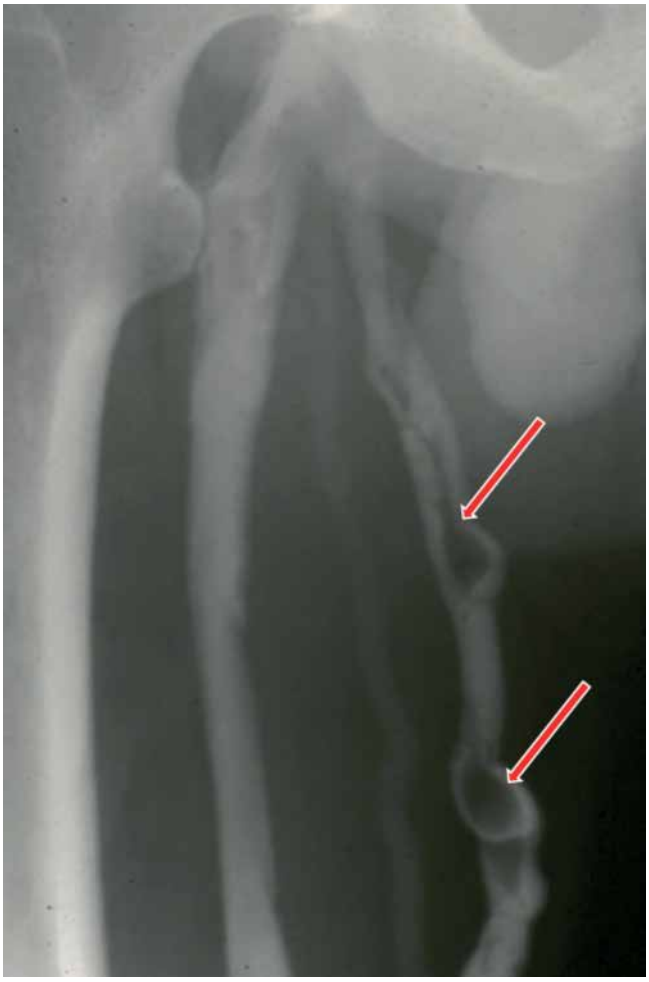

Nachweis von Thromben (siehe Pfeile) in der Vena saphena magna (Phlebographie)

Welche Erkrankungen verursachen ähnliche Symptome wie Venenthrombosen?
Schwellungen der Beine kommen bei Herzinsuffizienz, Niereninsuffizienz und Lymphödemen vor. Ziehende oder stechende Schmerzen in den Beinen sind oftmals Ausdruck einer Nervenirritation, die ihren Ursprung an der Wirbelsäule haben kann. Da es sich hierbei um ernsthafte Erkrankungen handeln kann, ist es unbedingt erforderlich, dass Sie bei dem Verdacht auf eine Thrombose auf jeden Fall zum Arzt gehen.

Symptome einer tiefen Venenthrombose und was bemerkt der Patient selbst?

Typische Zeichen sind:

- Schwellung der betroffenen Extremität
- Schmerzen an dieser Extremität, v.a. an der Innenseite des Fußes oder auch ein Wadendehnungsschmerz
- Eine rötliche, manchmal bläuliche Verfärbung; bei starker Schwellung glänzt eventuell die gespannte Haut
- Betonte Vene unter der Haut
- Überwärmung
- eventuell Fieber

Klinischer Aspekt bei chronisch verschlossener Beckenvene

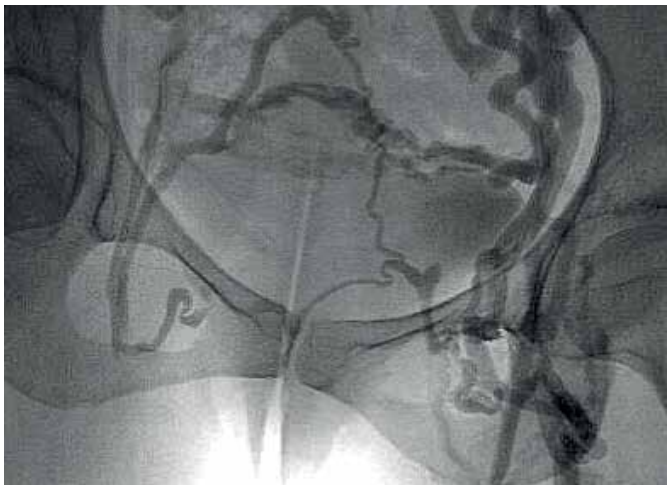

Phlebographische Darstellung der tiefliegenden Umgehungskreisläufe

Treten Brustschmerzen oder Atemnot auf, so können dies Hinweise auf eine *Lungenarterienembolie* sein. Dann ist ein SOFORTIGER Arztbesuch erforderlich.

Auch sollten Sie bei Symptomen einer Thrombose möglichst bald einen Arzt aufsuchen, da der Erfolg der Therapie sehr stark zeitabhängig ist.
In seltenen Fällen können auch Unterleibsbeschwerden und Rücken- sowie Flankenschmerzen Ausdruck einer besonders hoch reichenden Beckenvenenthrombose sein.

Klinische und apparative Diagnostik

In ärztlicher Behandlung sind maximal vier Schritte für eine komplette Diagnostik einer tiefen Venenthrombose notwendig:

- Anamnese und klinische Untersuchung
- Gerinnungslabor
- Ultraschall
- CT oder MRT

Im **Amnamnesegespräch** werden die typischen Symptome erfragt. Der Arzt versucht, möglichst exakte Hinweise auf den zeitlichen Verlauf zu bekommen, um bei einer Bestätigung der Verdachtsdiagnose die optimale Therapie wählen zu können.
Bei der **klinischen Untersuchung** werden Schwellungszeichen, Schmerzpunkte und Hinweise auf chronische Venenerkrankungen gesucht. Auch werden Ausmaß der Erkrankung und die Dringlichkeit der Therapie eingestuft.
Aus Anamnese und klinischer Untersuchung bestimmt der Arzt den sogenannten Wells Score, ein Punktesystem, mit welchem die Wahrscheinlichkeit des Vorliegens einer Thrombose bestimmt wird.
Anschließend wird meistens ein einzelner Blutwert – die D-Dimere – bestimmt. Aus beidem zusammen kann eine Thrombose mit großer Wahrscheinlichkeit ausgeschlossen werden. Ist dies nicht eindeutig der Fall, folgt auf jeden Fall eine Ultraschalluntersuchung. Mit dieser können Thromben identifiziert werden.

» Je größer die Erfahrung des Untersuchers ist, desto kleinere Thromben können gefunden werden. «

Ultraschall: Doppler- und Duplex-Sonographie
Die wichtigste Methode in der apparativen Venendiagnostik stellt der Ultraschall dar. Mit ihm können die Anatomie der Venen und die Ausbildung krankhafter Prozesse schmerzfrei und ohne Nebenwirkungen dargestellt werden. Auch kann durch Varianten dieser Untersuchungsmethode eine funktionelle Aussage über die Venen getroffen werden. Krampfadern, Thrombosen und postthrombotische Veränderungen, also die Folgen einer Thrombose können hiermit abgeklärt werden. Ein weiterer Vorteil liegt in der beliebigen Wiederholbarkeit dieser schmerzfreien Methode, so dass sie sehr gut für Verlaufsuntersuchungen geeignet ist.

Weiterführende apparative Diagnostik
Bei Patienten, die mit Lungenembolien in die Klinik kommen und bei denen man keine Thromben in den Beinvenen finden kann, folgt ein CT des Beckens, da auch die inneren Beckenvenen Ort einer Thrombose sein können. Diese Venen sind mit dem Ultraschall wegen der Beckenknochen nicht erreichbar. Bei Schwangerschaftsthrombosen verzichtet man aufgrund der Strahlenbelastung selbstverständlich auf ein CT.



Duplexsonographie Venen

Thrombose der unteren Hohlvene (CT)

Sonderfall: Reisethrombose

Bei der sog. Reisethrombose kommen mehrere Faktoren zusammen. Zum einen ist es die lange Immobilisierung, die auf Busreisen oft ausgeprägter als im Flugzeug ist. Dazu kommen eine zu geringe Flüssigkeitsaufnahme. Grundsätzlich gilt, dass Reisen erst ab einer Dauer von > 4 Stunden mit einem erhöhten Thromboserisiko einher gehen.

Reisethrombosen im Rahmen von Flugreisen treten nicht sehr häufig auf. Für Busreisen liegen keine Zahlen über die Häufigkeit von Thrombosen vor, da die große Zahl der Reisenden nicht erfasst wird. Trotzdem macht es Sinn, sich zu schützen. Dies bedeutet in erster Linie, sein eigenes Risiko abzuschätzen und dementsprechend Gegenmaßnahmen zu planen. Folgende Fragen sind zu stellen:

- Geht der Flug über > 4 Stunden? – Planen Sie wiederholt aufzustehen und sich die Beine zu vertreten. Scheuen Sie sich nicht, Wadengymnastik durch Kippbewegungen der Sprunggelenke wiederholt durchzuführen.
- Neige ich dazu, zu wenig zu trinken? – Nehmen Sie zusätzlich zu den Trinkrationen an Bord Wasser mit! Keinen Alkohol. Der entzieht dem Körper zusätzlich Flüssigkeit.
- Habe ich Krampfadern oder ein anderes Venenleiden? – Falls ja, lassen Sie sich von einem Arzt über den Einsatz von Kompressionsstrümpfen beraten. In schweren Fällen kann die vorherige Therapie der Erkrankung sinnvoll sein.
- Habe ich eine Thrombose in der Vorgeschichte? – In diesem Fall sollte evtl. ein gerinnungshemmendes Medikament zum Einsatz kommen. Dies müssen Sie mit Ihrem Arzt besprechen.
- Ist eine familiäre Häufung von Thrombosen oder Lungenembolien bekannt? Wurde evtl. sogar bereits eine genetische Gerinnungsstörung identifiziert? – In diesen Fällen sollten Sie vor Fernreisen eine ärztliche Beratung suchen.

Grundsätzlich gilt, dass es keinen Grund gibt, sich aus Angst vor einer Reisethrombose eine lange erträumte Reise zu versagen. Stellen Sie sich die genannten Fragen, schützen Sie sich gegebenenfalls und genießen dann Ihre Reise.

Konservative Therapie der tiefen Venenthrombose - was kann ich selbst tun?

Beim Vorliegen einer tiefen Venenthrombose muss die Therapie so schnell wie möglich beginnen, da bereits am 4. Tag nach Krankheitsbeginn Bindegewebszellen von der Venenwand in das Blutgerinnsel einwandern und dieses mit der Wand verbinden. Auch das Gerinnsel selbst verändert sich. Je weiter diese Prozesse fortschreiten, desto schlechter kann ein Gerinnsel sich selbst wieder auflösen, mit Medikamenten aufgelöst, mit Kathetern oder einer Operation entfernt werden.
Für die medikamentöse Therapie gibt es zwei Ansätze: Zum einen entstehen im gesunden Körper permanent Mikrothromben, die vom Körper wieder aufgelöst werden. Diese beiden Vorgänge liegen bei einem gesunden Menschen im Gleichgewicht. Entsteht ein krankhafter Thrombus, so wird versucht dieses Gleichgewicht mit Medikamenten in Richtung „Auflösung“ zu verschieben. Das bedeutet, dass das Blutgerinnsel einerseits nicht mehr wachsen kann und der Körper seine „lösenden“ Fähigkeiten selbst nutzt. Das bedeutendste Medikament ist hierfür das Heparin. Dieser Ansatz führt z.B. bei Beckenvenenthrombosen dazu, dass sich ca. 30% der Thrombosen wieder auflösen. Wichtig ist, dass durch die sofortige Gabe von Heparin das Risiko einer Lungenarterienembolie wesentlich gesenkt werden kann. Im weiteren Verlauf kommen gerinnungshemmende Medikamente zum Einsatz, die in Tablettenform genommen werden können.

Hierzu gehören Vitamin-K-Antagonisten (z.B. Marcumar) und die sog. direkten oralen Antikoagulantíen (DOAK). Die Dauer der Einnahme – meist 3 bis 6 Monate bei einer ersten Thrombose – hängt vom Ausmaß der Thrombose, dem betroffenen Extremitätenabschnitt und den Umständen der Erkrankung ab. Vor allem bei einer vorübergehenden Verwendung über wenige Wochen bis Monate haben sich die DOAKs als eine einfache Therapie in Tablettenform bewährt. Diese wird ein- oder zweimal am Tag in einer festen Dosis eingenommen. Nach Beendigung der medikamentösen Therapie sollte in Risikosituationen, z.B. Flug- oder Busreisen, eine Prophylaxe mittels Kompressionsstrumpf und Medikamenten erfolgen (s. Reisethrombose).

Der **zweite Ansatz** ist eine aktive Auflösung der Blutgerinnsel mit Medikamenten. Gibt man diese Medikamente jedoch in wirksamer Dosierung direkt in die Blutbahn, so haben sie deutliche Blutungskomplikationen zur Folge, weshalb diese Substanzen nur in extremen Ausnahmefällen systemisch verabreicht werden. Sie kommen aber in Kombination mit der Katheterlyse zum Einsatz.

ASS (Aspirin/Acetylsalicylsäure) hat im Bereich der Venen gegenüber den Arterien nur 1/3 seiner Wirkung. Dies ist für eine Standardtherapie nicht ausreichend.

Kompression
Die Kompressionstherapie der tiefen und oberflächlichen Thrombose stellt eine unverzichtbare Säule der Behandlung dar. Sie mildert die Schmerzen und hilft, die Schwellung zurückzudrängen. Darüber hinaus können frische Thromben in der Vene fixiert werden, sodass die Gefahr einer Embolie drastisch reduziert wird. Heutzutage wird die Therapie der akuten Thrombose wann immer möglich ambulant durchgeführt, um durch die Mobilisierung der Patienten eine weitere Thrombenbildung zu vermeiden. Grundvoraussetzung ist aber in jedem Fall eine suffiziente Kompression. Ohne diese ist eine mobilisierende Therapie nicht erlaubt.

Zu Beginn der Behandlung kann die Kompression mit Bandagen möglichst über einer Polsterung durchgeführt werden. Es sollte so bald wie möglich auf Kompressionsstrümpfe umgestellt werden, da diese gleichmäßiger anliegen und v.a. Schnürfurchen in dem geschwollenen Bein vermeiden sollen. Gegebenenfalls werden diese Strümpfe angemessen und nach Maß hergestellt. Bei starken Schwellungen kann es sinnvoll sein, so lange mit Bandagen zu arbeiten, bis die stärkste Schwellung abgeklungen ist und ein Strumpf nicht sofort wieder ausgetauscht werden muss. Kommen Bandagen zur Anwendung, so sollten sie unbedingt von qualifiziertem Fachpersonal angelegt werden.

In den aktuellen Leitlinien zur Therapie der tiefen Venenthrombose wird eine sofortige und 6 Monate andauernde Kompressionstherapie, evtl. bei Schwellneigung auch länger, empfohlen. Beim postthrombotischen Syndrom soll die Kompressionstherapie in vielen Fällen sogar dauerhaft erfolgen.

Operation und Katheterverfahren

Kommt ein Patient rechtzeitig innerhalb der ersten Woche nach Beginn der Erkrankung in gefäßmedizinische Betreuung, kann eine Entfernung der Thromben erwogen werden. Hierzu stehen offen-operative und kathetergestützte Verfahren sowie Kombinationen der beiden zur Verfügung. Welche Verfahren im individuellen Fall zur Anwendung kommen können, muss vom behandelnden Arzt - anhand vieler Überlegungen - sorgfältig entschieden werden.

Mechanische endovaskuläre Thrombektomie
Hierzu wurden in den letzten Jahren verschiedene Katheterverfahren entwickelt, die in der Lage sind, frische Thromben endovaskulär zu verkleinern und abzusaugen. Bevorzugte Behandlungsindikationen sind hierbei Beckenvenenthrombosen, im Einzelfall auch Oberschenkelvenenthrombosen.

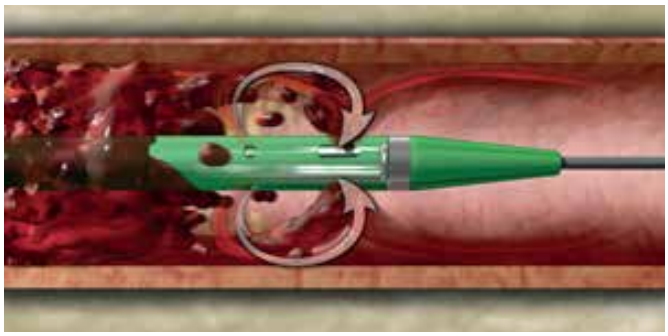

Angio Jet® (Firma Boston Scientific), rheolytisches, mechanisches Trombektomie System

Indigo® (Firma Penumbra), mechanisches Thrombektomie System

Die Katheterlyse
Der Zugang zu den thrombosierten Venen erfolgt über eine Punktion in einem noch offenen Gefäßabschnitt. Dann wird der Katheter unter Röntgensicht über einen Führungsdraht in das Blutgerinnsel geführt. Entweder wird ein Katheter verwendet, der über viele Seitenlöcher ein gerinnsellösendes Medikament direkt in den Thrombus abgibt oder Katheter, die durch verschiedene mechanische Ansätze zusätzlich den Thrombus zerkleinern und abtransportieren.

EKOS System zur Katheterlyse

Durch beide Verfahren wird die benötigte Dosis an thrombuslösenden Medikamenten um ca. 90% verringert, sodass Blutungskomplikationen keine wesentliche Rolle mehr spielen.

Die operative Thrombenentfernung

Bei der operativen Thrombenentfernung wird ein Zugang zur Leistenvene gelegt. Dann wird die thrombosierte Vene eröffnet und die Thromben werden lokal entfernt. Weitere Thromben werden aus der Peripherie herausgedrückt und aus der Beckenvene mit Ballonkathetern herausgezogen. Wird bei der Röntgenabschlusskontrolle z.B. eine Engstelle im Becken identifiziert, so wird diese mit einem Stent aufgedehnt. Diese Operationen kommen nur bei wenigen Patienten infrage, bringen aber sehr gute Ergebnisse.

Operation einer tiefen Beckenvenenthrombose

Vier Wochen nach operativer Therapie einer Beckenvenenthrombose links mit Stenting eines Beckenvenensporns

Sonderfall: Venöse kosto-claviculäre Kompression (Thoracic Inlet-Syndrom, TIS)

Krankheitsbild und Ursachen

Venenprobleme gibt es auch an der oberen Extremität. Ein Krankheitsbild mit chronischem oder auch akutem Charakter ist das sogenannte Engpass-Syndrom im oberen Brustkorb zwischen Schlüsselbein und erster Rippe. Hier verlaufen die wichtigsten Arterien, Venen und Nerven zum Arm. Ein weiterer Platzmangel kann durch eine zusätzliche sog. Halsrippe entstehen.
Auch angeborene knöcherne Fehlbildungen, etwa die Verschmelzung der 1. mit der 2. Rippe, ein Schlüsselbeinbruch mit überschießender Verkalkung oder eine Heilung in Fehlstellung können eine zusätzliche Enge schaffen. Nicht zuletzt können auch Haltungsfehler (z.B. untrainierte Schultermuskulatur bei zierlichen jungen Frauen) oder eine sehr stark ausgebildete Muskulatur (z.B. bei Bodybuildern!) zu einer Kompression der Schultervene führen.
Die Kompression der Schultervene kann zu einer tiefen Schulter- und Armvenenthrombose führen.

Gelegentlich wird diese – insbesondere nach körperlicher Anstrengung – auch *Thrombose par effort* oder *Paget-von Schrötter-Syndrom* (britischer und österreichischer Arzt) genannt.

Symptomatik

Der Verschluss der Schultervene tritt nach Überkopfarbeiten und schweren handwerklichen Tätigkeiten (z.B. Holzhacken) sowie bei Leistungssportlern (Tennis, Ballsportarten) vorzugsweise rechts auf und führt zu einer akuten Armschwellung und Schmerzen oder auch einem Druckgefühl in der Achsel.

Luftnot, Brustschmerz, Husten können Symptome einer Lungenembolie sein! Diese schwerwiegende Komplikation einer Venenthrombose kann auftreten, wenn sich ein Teil des Gerinnsels löst und in die Lungenstrombahn eingeschwemmt wird.

Das „Daran denken“ ist wichtig, v.a. auch, wenn sich andere Erkrankungen wie ein Muskelfaserriss mit einer Einblutung als Ursache der Symptome anbieten.
Eine akute Armschwellung ist immer verdächtig auf das Vorliegen einer Thrombose im Bereich der Arm- und Schultervenen. Chronische Schmerzen und Sensibilitätsstörungen an der Hand (Kribbeln, Kältegefühl) und auffällig sichtbare Hautvenen können ebenfalls Ausdruck des Schultergürtelkompressionsyndroms sein. Eine einseitige Armschwellung muss allerdings auch an andere Ursachen wie z.B. vergrößerte Lymphknoten in der Achsel mit Lymphabflussstörung und andere Erkrankungen denken lassen. Handelt es sich doch um eine Venenthrombose, so muss deren Ursache abgeklärt werden.

Diagnostik

Hierzu stehen klinische Tests zur Verfügung wie z.B. das vorzeitige Verschwinden des Handgelenkspulses bei geringer Anhebung des betroffenen Arms. Wesentlich sind aber die Duplexsonographie und ggfs. auch eine Kernspinaufnahme der Venen sowie ein Röntgenbild des oberen Brustkorbs. Ein Neurologe untersucht die Funktion des Nervengeflechts (Plexus brachialis), welches ebenfalls durch diese Region verläuft.

Therapie

Akute Arm-/Schultervenenthrombosen werden zumeist konservativ mit mehrwöchiger Blutverdünnung und einer Kompressionstherapie behandelt. Umgehungskreisläufe führen häufig zum zügigen Abschwellen des betroffenen Arms. Alternativ ist bei gravierendem Befund die Behandlung durch eine Kathetertherapie mit gerinnselauflösenden Mitteln unter stationären Bedingungen angezeigt. Die thrombosierte Vene kann sich bei einem Teil der Patienten durch körpereigene Gerinnselauflösung im Lauf von Wochen bis Monaten selbst rekanalisieren. Eine operative Thrombenentfernung ist nur sehr selten notwendig.
Wird durch die genannten Untersuchungen ein sog. *Thoracic Inlet-Syndrom* (also Kompression im Bereich der 1. Rippe) diagnostiziert, empfehlen wir zumeist eine operative Therapie, um im Langzeitverlauf das Risiko einer erneuten Thrombose zu minimieren. Die Behebung der Engstelle geschieht durch die Entfernung der sehr kleinen ersten Rippe. Eine solche OP erfolgt in Allgemeinnarkose über einen kleinen Schnitt in der Achselhöhle. Von hier aus erreicht der Chirurg die oberste Rippe und erweitert durch deren Entfernung gezielt die Durchtrittsstelle für Nerven und Blutgefäße. Mit großer Sorgfalt werden die empfindlichen Strukturen geschont. Dies ist ein Eingriff, der nur in Kliniken durchgeführt werden sollte, die darin große Erfahrung haben. Das Stenting der Venenverengung ist auf Dauer nicht erfolgversprechend, da es zu Brüchen und Deformierungen des Stents und zu einer erneuten Thrombose kommen kann.

Transaxilläre Resektion der 1. Rippe bei kosto-claviculärer Enge
Links: Freigelegte 1. Rippe; Mitte: Durchtrennung; Rechts: Hautnaht am Unterrand der rechten Achselhöhle

Das Postthrombotische Syndrom (PTS) der unteren Extremitäten

PTS bezeichnet den Zustand nach einer tiefen Venenthrombose. Nicht alle Patienten erleiden nach einer Thrombose ein PTS. Zwei Jahre nach einer Thrombose sind es aber immerhin 25-30%, die unter den Folgen einer Thrombose leiden. Dies geschieht natürlich in sehr unterschiedlichem Ausmaß, was von der Ausdehnung der ursprünglichen Thrombose, der Lokalisation und der Konsequenz der Nachbehandlung abhängt. Ereilt einen Patienten dieses Schicksal, so kann mit konservativen, manchmal auch mit operativen Maßnahmen viel zur Verbesserung der Lebensqualität beigetragen werden. Da viele Patienten ein Leben lang an einem PTS leiden, bedarf es einer kontinuierlichen ärztlichen Betreuung, um Symptome zu mildern und Spätfolgen möglichst zu vermeiden.
Die unterschiedlichen Symptome eines PTS hängen v.a. davon ab, ob der Patient von einer aufstauenden oder durch einen Rückfluss bedingten Variante betroffen ist. Beides kann zu einer Schwellneigung des kranken Beins, zu Schmerzen und Hautverfärbungen, schlimmstenfalls zu einem offenen Bein führen. In manchen Fällen müssen Patienten auch nach einer gewissen Gehstrecke wegen dann auftretender Schmerzen stehen bleiben.

Diagnostik bei PTS

Neben der klinischen Untersuchung gibt es physikalische Messmethoden, mit welchen die Funktion der Beinvenen gemessen werden kann. Hiermit kann auch gut eine Einschränkung dieser Funktion durch ein PTS abgeschätzt werden. Mit Ultraschall (eventuell auch CT oder MRT) wird die Lokalisation der Venenveränderungen bestimmt. Hieraus erstellt der behandelnde Arzt ein individuelles kurz- und langfristiges Therapiekonzept.

Konservative, endovaskuläre und operative Therapie des PTS

Die *Kompressionstherapie* ist die wichtigste Säule der konservativen Behandlung. Hiermit können auch langfristig gute Ergebnisse erzielt und Geschwürbildungen verhindert werden.

Wenn das PTS auf einem Verschluss der Beckenvenen beruht, kann in geeigneten und zudem extrem schweren Fällen mit einem sehr hohen Leidensdruck eine Wiedereröffnung und Rekonstruktion mit *offen-operativen und kathetergestützten Verfahren* einschließlich des Einsetzens von Stents versucht werden. Diese komplexen Eingriffe erfordern einen extrem hohen Aufwand und eine langfristige, intensive Betreuung durch ein spezialisiertes Team in enger Kooperation mit dem Hausarzt. Auch nach einer OP oder Stent-Therapie bleiben für die Patienten die Notwendigkeit einer gerinnungshemmenden Behandlung und einer Kompressionstherapie weiterhin bestehen.

Links: Postthrombotisches Syndrom; Rechts: Beckenvenenstent

Das Ulcus cruris venosum (offenes Bein)

Unter einem *Ulcus cruris venosum* wird ein Substanzdefekt in pathologisch verändertem Gewebe des Unterschenkels infolge einer chronisch-venösen Insuffizienz (CVI) verstanden. Ein Ulcus cruris venosum entspricht einem Stadium 3 der chronisch-venösen Insuffizienz (CVI) und stellt das Endstadium dieser Erkrankung dar. Ursache ist eine langfristige Erhöhung des Blutdrucks im oberflächlichen und/oder tiefen Venensystem einhergehend mit einer Volumenüberlastung des venösen Systems. Durch eine Insuffizienz der subfaszialen, transfaszialen und/oder epifaszialen Venen kommt es zu Störungen der Mikro- und Makrozirkulation. Ursächlich für die venöse Insuffizienz ist zumeist eine Klappeninsuffizienz, seltener eine Obstruktion. Das *Ulcus cruris venosum* ist neben dem diabetischen Fußsyndrom die häufigste Ursache nicht spontan abheilender Wunden an den Beinen. Es tritt bevorzugt im höheren Lebensalter auf. Rezidive sind häufig.

Diagnostik des Ulcus cruris venosum

Die Diagnostik erfolgt im ersten Schritt durch eine ausführliche Erhebung der Krankengeschichte (Krampfadern in der Familie?, Venen-Operationen?, Venenthrombose in der Vorgeschichte? etc.) und eine nachfolgende klinische Untersuchung. Besonders wichtig ist hierbei die Überprüfung der arteriellen Durchblutung, da ca. 20% der „offenen Beine“ durch Verschlüsse der Beinschlagadern verursacht werden (*Ulcus cruris arteriosum*). Mischformen (*arterio-venöses Ulcus cruris*) sind ebenfalls möglich.
Die apparative Untersuchung erfolgt mittels farb-kodierter Duplex-Sonographie und ggfs. weitergehender funktioneller Untersuchungen (Venen-Druckmessung, Venen-Verschluss-Phletysmographie, VVP) u.a.

Therapie des Ulcus cruris venosum

Die Therapie des Ulcus cruris venosum beinhaltet die lokale Wundtherapie, die Kompressionstherapie und die Behandlung der zugrundeliegenden venösen Insuffizienz durch ggfs. OP oder endovaskuläre Therapie einer auslösenden schweren Varikosis. Im Einzelfall muss auch die arterielle Durchblutung durch Katheterverfahren (Ballondilatation, Stent) oder eine Bypass-Operation) verbessert werden. Im eigenen Vorgehen streben wir eine schnelle Wundreinigung mit lokal wirksamen Materialien oder Vaccuum-Verbänden an, um danach – insbesondere bei großen Ulcera – eine Hauttransplantation vornehmen zu können.

Links: Großes fibrin-belegtes Ulcus cruris; Mitte: Ulcus cruris nach lokaler Wundsäuberung; Rechts: Hauttransplantation

Vaskuläre Fehlbildungen (Malformationen)

Was genau sind vaskuläre Fehlbildungen?

Gefäßfehlbildungen sind angeborene Abweichungen der anatomischen Entwicklung im Gefäßsystem. In der Embryonalzeit weichen Zellen von dem für sie vorgesehenen Entwicklungsweg ab und organisieren sich zu Gefäßgebilden, die in ihrer Struktur unterschiedlich zu normalen Gefäßen sind. Auch weichen sie von der Form ab, sind dann auffällig oder stören sogar, da sie Körperfunktionen behindern können oder auf andere Weise symptomatisch werden. Malformationen können von den Zellen der Arterien, Venen und Lymphgefäße ausgehen, aber auch in Mischformen vorliegen. Grundsätzlich handelt es sich um gutartige Erkrankungen.

Ursachen und Symptome

Eine Ursache konnte bisher nicht identifiziert werden, sicher ist aber, dass sie nicht vererbt werden. Da Gefäßfehlbildungen in allen Körperregionen und Organen vorkommen, hängen die Symptome von der Lokalisation und dem Ausmaß der Erkrankung ab. Während einige Befunde lediglich kosmetische Bedeutung haben (was durchaus auch ein Behandlungsgrund sein kann!), können andere Fehlbildungen Schmerzen oder Stauungsbeschwerden verursachen. Insgesamt können sehr viele verschiedene Konstellationen auftreten, wie z.B. neurologische Symptome bei Fehlbildungen im Gehirn, Schluckbeschwerden bei Befunden im Rachen- und Magen-Darmtrakt oder Atembehinderungen bei Befall der Atemwege.
Liegen Fehlbildungen an der unteren Extremität vor, äußert sich dies nicht selten durch Stauungsbeschwerden mit einer Schwellneigung oder auch übermäßigem Wachstum der betroffenen Extremität im Kindesalter. Gerade im Kindesalter sollten Gefäßauffälligkeiten von einem fachkundigen Arzt kontrolliert werden. Blutschwämmchen, die sog. Hämangiome, sind bei Geburt sehr häufig, meist völlig harmlos und bilden sich oftmals spontan zurück. In Einzelfällen kann sich dahinter aber auch eine Fehlbildung verbergen, die weit in das darunter liegende Gewebe ausstrahlt und evtl. einer frühen Therapie bedarf.

Diagnostik

Neben der klinischen Untersuchung und Anamnese beginnt die apparative Diagnostik mit einem Ultraschall mit Doppler- und Duplex-Sonographie. Hiermit können schmerzfrei und ohne Nebenwirkungen wesentliche Befunde erhoben werden. Bei vielen Krankheitsbildern erlangt man so schon Aussagen über das Ausmaß des Befundes, evtl. Zuflüsse und die Charakteristik der Erkrankung und erhält einen Ausgangsbefund, welcher jederzeit im Verlauf kontrolliert werden kann.
Bei vielen Erkrankungen bedarf es aber einer weiterführenden apparativen Diagnostik in Form eines CT, eines MRT oder auch einer radiologischen Darstellung des Befundes mit einem Kontrastmittel. Eine sorgfältige Diagnostik ist für eine Therapieplanung unabdingbar.

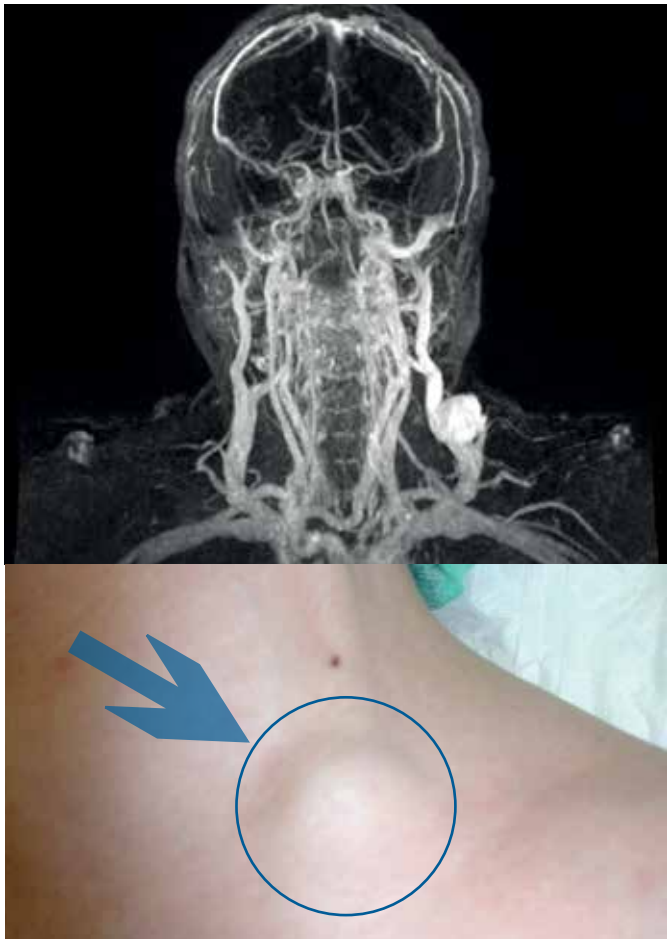

Venöses Angiom der linken Halsseite in der MR-Phlebographie und klinisch

Konservative, endovaskuläre und operative Therapieverfahren

Konservative Behandlung

Manche Befunde können gut mit konservativen Maßnahmen begleitet werden, vor allem wenn die Symptome gering sind, keine Wachstumstendenz vorhanden und eine invasive Therapie risikobehaftet ist. An den Extremitäten kommt hier meist eine Kompressionsbehandlung zur Anwendung.
Bei frühkindlichen Fehlbildungen gibt es teils die Möglichkeit mit Medikamenten (sog. ß-Blocker) eine Rückbildung ausgeprägter Befunde anzustoßen. Diese Therapie bedarf einer pädiatrischen Intensivstation, da diese Medikamente einen starken Einfluss auf die Herztätigkeit haben.

Endovaskuläre Therapieverfahren

Das gesamte Instrumentarium endovaskulärer Verfahren kommt in der Therapie der Gefäßmissbildungen zum Einsatz. Dies liegt daran, dass alle Körperregionen betroffen sein können und somit die Wege der Katheter durch die Gefäße und Körperhöhlen zu ihren Einsatzorten sehr unterschiedlich sein müssen.
Eine Vielzahl von Verschlussmethoden kommt dann therapeutisch zum Einsatz. Es wird mit Gefäßspiralen gearbeitet, welche die Gefäße verlegen und zusätzlich zu einer gewollten Thrombusbildung führen. Auch werden die verschiedensten Substanzen (Alkohol, konzentrierte Kochsalzlösung, Aethoxysclerol u.a.) eingebracht, um bewußt die Gefäßwände zu reizen und einen thrombotischen Verschluss herbei zu führen. Ebenfalls werden mit sogenannten Flüssigembolisaten Gefäße ausgegossen. Laserfasern kommen von außen, durch die Haut oder in Körperhöhlen zum Einsatz und verschließen entweder Gefäße komplett oder reduzieren das Volumen der Fehlbildungen. An der Fülle der Möglichkeiten ist zu sehen, dass ein hochdifferenzierter Einsatz all dieser Methoden zum Wohle der Patienten abgewogen werden muss. Sehr häufig werden verschiedene Methoden vor allem in Kombinationen angewandt.

Operation

Operationen stehen für viele Formen der Malformationen zu Verfügung. Sie sind aufgrund der Vielfalt der Krankheitsbilder nicht standardisiert. Neben den primär verantwortlichen Gefäßchirurgen werden auch je nach der beteiligten Region verschieden spezialisierte Fachärzte (z. B. Chirurgen, interventionelle Radiologen, Neuroradiologen) einbezogen. Es kann sinnvoll sein, bestimmte Fehlbildungen direkt operativ zu beseitigen oder dies nach einer durch andere Methoden erreichten Reduktion und Durchblutungsdrosselung anzustreben.

Welche Therapie ist für mich optimal? Wer entscheidet, was zu tun ist?

Da es sich bei Gefäßfehlbildungen um sehr individuelle Krankheitsbilder handelt, wird für jeden Patienten ein spezieller Diagnose- und Therapieplan entwickelt. Dieser wird in den Gefäßkonferenzen diskutiert. Dann werden die Spezialdisziplinen zusätzlich einbezogen, um für die Patienten das beste Therapieregime zur Verfügung zu stellen.

Worauf müssen Patienten und Angehörige nach einer Behandlung achten?

Sollte eine sichtbare Veränderung der Fehlbildung oder Beschwerden auftreten, nehmen Sie baldmöglichst wieder Kontakt zu unserem Gefäßzentrum auf. Ansonsten sollten Sie bitte die angebotenen Kontrolltermine wahr, um auf alle Veränderungen zeitnah und sinnvoll reagieren zu können.

Sonderfall: Aneurysmen der Vena poplitea

Eine Sonderform soll hier herausgehoben werden. Dies sind venöse Aneurysmen, also Aussackungen der Kniekehlenvenen. Sie sind zwar insgesamt selten, werden heute aber zum Glück zunehmend im Ultraschall identifiziert. Sie machen selten lokale Symptome. Höchstens wenn sie sehr groß sind, können sie den Betroffenen manchmal durch eine Vorwölbung in der Kniekehle auffallen.
Für diese Aneurysmen empfehlen wir eine operative Behandlung, da sie in hoher Zahl zu Lungenarterienembolien führen können. Bei diesem Eingriff werden die Aneurysmen entfernt oder verkleinert.

Pelvic Congestion Syndrom (PCS)

Wenn bei Frauen chronische Becken- und Unterleibsbeschwerden bestehen, sollte bei der Abklärung auch an eine Veränderung der Venen im kleinen Becken gedacht werden. Hauptursache ist die insuffiziente Vena ovarica. Manchmal liegt zusätzlich eine Kompression und Abflussbehinderung der linken Nierenvene vor. Die venöse Stauung der Ovararialvene wird oftmals bei der gynäkologischen Ultraschalluntersuchung gesehen. Manchmal wird das PCS auch diagnostiziert, wenn dem Ursprung von Krampfadern im äußeren Genital- und Dammbereich nachgegangen wird.

Es folgt dann neben ergänzenden Ultraschalluntersuchungen eine Bildgebung durch ein venöses MRT, seltener ein CT. Wenn durch die Umfelddiagnostik, v.a. die gynäkologische Fachuntersuchung andere Ursachen ausgeschlossen wurden, werden die veränderten Venen mit endovenös über die Leiste eingebrachten coils verschlossen. Coils sind winzige Metallspiralen, die über Katheter in die zu verschließende Vene eingebracht werden. Die Erfolgsquote liegt bei ca. 85%.

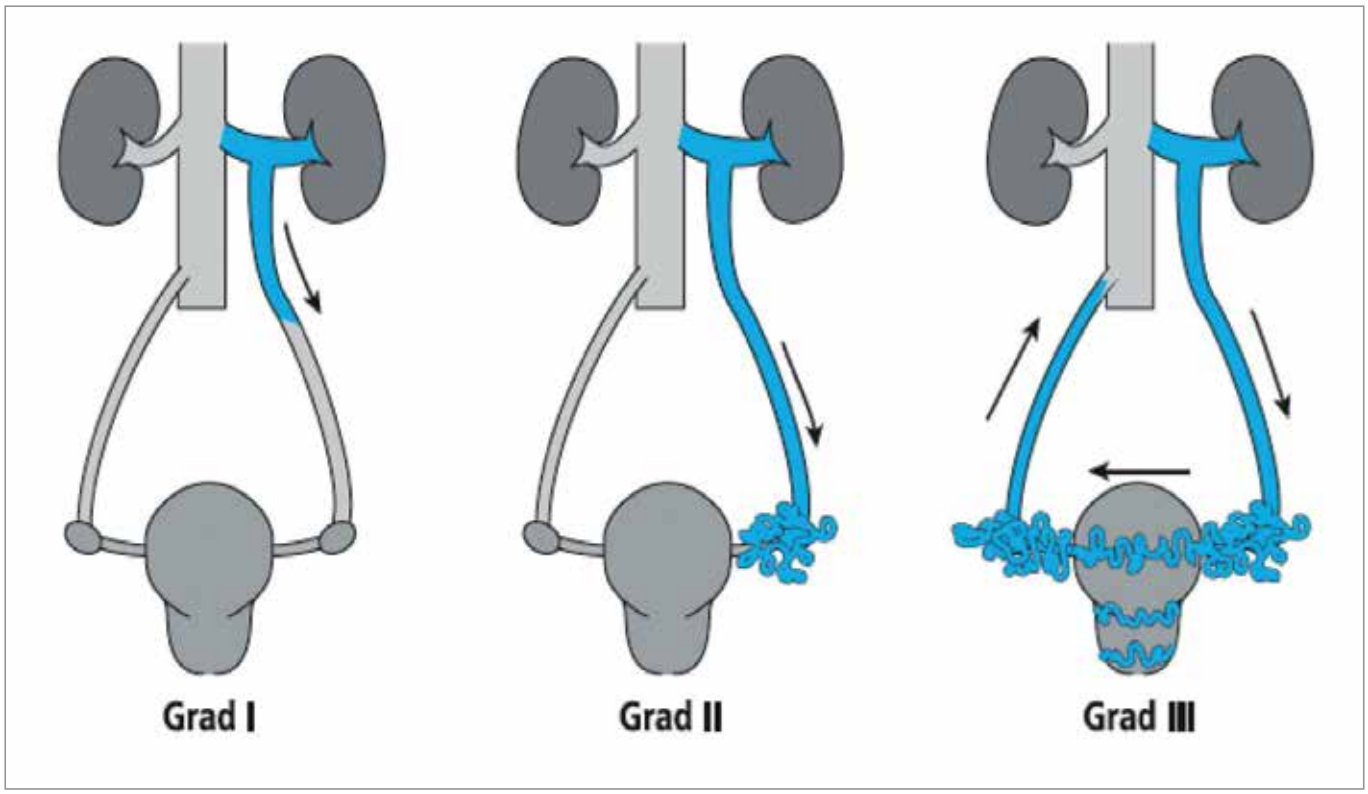

Klassifikation des Pelvic Congestion Syndrom (PCS), Hiromura T et al., Reflux in the left ovarian vein, Am J Roentgenology 2004;183:1411-5.

Krankenhausinfektionen - unser Vorgehen in Prophylaxe und Therapie

Screening und konsequente Vermeidung multiresistenter Krankenhauskeime

Multiresistente Erreger (MRE) sind Bakterien, die eine Widerstandsfähigkeit gegen einen Großteil der Antibiotika entwickelt haben. Das bedeutet, dass gegen diese Bakterien medizinische Medikamente nur eingeschränkt oder gar nicht wirksam sind. Am häufigsten kommt es zu Infektionen mit dem Krankenhauskeim MRSA (Methicillin-Resistenter Staphylococcus Aureus). Diese Erreger besiedeln Haut und Schleimhäute der oberen Atemwege. Dies kann zu Haut- und Wundentzündungen, Atemwegs- und Harnwegsinfektionen, Entzündungen von Organen oder gar zu einer Sepsis (Blutvergiftung) führen. Gerade bei Patienten in hohem Alter, einem schwachem Immunsystem und/oder chronischen Wunden, können MRSA-Infektionen schwer verlaufen. Da wir unter anderem genau diese Patienten behandeln, widmen wir uns konsequent der Eindämmung aller Risikofaktoren.

Um die Übertragung innerhalb der Klinik zu vermeiden, ist es wichtig, MRE- und insbesondere MRSA-Träger so früh wie möglich zu erkennen. **Aus diesem Grund wird in unserer Klinik jeder Patient vor stationärer Aufnahme auf MRSA untersucht.** In dem sogenannten MRSA-Screening werden mittels eines „Wattestäbchens“ von jedem Patienten jeweils ein Abstrich von Nasen- und Rachenschleimhaut genommen. Bei positivem Testergebnis werden MRSA-Träger grundsätzlich isoliert. Parallel dazu werden notwendige Gegenmaßnahmen angeordnet und jegliche Hygienemaßnahmen in allen Bereichen umgesetzt.

Aktion saubere Hände

Fast alle Infektionen werden weitestgehend durch die Hände übertragen. Aus diesem Grund geben wir unseren PatientInnen auch nicht bei jeder Visite die Hand. Außerdem engagieren wir uns bei der bundesweiten Kampagne *„Aktion saubere Hände“*. Ziel ist es, die Händedesinfektion in unserer Klinik zu verbessern, um das Risiko einer Übertragung von Keimen so gering wie irgend möglich zu halten.

Screening Wattestäbchen

Antibiotic Stewardship (ABS)

Um das beste klinische Behandlungsergebnis für unsere Patienten zu erreichen, führen wir das sog. Antibiotic Stewardship (ABS) durch. Dafür treffen sich wöchentlich Infektiologen, Fachapotheker für klinische Pharmazie, Mikrobiologen, Hygienebeauftragte und die behandelnden Ärzte, um individuelle Strategien bzw. Maßnahmen für den einzelnen Patienten festzulegen. Somit wird die Qualität der Antiinfektivabehandlung bezüglich Auswahl, Dosierung, Applikation und Anwendungsdauer gesichert.

Qualitätssicherungsverfahren und Surveillance

Des Weiteren nehmen wir am neuen QS-Verfahren *Vermeidung nosokomialer (im Krankenhaus erworben) Infektionen – postoperative Wundinfektionen (QSWI)*, das durch den GBA ab 2017 verpflichtend eingeführt wurde, teil. Seit vielen Jahren vergleichen wir unsere postoperativen Wundinfektionszahlen im Rahmen des Nationalen Referenzzentrums für Surveillance (Überwachung) von nosokomialen Infektionen. Um die Anzahl der postoperativen Wundinfektionen zu bestimmen, wird jeder Patient, bei dem eine ausgewählte Operation durchgeführt wurde, postoperativ mindestens bis zur Entlassung aus dem Krankenhaus weiterverfolgt.

Wundversorgung durch unsere zertifizierten MitarbeiterInnen

Bildgebende Verfahren

Magnetresonanztomographie (MRT) und MR-Angiographie (MRA)

Dies ist das jüngste aller diagnostischen Verfahren. Mittels eines künstlich erzeugten Magnetfeldes werden kleinste Atome zum „Schwingen“ angeregt, wodurch anschließend die Energie beim „Zurückschwingen“ ausgewertet werden kann. Dadurch können – ähnlich dem CT – bestimmte Regionen des Körpers in Schnittbildern sehr gut beurteilt werden. Ein Vorteil dieser Untersuchung ist der Verzicht auf Röntgenstrahlen. Patienten mit Implantaten aus Metall und Herzschrittmacherträger können mit dieser Methode jedoch nicht untersucht werden. Bei der MR-Angiographie (MRA) wird Kontrastmittel eingesetzt, um die Schlagadern (oder die Venen) genau darzustellen.

MRA der Oberschenkelarterien

Computertomographie (CT)

Die Computertomographie ist ein Röntgenverfahren, welches mittels speziellem Geräteaufbau und einem leistungsfähigen Computer in der Lage ist, Teile des menschlichen Körpers in feinste Scheiben zu „zerschneiden“ und diese – wenn gewünscht – in einem dreidimensionalen Bild wieder zusammenzufügen.
Es können mit dieser Untersuchung auch sehr kleine Strukturen gut beurteilt werden. Um bestimmte Fragen beantworten zu können, ist es notwendig, die Untersuchung mit in die Venen eingespritztem Kontrastmittel durchzuführen.

CT bei Verdacht auf Cavathrombose

Angiographie (Kontrastmittel-Untersuchung der Gefäße)

Bei dieser Untersuchung werden mit Hilfe von Kontrastmittel, Arterien (Schlagadern) der gewünschten Körperregion (z. B. des Kopfes, der Beine, der Arme) dargestellt. Um das Kontrastmittel in das Gefäßsystem einbringen zu können, wird die Arterie in der Leiste oder am Arm punktiert und ein dünner Katheter eingebracht. Welcher der am besten geeignete Zugangsweg für Sie ist, entscheidet der Arzt mit Ihnen gemeinsam.

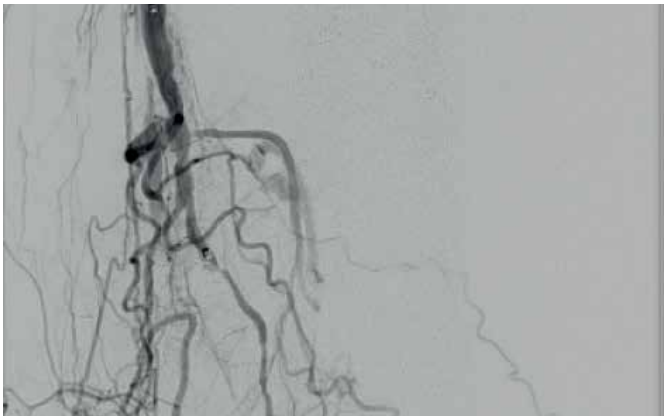

Katheter-Angio bei Verschluss der AFS

Organisation von Diagnostik, Therapie und Nachbehandlung

Sollten Sie eine **Beratung in unserem Gefäßzentrum** wünschen, können Sie einen Termin unter der Telefonnummer **089 4140 6666** vereinbaren.

In Abstimmung mit den individuellen Bedürfnissen der Patienten werden Nachuntersuchungen angesetzt. Dies erfolgt, um zum Beispiel eine erneute Vergrößerung oder Ausweitung einer Fehlbildung nicht zu verpassen.

Behandlungszahlen und Ergebnisse in unserer Klinik

Behandlungen der Varikosis 2004–2016

1.582
Anzahl aller Behandlungen

Operative Therapie Varikosis

75%
Vena saphena magna

25%
Vena saphena parva

Eingriffe am tiefen Venensystem 2004–2016

231
Anzahl aller Eingriffe

Behandlung des oberflächlichen Venensystems
In den vergangenen 13 Jahren (2004 – 2016) sind in der Klinik und Poliklinik für Vaskuläre und Endovaskuläre Chirurgie insgesamt 1.582 Eingriffe zur Behandlung der Varicosis durchgeführt worden. Die Mehrzahl der Behandlungen erfolgte als operative Therapie (hiervon ca. 3/4 im Gebiet der V. saphena magna und 1/4 im Gebiet der V. saphena parva). In den letzten Jahren ist es allerdings zu einer deutlichen Zunahme der endovaskulären Therapie (Radiowellenobliteration, Schaum-Sklerosierung) gekommen.

Leider wird die Finanzierung durch die Krankenkassen noch nicht generell übernommen, so dass der Anwendung der Methode Grenzen gesetzt sind. Auch besteht weiterhin die beständig gute Qualität der Ergebnisse in der offenen Krampfaderchirurgie. Die ambulante Verödungstherapie von Seitast- sowie Stammvarizen als selbständiger Eingriff gehört ebenfalls zum Repertoire und liegt jährlich im zweistelligen Bereich. Hochrisikopatienten profitieren von dieser schmerzarmen Methode, die weder das Absetzen gerinnungshemmender Medikamente noch irgendeine Narkoseform voraussetzt.

Eingriffe am tiefen Venensystem
Da die Mehrzahl aller tiefen Venenthrombosen und auch die große Mehrzahl aller Patienten mit postthrombotischem Syndrom oder einem sog. Pelvic Congestion Syndrom konservativ behandelt werden, stellen die operative oder endovaskuläre Therapie der tiefen Venen eine eher seltene Behandlungsindikation dar.

In der Klinik und Poliklinik für Vaskuläre und Endovaskuläre Chirurgie wurden zwischen 2004 und 2016 insgesamt 231 Eingriffe am tiefen Venensystem durchgeführt, in etwa zu 2/3 als offene OP und 1/3 als endovaskulärer Eingriff.

Offen und endovaskuläre Therapie der Varikosis (ohne Sklerosierungen)

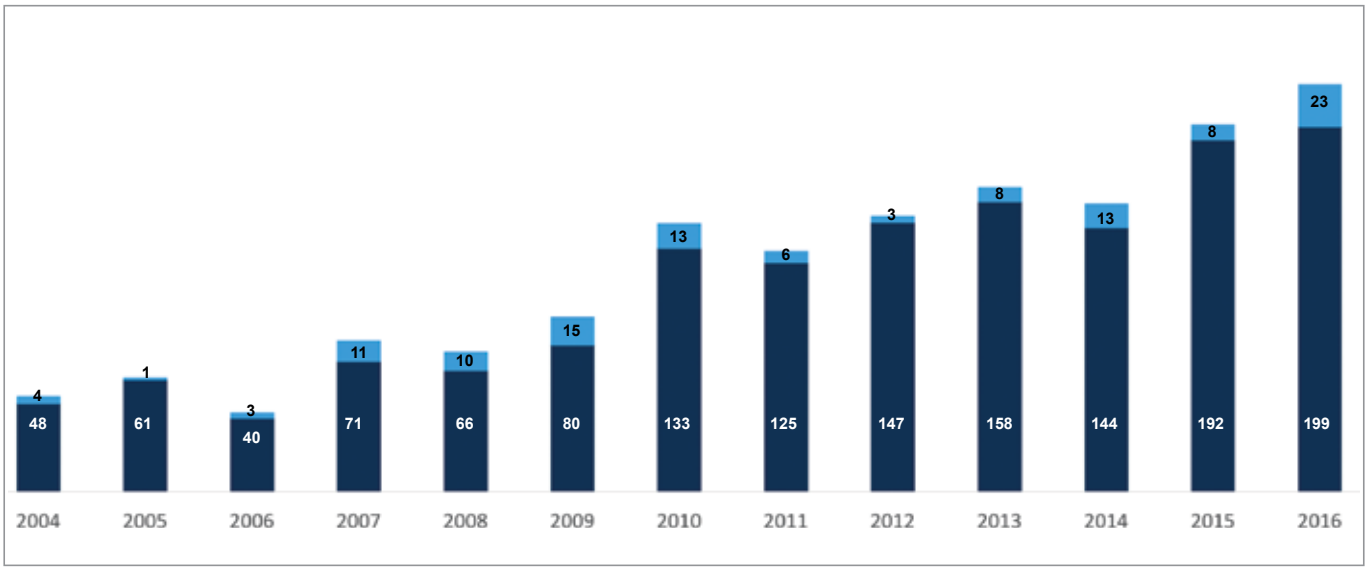

Endovaskuläre Eingriffe
Operative Eingriffe

Offene und endovaskuläre OP tiefer Venen (untere Hohlvene, Becken-, Beinvenen)

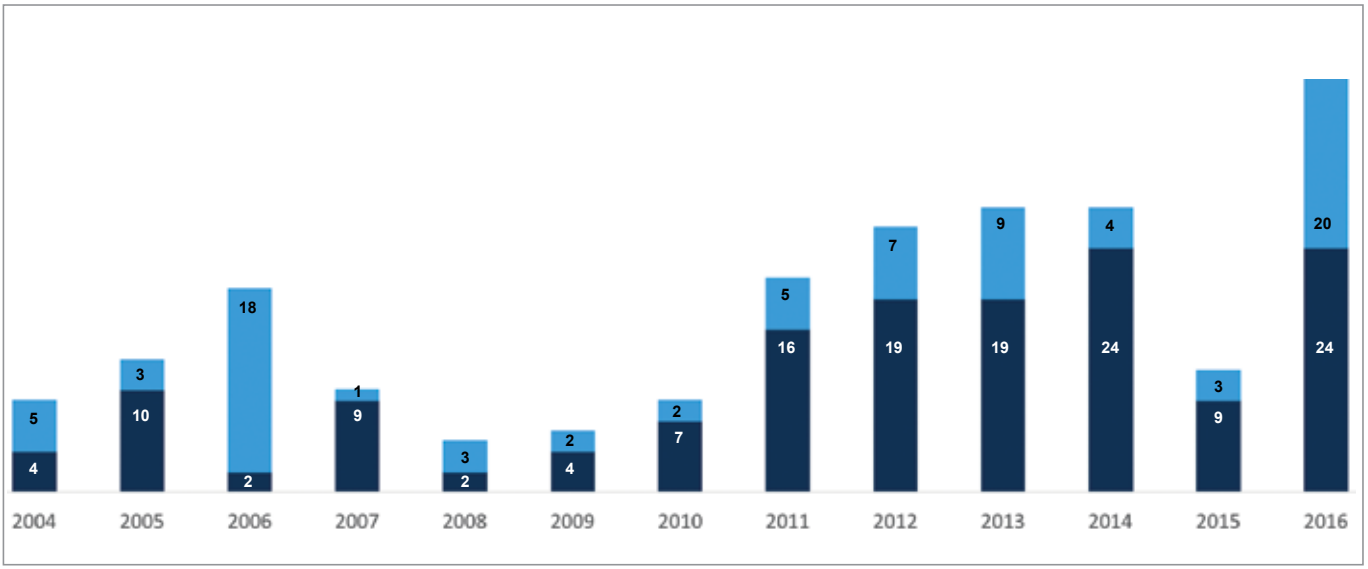

Endovaskuläre Eingriffe
Operative Eingriffe

Lehre und Forschung zu Erkrankungen der Venen

Lehrveranstaltungen

An der Klinik und Poliklinik für Vaskuläre und Endovaskuläre Chirurgie legen wir besonderen Wert auf eine praxisnahe und problemorientierte Ausbildung. Folgende Lehrveranstaltungen werden angeboten:

Für Fragen hierzu steht unser Lehrbeauftragter OA Dr. Franz Meisner (Tel. 089 4140 9557) zur Verfügung.

- Wahlfach „Gefäßrekonstruktive Therapieverfahren“
- Biologie der Aorta und der peripheren Arterien
- Gefäßchirurgischer Ultraschallschnupperkurs
- Blockpraktikum Chirurgie, Anastomosenkurs und Vorklinikerkurs
- Interdisziplinäre Hauptvorlesung IVL 2.1 und 2.2
- Teilnahme am Simulationskurs und der PJ-Akademie

Univ.-Prof. Dr. Lars Maegdefessel, Leiter der Sektion "Vaskuläre Biologie"

PD Dr. rer. nat. Jaroslav Pelisek, Leiter der "Munich Vascular Biobank"

Weitere Fragen?

Gerne besprechen wir mit Ihnen Ihren Befund oder den Ihres Patienten.

Hierzu bitten wir Sie als Patient um Terminvereinbarung in unserer **Venensprechstunde unter Tel. 089 4140 6666.**

Allen ärztlichen KollegInnen bieten wir unsere *interdisziplinären Fallbesprechungen* (Montag 16:00 Uhr, Mittwoch und Freitag 8:00 Uhr, Seminarraum der Klinik für Vaskuläre und Endovaskuläre Chirurgie) zur Teilnahme an. Sie können uns aber auch gerne telefonisch über unser Sekretariat (Tel. 089 4140 2167) erreichen.

Darüber hinaus finden Sie im Internet auf den Web-Seiten userer Klinik, sowie verschiedener medizinischer Fachgesellschaften und Fachverbänden eine Vielzahl von weiterführenden Informationen.

Für dringliche Anfragen und Notfälle können Sie jederzeit über Tel. 089 4140 5007 den Dienstarzt oder Tel. 089 4140 7772 einen Oberarzt sprechen.

Weitergehende Informationen

Klinik und Poliklinik für Vaskuläre und Endovaskuläre Chirurgie am Klinikum rechts der Isar	www.gchir.mri.tum.de
Klinikum rechts der Isar der Technischen Universität München (TUM)	www.mri.tum.de
Münchner Aorten Centrum (MAC) der TUM	www.aortenzentrum-muenchen.de
Weisse Liste	www.weisse-liste.de/de/krankenhaus
Deutsche Gesellschaft für Gefäßchirurgie und Gefäßmedizin (DGG)	www.gefaesschirurgie.de
Deutsche Gesellschaft für Phlebologie (DGP)	www.phlebology.de
Stiftung VASCULAR INTERNATIONAL	www.vascular-international.org/de
DEGUM – Deutsche Gesellschaft für Ultraschall in der Medizin e.V.	www.degum.de
Deutsche Gesellschaft für Angiologie (DGA)	www.dga-gefaessmedizin.de
Deutsche Gesellschaft für Innere Medizin (DGIM)	www.dgim.de/
Deutsche Gesellschaft für Chirurgie (DGCh)	www.dgch.de/
World Health Organization (WHO)	www.who.int/
Arbeitsgemeinschaft Wissenschaftlich-Medizinischer Fachgesellschaften (AWMF)	www.awmf.org/

GEFÄSSLEXIKON

Acrylatkleber	In der Medizin verwendeter Kleber (in verschiedenen Variationen)
Anamnese	Krankengeschichte der Patientin/des Patienten
Angiographie	Darstellung der Gefäße mittels Kontrastmittel und Röntgenstrahlung
Antikoagulation	Gabe eines Medikamentes zur Hemmung der Blutgerinnung
Ballondilatation	Aufdehnung einer Verengung oder eines Verschlusses mittels Ballonkatheter
Bypass	Operativ erstellte Überbrückung einer Engstelle (Stenose)
Computertomographie (CT)	Schichtbilduntersuchung mit Röntgenstrahlung
Computertomographie-Angiographie (CTA)	CT-Untersuchung mit Kontrastmittel zur Darstelllung von Blutgefäßen
Duplexsonographie	Ultraschalluntersuchung
Embolie	Verschluss eines Blutgefäßes durch ein abgeschwemmtes Blutgerinnsel
Endovaskulär	Das Innere eines Gefäßes betreffend
Heparin	Medikament zur Hemmung der Blutgerinnung
Herzinsuffizienz	Herzschwäche
Herzschrittmacher	Gerät zur Behandlung von Patienten mit zu langsamen Herzschlägen
Hybrid-OP	Moderner Operationssaal, in dem offene Operationen mit diversen Katheter-Techniken kombiniert werden können
Implantation	Einbringen von Material in den Körper
Insuffizienz	Eingeschränkte Funktionsfähigkeit eines Organs
Kardiovaskulär	Herz-Kreislauf betreffend
Katheter	Instrument zur Einführung in Hohlorgane für diagnostische oder therapeutische Zwecke
Konservativ	Therapie ohne operativen Eingriff
Kontrastmittel	Injizierte Lösung zur besseren Darstellung und Erkennbarkeit anatomischer Strukturen bei bildgebenden Verfahren
Laser	In der Phlebologie als Hitzequelle verwendete Energiequelle, um Gefäße von innen oder durch die Haut zu verschließen.
Licht-Reflexions-Rheographie (LRR)	Nicht invasive Funktionsuntersuchung der Venen. Eher zu einer ersten Einschätzung geeignet, ob eine Abflussstörung der Venen vorliegt
Magnetresonanzangiographie (MRA)	Kernspintomographie mit Kontrastmittel zur Darstellung der Gefäße
Magnetresonanztomographie (MRT)	Kernspintomographie zur Darstellung einzelner Körperabschnitte
Malformation	Gefäßfehlbildung
Minimal-invasiv	Eingriff mit kleinstmöglichem Aufwand
MRE	Multiresistente Erreger
MRGN	Multiresistente gramnegative Bakterien
MRSA	Methicillin-resistenter Staphylococcus aureus
Pelvic Congestion Syndrom	Insuffizienz der inneren Beckenvenen mit Unterleibsstauungsbeschwerden
Perforansvenen	Venen, die strickleiterartig das oberflächliche und tiefe Venensystem miteinander verbinden
Postthrombotisches Syndrom	Krankhafter Zustand nach einer Venenthrombose
PTA (Perkutane transluminale Angioplastie)	Erweiterung eines Gefäßes mittels Ballonkatheter
Radiowelle	In der Phlebologie als Hitzequelle verwendete Energiequelle, um Gefäße von innen zu verschließen
Thrombose par effort	Achselvenenthrombose nach großer Anstrengung mit dem Arm der betroffenen Seite
Thrombophlebitis	Blutgerinnsel in einer oberflächlichen Vene mit Entzündung der Venenwand
Thrombose	Blutgerinnsel in einer Vene. Stauend oder verschließend
Tiefe Venenthrombose	Blutgerinnsel in einer Vene des tiefen Venensystems
Tiefes Venensystem	Alle unter den Muskelhäuten liegenden Venen der Extremitäten
TIS	Thoracic Inlet Syndrome. Stauung der Achselhöhlenvene am zu engen Durchtritt zwischen Schlüsselbein und erster Rippe
Venen-Verschluss-Plethysmographie (VVP)	Nicht invasive Funktionsuntersuchung der Venen. Lässt den Schädigungsgrad erkennen und welches Venensystem betroffen ist

Impressum

Redaktion:
Univ.-Prof. Dr. med. Hans-Henning Eckstein
Dr. med. Uta Werthern
Dr. med. Ingo Flessenkämper
Dr. med. Thomas Stadlbauer
Dr. rer. medic. Eva Knipfer
Katharina Beck

Layout/Gestaltung/Satz:
Katharina Beck, MRI

Bildnachweise:
Boston Scientific: S. 28
doc-stock (Science Photo Library) F1online: S. 1
Dr. med. Ingo Flessenkämper, MRI: S. 12,22
EKOS Corporation: S. 30
E. Thierjung: S. 17
Hiromura T. et al., Reflux in the left ovarian vein, AM J Roentgenology 2004: S. 36
Institut für Radiologie, MRI: S. 13,23,24,25,30,34,40
Intervascular Datascope: S. 10,18,31
Jürgen Engel Architekten: S. 4
Michael Stobrawe, MRI: S. 6,7,8,9,13,14,21,25,26,27,29,37,38,39,41,44
Penumbra: S. 28
Univ.-Prof. Dr. med. H.-H. Eckstein, MRI: S. 3,11,15,16,17,19,23,24,25,30,32,33,34

Herausgeber:
Klinikum rechts der Isar
Klinik und Poliklinik für Vaskuläre und
Endovaskuläre Chirurgie
Direktor: Univ.-Prof. Dr. med. Hans-Henning Eckstein

Kontakt:
Ismaninger Straße 22
81675 München
gefaesschirurgie@mri.tum.de
www.gchir.mri.tum.de

© Klinikum rechts der Isar, Januar 2018

Klinikum rechts der Isar
Klinik und Poliklinik für Vaskuläre und Endovaskuläre Chirurgie
Direktor: Univ.-Prof. Dr. med. Hans-Henning Eckstein

Ismaninger Straße 22
81675 München
gefaesschirurgie@mri.tum.de
www.gchir.mri.tum.de

DIE DEUTSCHEN UNIVERSITÄTSKLINIKA®

AKTIONSBÜNDNIS PATIENTENSICHERHEIT

50 JAHRE UNIVERSITÄTS KLINIKUM RECHTS DER ISAR