Klinik und Poliklinik für Vaskuläre und Endovaskuläre Chirurgie
Klinikum rechts der Isar
Technische Universität München

Akute und chronische Durchblutungsstörungen der Extremitäten

Wichtige Kontakte auf einen Blick:

Diensthabender Arzt: Telefon: 089 4140 **5007**

Gefäßzentrum: Telefon: 089 4140 **6666** Fax: 089 4140 6668
(Vereinbarung ambulanter Termine)

Aufnahmemanagement: Telefon: 089 4140 **5266** Fax: 089 4140 2173
(Vereinbarung von stationären und OP-Terminen)

Entlassmanagement: Telefon: 089 4140 **9598** Fax: 089 4140 2173
E-Mail: GES_Entlassmanagement@mri.tum.de

Chefsekretariat: Telefon: 089 4140 **2167** Fax: 089 4140 4861
E-Mail: gefaesschirurgie@mri.tum.de

Weitere Informationen erhalten Sie außerdem auf unserer Klinikhomepage **www.gchir.mri.tum.de**.

Postanschrift:
Klinik und Poliklinik für Vaskuläre und Endovaskuläre Chirurgie
Ismaninger Straße 22
81675 München

Univ.-Prof. Dr. med.
Hans-Henning Eckstein

Direktor der Klinik und Poliklinik für
Vaskuläre und Endovaskuläre Chirurgie

Liebe Patientinnen und Patienten,
liebe Kolleginnen und Kollegen,
sehr verehrte Leserinnen und Leser,

die Klinik und Poliklinik für Vaskuläre und Endovaskuläre Chirurgie am Klinikum rechts der Isar der Technischen Universität München ist ein *Kompetenzzentrum für die Behandlung akuter und chronischer Durchblutungsstörungen der Extremitäten*. Hierzu gehören u.a. die Therapie der peripheren arteriellen Verschlusskrankheit (PAVK), der akuten Extremitätenischämie, des diabetischen Fuß-Syndroms (DFS) und des Aneurysmas der Kniekehlenarterie (A. poplitea). Auf der Basis einer differenzierten klinischen und apparativen Diagnostik führen wir bei unseren PatientInnen eine individuell optimierte Therapie durch. Die Verfahren beinhalten die konservative Therapie mit durchblutungsfördernden Medikamenten (z.B. Prostaglandine), die endovaskuläre Behandlung (Thrombektomie, Thrombolyse, beschichtete Ballonkatheter, Stents und Stentprothesen), offen-operative Verfahren, wie z.B. die lokale Ausschälplastik (Thrombendarteriektomie=TEA) oder die Bypass-Chirurgie. Selbstverständlich führen wir auch kombinierte Rekonstruktionen (Hybrideingiffe) durch. Mit der Gründung des *Interdisziplinären Gefäßzentrums am Klinikum rechts der Isar* im Jahr 2001 wurde die enge Kooperation mit weiteren Fachabteilungen etabliert. Alle Patienten mit Erkrankungen der Becken-, Bein- und Armschlagadern werden in unserem *interdisziplinären Gefäßboard* besprochen, in welchem sich die verschiedensten Spezialisten aus Kardiologie, Angiologie, Nephrologie, Radiologie, Gastroenterologie (inkl. Diabetologie) und Sportmedizin treffen. Darüberhinaus erhalten alle PatientInnen vor einer größeren operativen Behandlung eine kardiologische Untersuchung, um das Behandlungsrisiko besser abschätzen und durch ggfs. weitergehende Untersuchungen (z.B. Herzkatheteruntersuchung) senken zu können. Selbstverständlich werden die Befunde der zuweisenden niedergelassenen KollegInnen bei der Therapieentscheidung mit einbezogen. Die klinischen Ergebnisse aller Eingriffe bei peripheren Durchblutungsstörungen werden prospektiv dokumentiert, kontinuierlich publiziert und vorgetragen. Darüber hinaus erfolgt eine breite klinische und translationale Forschungstätigkeit zur PAVK.

Dieses Informationsheft soll unseren PatientInnen, interessierten LeserInnen und KollegInnen aus der Medizin einen Überblick über die verschiedenen Formen akuter und chronischer peripherer Durchblutungsstörungen geben. Hierbei möchten wir Sie über unser Vorgehen inkl. Diagnostik, Therapie und der notwendigen Nachsorge informieren. Unser Management orientiert sich an gültigen nationalen und internationalen Leitlinien, wird im Einzelfall aber immer individuell mit dem einzelnen Patienten abgestimmt. Patientensicherheit ist für uns das oberste Gebot, deshalb bevorzugen wir prinzipiell Therapieverfahren mit einem möglichst niedrigen Behandlungsrisiko. Teil unseres Qualitätsmanagements sind die in diesem Heft ebenfalls dokumentierten Fallzahlen und Ergebnisse, allesamt ein Beleg für den hohen Versorgungsstandard der *Klinik und Poliklinik für Vaskuläre und Endovaskuläre Chirurgie* am Universitätsklinikum rechts der Isar. Weitere Informationen finden Sie auf unserer Homepage unter **www.gchir.mri.tum.de.**

Viel Spaß bei der Lektüre wünscht Ihnen Ihr

Univ.-Prof. Dr. med. Hans-Henning Eckstein

Inhalt

Ihr Klinik-Team zur Therapie akuter und chronischer Durchblutungsstörungen **6**

Periphere arterielle Verschlusskrankheit **10**

Grundlegendes zur peripheren arteriellen Verschlusskrankheit (PAVK) 10
Ursachen chronischer Durchblutungsstörungen 11
Worauf Patienten achten müssen - Symptome und Stadien der PAVK 12
Die PAVK: Indikator für Arteriosklerose im ganzen Körper 13
Diagnostik der PAVK 14
Therapie der PAVK 18

Die Behandlung der PAVK am "Klinikum rechts der Isar" **22**

Weitere Ursachen und Formen peripherer Durchblutungsstörungen **24**

Diabetisches Fuß-Syndrom (DFS) 24
Entzündliche Gefäßerkrankungen 24
Engpass-Syndrome 25
PAVK im Bereich der Arme und Schultern 27
Akrale Durchblutungsstörungen 27

Welche Erkrankungen verursachen ähnliche Beschwerden wie die PAVK? **28**

Akute Durchblutungsstörungen der Extremitäten **30**

Ursachen einer akuten Extremitätenischämie 30
Aneurysmen der Oberschenkel- und Kniekehlenarterie 30
Seltene Ursachen 30
Warnzeichen einer akuten Extremitätenischämie - Symptome und Stadien 31
Diagnostik der akuten Extremitätenischämie 31
Notfalltherapie im Bereich der Arme und Beine 33
Wie werden Diagnostik, Notfalltherapie und Nachbehandlung organisiert? 36
Worauf müssen Patienten und Angehörige nach einer Behandlung achten? 37

Behandlungszahlen zur PAVK und zur akuten Extremitätenischämie in unserer Klinik **38**

Krankenhausinfektionen - unser Vorgehen in Prophylaxe und Therapie **40**

Behandlung chronischer Wunden im Bereich der Extremitäten **41**

Lehre und Forschung zur PAVK und zur akuten Extremitätenischämie **42**

Lehrveranstaltungen 42
Klinische Forschung 42
Forschungsbereich "Vaskuläre Biologie und experimentelle Gefäßchirurgie" 43
Vaskuläre Versorgungsforschung 43

Weitere Fragen? **45**

Weitergehende Informationen **45**

GEFÄSSLEXIKON **46**

Ihr Klinik-Team zur Therapie akuter und chronischer Durchblutungsstörungen

Univ.-Prof. Dr. med. Hans-Henning Eckstein, Direktor der Klinik und Poliklinik für Vaskuläre und Endovaskuläre Chirurgie, Endovaskulärer Spezialist DGG

PD Dr. med. Alexander Zimmermann, Leitender Oberarzt, Endovaskulärer Spezialist DGG

Dr. med. (Univ. Budapest) Gábor Bíró, Geschäftsführender Oberarzt



Dr. med. Heiko Wendorff, Oberarzt, Endovaskulärer Spezialist DGG

Dr. med. Michael Kallmayer, Oberarzt, Facharzt für Gefäßchirurgie

Dr. med. Franz Meisner, Oberarzt und ärztlicher Leiter der Poliklinik für Vaskuläre und Endovaskuläre Chirurgie

Dr. med. Uta Werthern, Oberärztin und Leiterin der Spezialsprechstunde für Venenerkrankungen

Dr. med. Thomas Stadlbauer, Oberarzt, Facharzt für Kardiologie, Angiologie, Hypertensiologie

Dr. med. Matthias Trenner, Funktionsoberarzt, Facharzt für Gefäßchirurgie

Dr. med. Sarah Geisbüsch, Fachärztin für Gefäßchirurgie

Dr. med. Benedikt Reutersberg, Facharzt für Gefäßchirurgie

Dr. med. univ. Christoph Knappich, Assistenzarzt in der Weiterbildung zum Facharzt für Gefäßchirurgie

Dr. med. Albert Busch, Assistenzarzt in der Weiterbildung zum Facharzt für Gefäßchirurgie

Dr. med. Sven Zhorzel, Assistenzarzt in der Weiterbildung zum Facharzt für Gefäßchirurgie

Univ.-Prof. Dr. med. Gerhard Schneider, Direktor der Klinik für Anästhesiologie

Dr. med. Katja Hammer, Oberärztin der Klinik für Anästhesiologie

Dr. med. Sofiane Dridi, Oberarzt der Klinik für Anästhesiologie

Ihr Ambulanz-Team

Dr. med. Franz Meisner,
Oberarzt und ärztlicher Leiter der Poliklinik für Vaskuläre und Endovaskuläre Chirurgie

Dr. med. Uta Werthern,
Oberärztin und stellvertr. ärztliche Leiterin der Poliklinik für Vaskuläre und Endovaskuläre Chirurgie

Barbara Heilmeier,
Fachwirtin für ambulante und medizinische Versorgung, Leitung Poliklinik für Vaskuläre und Endovaskuläre Chirurgie

Elizabeth Pigott,
Gesundheits- und Krankenpflegerin Ambulanz, zertifizierte Wundmanagerin

Andrea Masset,
Wundmanagement

Juliana Adelsberger,
Wundmanagement

Samira Bibi Epse Krüger,
Prästationäre Patienten

Seher Avci,
Medizinische Fachangestellte

Karin Grimm,
Fachschwester für Anästhesie- und Intensivmedizin

Sabine Simon,
Fachschwester für Anästhesie- und Intensivmedizin

Andrea Stieber,
Sekretärin der Poliklinik für Vaskuläre und Endovaskuläre Chirurgie

Karin Munz,
Sekretärin der Poliklinik für Vaskuläre und Endovaskuläre Chirurgie

Ihr Stations-Team

Dr. rer. medic. Eva Knipfer,
MHBA/Klinikmanagement, DRG

Katharina Beck,
Patientenmanagement

Lisa Seitz,
Chefsekretariat

Nathalie Schilde,
Chefsekretariat

Melanie Usko,
Aufnahmemanagement

Rebecca Töpfer,
Entlassmanagement

Christian Haubner-Schwab,
Leitung Pflegeteam

Viktorija Mladenovic,
Stationäre Patienten

Bilge Uzun,
Stationäre Patienten

Periphere arterielle Verschlusskrankheit

Grundlegendes zur peripheren arteriellen Verschlusskrankheit (PAVK)

Wir unterscheiden drei Arten von Blutgefäßen: Arterien, Venen und Kapillaren. Sauerstoffreiches Blut gelangt über die Arterien von der Lunge über das Herz und die Hauptschlagader (Aorta) in den Körper und die einzelnen Organe. Die zunächst kaliberstarken Arterien verzweigen sich dabei in immer kleinere Arterien bis zu den Kapillaren. Hier findet der Austausch von Sauerstoff, Nährstoffen und Stoffwechselprodukten für die Gewebeversorgung statt. Das sauerstoff- und nährstoffarme Blut wird von den Venen danach wieder über das Herz zur Lunge zurücktransportiert, wo das Blut erneut mit Sauerstoff angereichert wird.

Bei der peripheren arteriellen Verschlusskrankheit (PAVK) liegt eine Arteriosklerose der Becken- und Beinarterien, seltener auch der Armarterien vor. Verengungen und Verschlüsse der Becken- oder Beinarterien entwickeln sich zumeist sehr langsam und führen nach einem asymptomatischen Stadium zu einer Durchblutungsstörung der Beine, die sich bei körperlicher Belastung, d.h. beim Laufen, Gehen oder Treppensteigen mit Bein- und Wadenschmerzen bemerkbar macht („Schaufensterkrankheit). Bei einem Fortschreiten der Erkrankung kann es zu Schmerzen auch in Ruhe kommen oder zu nicht heilenden Wunden an den Zehen oder der Ferse. In diesem Stadium ist eine Verbesserung der Durchblutung zwingend geboten, da unbehandelt der Verlust des betroffenen Beins droht.

In Deutschland lässt sich bei 5-10% der Erwachsenen eine PAVK nachweisen, es handelt sich vor allem in den Industrienationen um eine häufige Erkrankung. In Nordamerika und Europa sind ca. 27 Millionen Menschen betroffen. Insbesondere ab dem 65. Lebensjahr steigt die Anzahl der Erkrankten zunehmend an, Männer sind häufiger betroffen als Frauen. Die Erkrankung bleibt durch ihren schleichenden Verlauf häufig zunächst unerkannt, die Geschwindigkeit des Fortschreitens ist durch das Vorhandensein von bestimmten Risikofaktoren und schädlichen Einflüssen individuell unterschiedlich.

Hierzu zählen das Rauchen, Bluthochdruck, Fettstoffwechselstörungen (erhöhtes Cholesterin), die Zuckerkrankheit (Diabetes mellitus) und Bewegungsmangel.

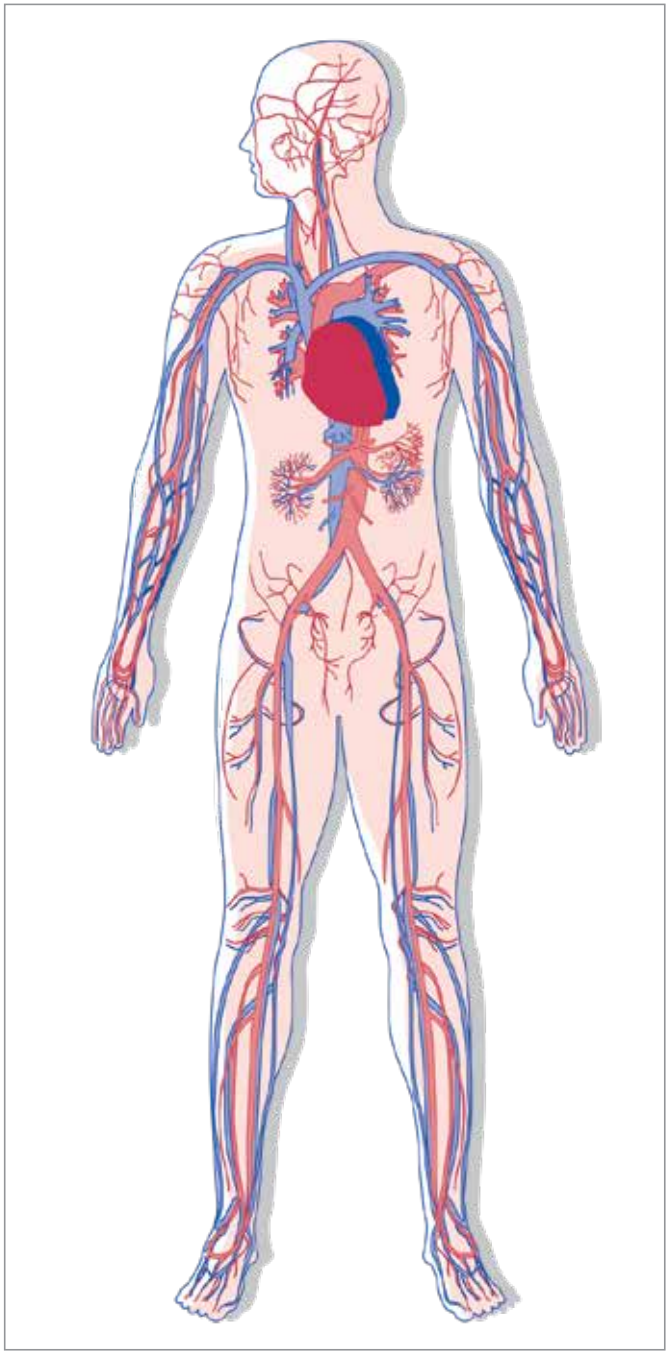

Schematische Abbildung des Herzkreislaufsystems mit Arterien (rot) und Venen (blau)

Ursachen chronischer Durchblutungsstörungen

Bei der PAVK bilden sich Fettablagerungen, sogenannte Plaques, in den Wänden der Arterien. Hierbei sind die Beinarterien ca. 10-mal häufiger betroffen als die Arterien der Arme. Im weiteren Krankheitsverlauf kommt es zu einer Verfettung, Verdickung und Verhärtung der Arterienwände mit fortschreitender Einlagerung von Blutfetten und Entzündungszellen. Der Gefäßdurchmesser wird weiter eingeengt. Diese Plaques können aufplatzen, wobei sich dann Blutplättchen an den Wänden der Arterien ablagern können (Blutgerinnsel).

Beschwerden entstehen dann, wenn im Bereich hinter dem arteriellen Engpass der Bedarf an Sauerstoff und Nährstoffen nicht mehr gedeckt werden kann und es zu einer belastungsabhängigen Mangeldurchblutung (Ischämie) kommt. Die betroffenen Patienten bemerken zunächst krampfartige Schmerzen in den Beinen (z.B. in den Waden, wie bei „Muskelkater“), die zum Stehenbleiben zwingen und in Ruhe wieder verschwinden („Schaufensterkrankheit“). In fortgeschrittenen Stadien kommt es zu ischämie-bedingten Ruheschmerzen im Bereich der Zehen oder der Ferse (insbesondere bei hochgelagerten Beinen) oder sogar zum Gewebezerfall mit offenen Wunden oder Nekrosen im Bereich der Ferse oder der Zehen. Da der menschliche Körper über die Möglichkeit verfügt, Umgehungskreisläufe zu entwickeln, treten die letztgenannten Symptome allerdings erst bei einer sehr weit fortgeschrittenen PAVK auf.

Die **wichtigen Risikofaktoren** für die Entstehung einer Arteriosklerose und einer PAVK sind:

- **Rauchen**
- **Zuckerkrankheit** (Diabetes mellitus)
- **Hohe Blutfette** (insbesondere das LDL Cholesterin)
- **Hoher Blutdruck** (arterielle Hypertonie)

Verengung der Arterie

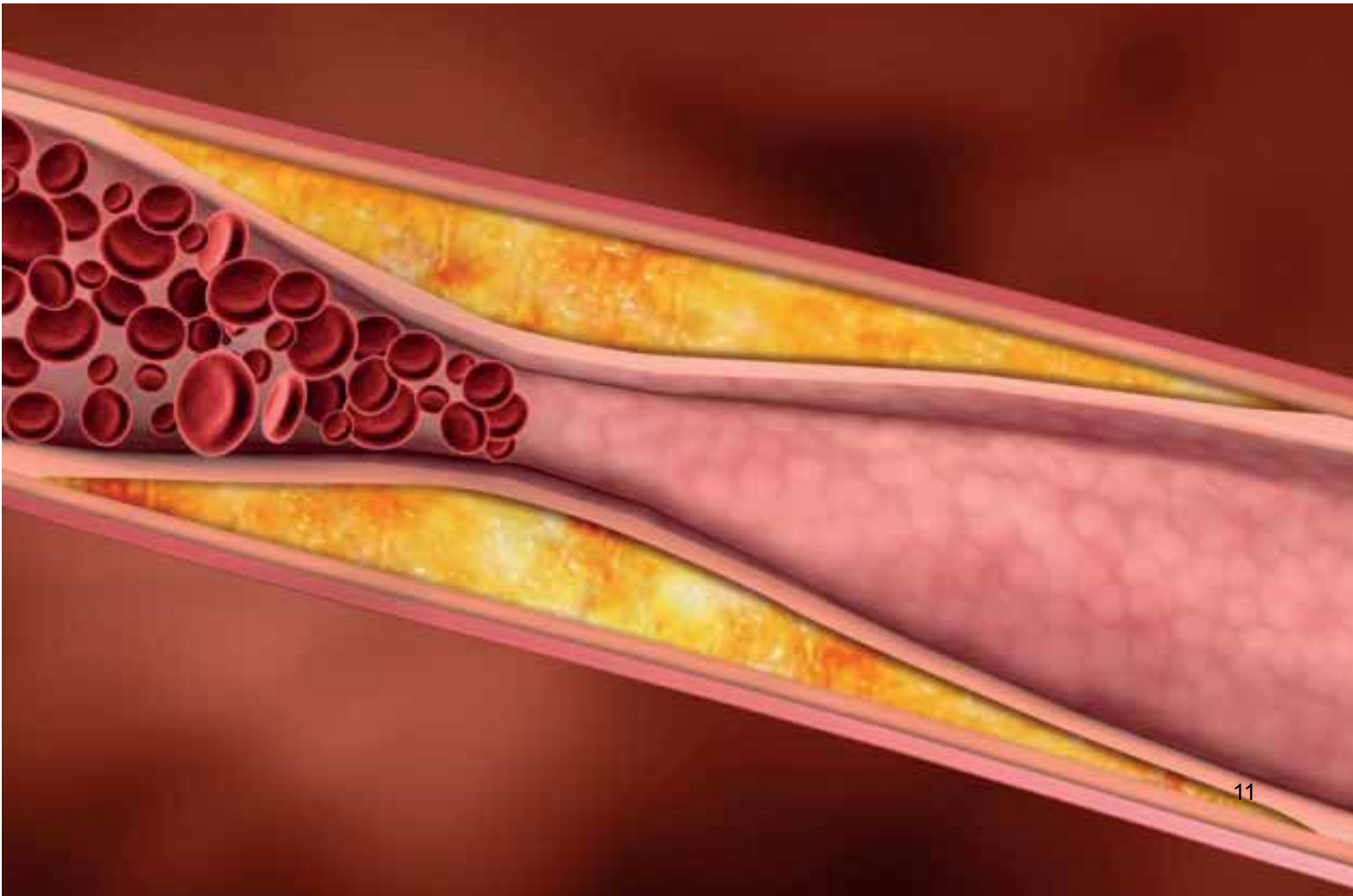

Worauf Patienten achten müssen - Symptome und Stadien der PAVK

Folgende Beschwerden können Ausdruck einer beginnenden oder fortgeschrittenen PAVK sein:

- Belastungsabhängige Schmerzen im Bereich der Waden-, Oberschenkel- oder Gesäßmuskulatur, insbesondere beim schnellen Gehen oder beim Bergaufgehen
- Kalte, blasse oder trockene Haut, insbesondere auf einer Seite (Stadium II der PAVK: Bei einer schmerzfreien Gehstrecke von >200 Metern liegt ein Stadium IIa vor, bei einer schmerzfreien Gehstrecke von weniger als 200 Metern ein Stadium IIb)
- Ruheschmerzen im Bereich der Zehen, insbesondere nachts oder bei hochgelagerten Beinen (Stadium III der PAVK)
- Wunden im Bereich der Füße oder Unterschenkel heilen nur langsam oder gar nicht ab (Stadium IV der PAVK)
- Potenzstörungen bei Männern

Chronische Durchblutungsstörungen werden unterschieden von einer akut einsetzenden Ischämie im Bereich der Extremitäten.

Jedoch kann bei dieser chronischen Grunderkrankung als Komplikation eine akute Verschlechterung in Form eines akuten Verschlusses von Arterien auftreten.

Dieses Krankheitsbild wird in einem späteren Kapitel behandelt.

Die klinische Beschwerdesymptomatik kann ebenfalls einen ersten Hinweis zur Lokalisation der Gefäßverengungen liefern. Belastungsabhängige Schmerzen im Bereich der Gesäß- und Oberschenkelmuskulatur können auf eine Läsion im Bereich der Beckenarterien oder der Bauchaorta hinweisen. Die typische „Wadenclaudicatio“ bezeichnet belastungsabhängige Schmerzen in der Wadenmuskulatur, die sich beim Bergangehen und bei schnellerem Tempo verstärken. Belastungsabhängige Schmerzen im Fußbereich sind selten und können Ausdruck einer PAVK des Unterschenkeltyps sein.

Die vier Stadien der PAVK (nach Fontaine):

Einteilung der PAVK nach Fontaine

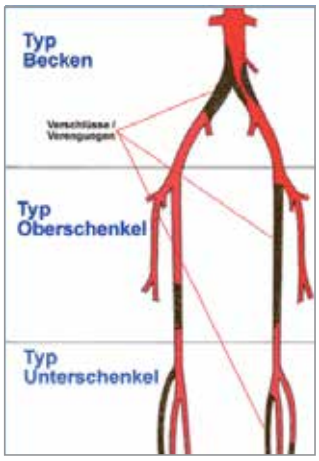

Lokalisation des Gefäßverschlusses

Die PAVK: Indikator für Arteriosklerose im ganzen Körper!

Die PAVK basiert in den meisten Fällen auf arteriosklerotischen Veränderungen im Bereich der Schlagadern der unteren Extremität. Als wichtigste Risikofaktoren gelten hohe Blutfettwerte, hoher Blutdruck, Nikotinabusus (insbesondere Stenosen und Verschlüsse im Bereich der Becken- und Oberschenkelarterien) sowie ein Diabetes mellitus (insbesondere für Stenosen und Verschlüsse im Bereich der Unterschenkelarterien).

Diese Risikofaktoren wirken jedoch auf alle arteriellen Gefäße des gesamten Körpers und vor allem auch auf die Herzkranzgefäße. Daher sind arteriosklerotische Veränderungen der unteren Extremität ein Ausdruck eines erhöhten Risikos im Körper und hier vor allem der herz- und hirnversorgenden Gefäße, ebenfalls von arteriosklerotischen Veränderungen betroffen zu sein. Die Folge ist eine deutlich erhöhte Anfälligkeit für Herzinfarkte und Schlaganfall.

In den vergangen Jahren konnte in drei wichtigen deutschen Studien (getABI, Heinz Nixdorf Recall Study, AtheroGene Investors) gezeigt werden, dass es bezüglich der PAVK zwei unterschiedliche Betrachtungsweisen gibt.

- Die Sichtweise des Patienten, der vor allem unter den Schmerzen der „Schaufensterkrankheit“ und der daraus resultierenden Einschränkung der Belastbarkeit sowie der Angst vor einem Verlust der betroffenen Extremität leidet.
- Die Sichtweise des Therapeuten beinhaltet darüber hinaus, die Verdopplung des Risikos an einem Herzinfarkt- oder Schlaganfall in den kommenden 5 Jahren zu erkranken. Dieses Risiko beträgt bis zu vierzig Prozent und führt zu einer Reduktion der Lebenserwartung von bis zu zehn Jahren.

Diese Studien konnten zeigen, dass das allgemeine kardiovaskuläre Risiko mit den Werten der Doppler-Druck-Messung korreliert. Je niedriger der sog. ABI Wert ist (ankle-brachial-Index), desto höher ist das Risiko eines Herzinfarkts, eines Schlaganfalls oder eines sonstigen schweren gefäßbedingten Ereignisses (z.B. Beinverlust).

Auswirkung der Riskiofaktoren auf die Herzkranzgefäße

Schon beim Vorliegen einer leichten PAVK (Stadium I) ist das allgemeine kardiovaskuläre Risiko erhöht. Ein Stadium I einer PAVK kann durch die Messung der Doppler-Drucke im Knöchelbereich nachgewiesen werden (s.u.). Besonders hoch ist es bei Patienten mit einer schweren PAVK (Stadium III und IV). In dieser Gruppe ist das zumeist kardiovaskulär bedingte Sterberisiko mit ca. 25% nach 5 Jahren besonders hoch!

Es ist daher sehr wichtig, beim Vorliegen einer PAVK auch das Herz (Echokardiographie, Belastungs-EKG) etc.) und die Halsschlagadern (Duplex-Sonographie) zu untersuchen sowie die Risikofaktoren konsequent zu behandeln. Obligat ist eine medikamentöse Prophylaxe mit Azetylsalizylsäure 100 mg täglich und die Senkung des LDL-Cholesterins auf Werte von ca. 70 mg% mit Statinen.

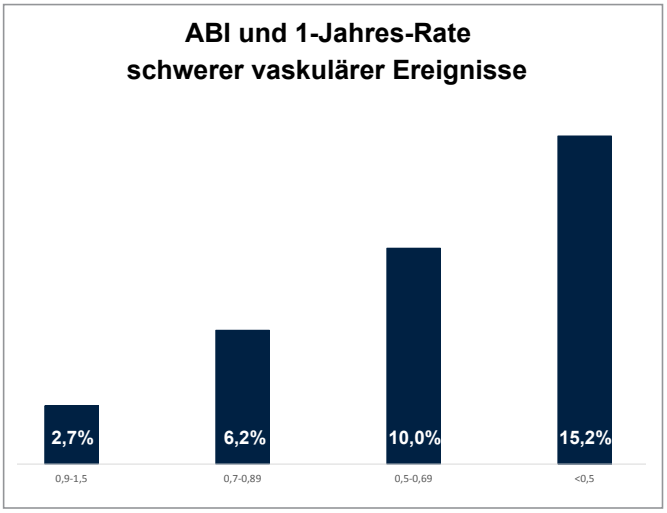

1-Jahres-Rate an Myokardinfarkt, Schlaganfall, Schaufensterkrankheit, periphere Revaskularisation, Amputation, Koronare Intervention der deutschen getABI Studie an >6.000 Patienten aus Hausarztpraxen.

(C. Diehm, CARDIOVASC, Vol. 4 Ausgabe 8, 2004)

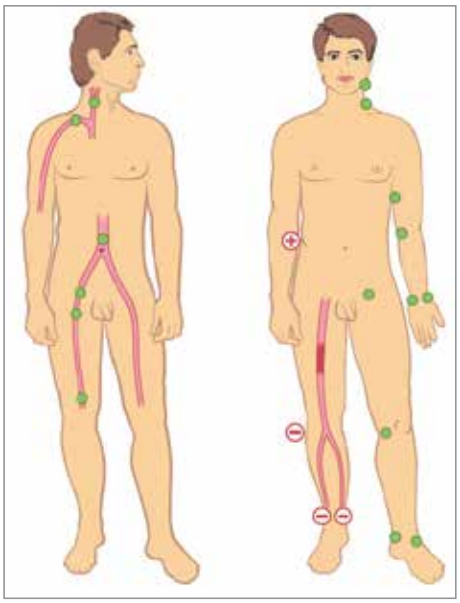

Auskultation und Tasten der peripheren Pulse

Diagnostik der PAVK

1. Klinische Untersuchung

Bei der Abklärung einer PAVK steht zunächst die klinische Diagnostik mit der körperlichen Untersuchung im Vordergrund. Hierzu werden die betroffenen Gliedmaßen äußerlich begutachtet (Inspektion), wobei insbesondere auf offene Wunden, auf eine mangelnde Behaarung und etwaige Narben (Vor-Operationen) geachtet wird. Nächste Schritte sind die Auskultation und die Erhebung eines vollständigen Pulsstatus. Abgeschwächte oder fehlende Pulse können einen ersten Hinweis auf die Lokalisation einer Engstelle oder eines Gefäßverschlusses geben.

2. Ratschow'sche Lagerungsprobe

Eine weitere wichtige Untersuchung ist die sog. Ratschow'sche Lagerungsprobe. Hierbei müssen die Patienten über ca. 2 Minuten in Rückenlage und bei hochgestellten Beine die Fußgelenke kräftig hoch und runter bewegen (Belastung der Wadenmuskulatur). Unmittelbar danach wird die Hautdurchblutung der Füße und die Venenfüllung im Knöchel- und Fußrückenbereich bei herabhängenden Beinen beurteilt. Eine sehr rasch einsetzende beidseitige Rötung der Zehen (Kapillarperfusion) und eine ebenfalls zügige Venenfüllung (nach ca. 10-20 Sekunden) sprechen gegen das Vorliegen einer PAVK.

Ultraschall mit Doppler- und Duplex-Sonographie

Die Ultraschall-Diagnostik beinhaltet die Messung des Blutdrucks am Arm und den Beinen mit einer Stiftsonde (sog. Doppler-Druck-Messung) und die farb-kodierte Duplex-Sonographie der Becken-Bein- und/oder Schulter-Arm-Arterien.

1. Dopplerdruckmessung

Hierbei wird mittels einer Blutdruckmanschette der Blutdruck an den Armen mit dem Blutdruck an den Beinen verglichen. Anhand der Blutdruckwerte bestimmt man schließlich den sog. Knöchel-Arm-Index (ankle-brachial-index bzw. ABI). Der ABI ergibt sich aus dem oberen (systolischen) Blutdruckwert am Knöchel, geteilt durch den oberen Blutdruckwert am Arm. Bei ABI Werten zwischen 0,5 und 0,8 liegt häufig eine Schaufensterkrankheit vor (Stadium II der PAVK), bei Werten <0,5 droht eine sog. kritische Extremitätenischämie mit Ruheschmerzen oder Nekrosen (Stadium III und Stadium IV der PAVK). Werte >1,3 bzw. ein fehlender Abfall des Doppler-Signals auch bei hoher Kompression (> 200mmHg) weisen auf eine Verkalkung innerhalb der Gefäßwand (sog. Mediasklerose) hin. In diesen Fällen sind die ABI-Werte nicht verwertbar.

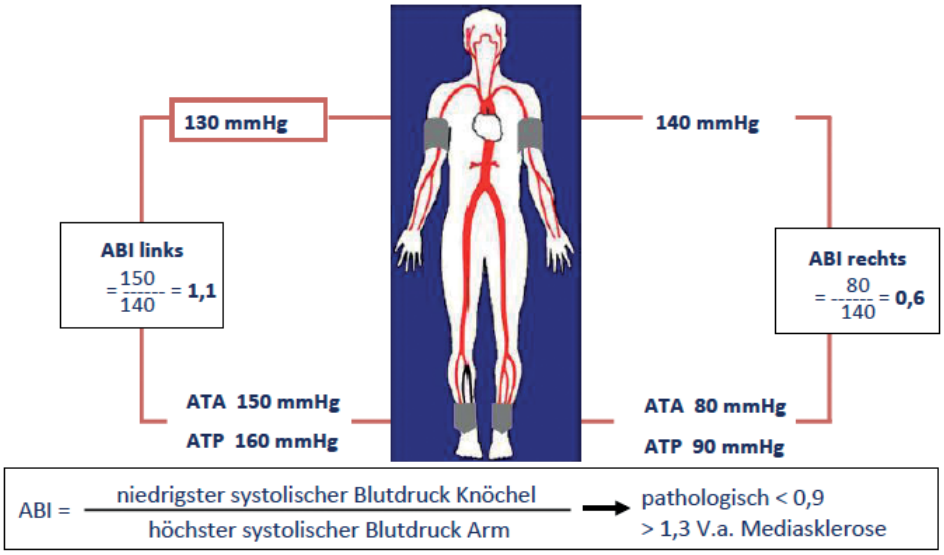

Während der ABI-Wert mit **dem höchsten Knöchelarteriendruck ein Maß für die periphere arterielle Durchblutung** und die hämodynamische Relevanz ist, gelingt durch die Verwendung des **niedrigsten Knöchelarteriendruck der Nachweis oder Ausschluss einer pAVK**.

Peripherer Verschlussdruck: Ankle-Brachial Index

ABI-Messung

Beispielmessung des Knöchel-Arm-Drucks (Ankle-Brachial index, ABI)
Blutdruck am Knöchel 80 mmHg und Blutdruck am Arm 140 mmHg = 80:140mmHg

ABI = 0,6 (entspricht einer mittelschweren PAVK im Stadium II, am Beispiel des linken Beins)

Ausführliche Diagnostik in unserem anerkannten Gefäßzentrum

2. Ultraschalluntersuchung (Farb-kodierte Duplex-Sonographie)
Als nächster diagnostischer Schritt wird eine farbkodierte Duplex-Sonographie durchgeführt. Der Ultraschallkopf wird über die betroffene Schlagader in der Leiste oder am Ober- oder Unterschenkel geführt und ein Ultraschallbild mit den Gefäßveränderungen auf einen Bildschirm projiziert. Im Einzelnen werden die Strömungsgeschwindigkeit des Blutes, die Elastizität des Gefäßes und etwaige Plaqueablagerungen in den Schlagadern begutachtet. Hohe Strömungsgeschwindigkeiten sprechen im Allgemeinen für das Vorliegen einer Gefäßverengung (Stenose), ein fehlender Blutfluss für das Vorliegen eines Gefäßverschlusses.

Bei der Duplex-Sonographie handelt es sich um eine ungefährliche, nicht strahlenbelastende Untersuchung, welche erste exakte Ergebnisse über die genaue Lokalisation der PAVK liefert. Zur genaueren Lokalisation von Engstellen und zur Planung einer Katheter-Therapie oder eines operativen Eingriffs werden in der Regel weitere bildgebende Verfahren eingesetzt.

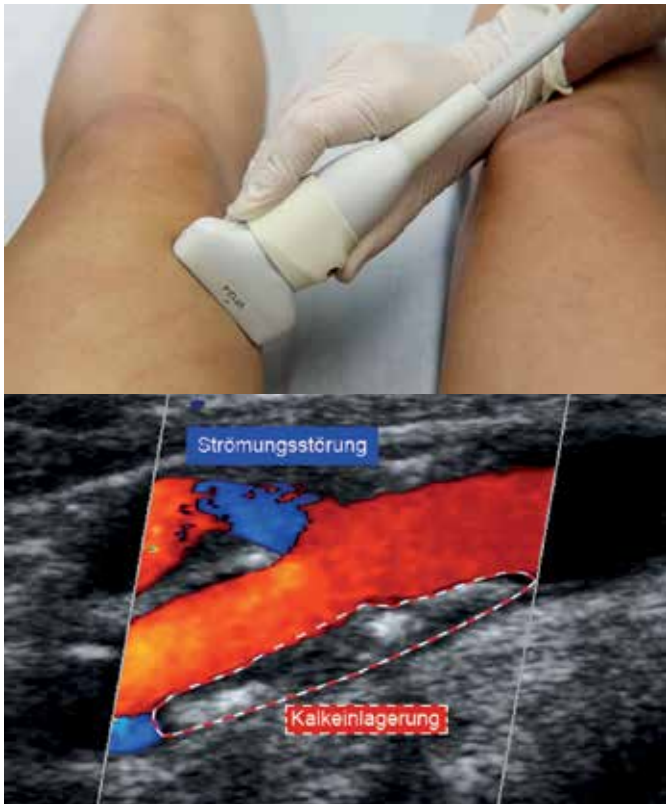

Duplexsonographie der Beine

Radiologische, bildgebende Verfahren

1. Magnet-Resonanz-Angiographie (MRA)
Die Magnetresonanz-Angiographie (MRA) ist eine Methode ohne Verwendung von Röntgenstrahlung, bei der außerdem auf eventuell nierenschädliches jodhaltiges Kontrastmittel verzichtet werden kann. Hierbei werden mittels künstlich erzeugter Magnetfelder detaillierte Schnittbilder erzeugt. Im Körper implantierte metallische Gegenstände (z.B. Herzschrittmacher) stellen für viele MR-Untersuchungen allerdings eine Kontraindikation dar.

2. Computer-Tomographie-Angiographie (CTA)
Bei der Computer-Tomographie-Angiographie (CTA) erfolgt eine CT-Untersuchung in Kombination mit der Gabe eines Kontrastmittels. Hierdurch können insbesondere die großen Gefäße (Aorta, Hohlvene etc.) sehr gut abgebildet werden. Mit der CTA lässt sich außerdem der Grad der Verkalkung der Arterien sehr gut abschätzen.

MR-Angiographie der Oberschenkelarterien

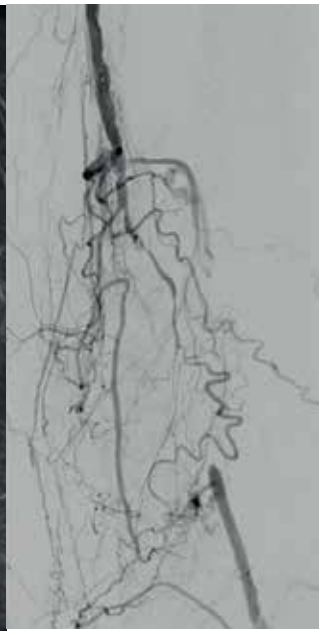
Digitale Subtraktions-angiographie (DSA) der Oberschenkelarterien

3. Intraarterielle Katheter-Angiographie
Als invasiver Eingriff steht die diagnostische Angiographie zur Verfügung. Hierbei erfolgt in örtlicher Betäubung eine Punktion der Leistenschlagader und die Verabreichung des Kontrastmittels über eine Schleuse. Unter Röntgenkontrolle werden alle Arterien des betroffenen Bereiches sichtbar, auch die Geschwindigkeit der Verteilung des Kontrastmittels kann beurteilt werden. Oft kann eine Verengung in gleicher Sitzung mit einem Ballonkatheter oder einem Stent erweitert werden. Computergestützt werden Knochen und Gelenke aus dem Bild herausgerechnet. Das Verfahren wird daher auch als digitale Subtraktions-Angiographie bezeichnet (DSA).

Weiterführende apparative Diagnostik
1. Transkutane Messung des Sauerstoffpartialdrucks (tcpO2)
Weitere Untersuchungstechniken beinhalten die Messung des Sauerstoffgehalts in der Haut bzw. Unterhaut mittels transkutaner Messung des Sauerstoffpartialdrucks (tcpO2).
Bei Werten <30 mmHg kann von einer beginnenden kritischen Ischämie ausgegangen werden, bei Werten <10 mmHg liegt eine eindeutig sehr schlechte Sauerstoffversorgung im Gewebe vor.

2. Oszillometrie
Bei der Oszillometrie werden die durch den Blutfluss in den **Arterien** ausgelösten Schwingungen inkl. der hierdurch verursachten Veränderungen des Umfangs der betroffenen Extremität erfasst. Das Verfahren ist nicht zum Einsatz bei Patienten mit Herzrhythmusstörungen geeignet. In Kombination mit der Doppler-Druck-Messung lässt sich mithilfe der Oszillometrie die Etage der Gefäßverengungen oder Gefäßverschlüsse sehr gut eingrenzen.

Oszillometrie beider Beine bei PAVK
Dehnungspuls der Arterie wird auf luftgefüllte Manschette übertragen.

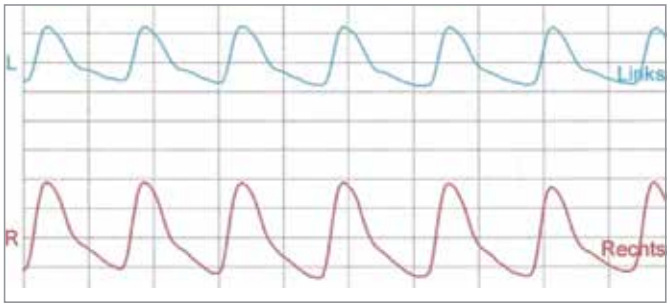

Oszillometrie beider Beine bei PAVK
Druckschwankungen durch Pulswellen

3. Laufband-Ergometrie
Im Stadium II der PAVK lassen sich die schmerzfreie Gehstrecke und die maximale Gehtrecke in standardisierter Form (3km/h, 12 Grad Steigung) auf einem Laufband bestimmen. Hierdurch lässt sich z.B. eine PAVK im Stadium IIa von einer PAVK im Stadium IIb besser unterscheiden. Durch wiederholte Bestimmung des ABI vor und nach Belastung lassen sich das Ausmaß und die Dauer des Abfalls des systolischen Knöcheldrucks bestimmen. Außerdem können Therapieeffekte (z. B. Verbesserung der Gehstrecke) besser abgeschätzt werden. In der Differentialdiagnostik zu anderen Erkrankungen spielt die Laufband-Ergometrie ebenfalls eine wichtige Rolle.

4. Zehendruck-Messung
Beim Vorliegen einer Mediasklerose oder großer Ulcera im Bereich der Knöchel kann alternativ eine Messung des arteriellen Zehendrucks vorgenommen werden. Für die Messung des sog. Toe-brachial-Index (TBI) benötigt man kleine Spezialmanschetten. Werte <0,3 sind pathologisch.

Bestimmung der dopplersonographischen Druckmessung an der Zehe

Ernährungsdreieck des Verbandes für Ernährung und Diätetik e.V. (VFED)

Rauchfrei leben

Thrombozytenfunktionshemmer

Therapie der PAVK

Die Behandlung der PAVK stützt sich allein oder in Kombination auf folgende Säulen:

- Konservative Therapie inkl. Veränderungen des Lebensstils
- Medikamentöse Behandlung
- Endovaskuläre Therapieverfahren mit Ballonkathetern und Stents
- Klassische gefäßchirurgische Verfahren (lokale Plaquedesobliteration, Bypass-Chirurgie)

Konservative Therapie und was kann ich selbst tun, um vorzusorgen?

Diese Form der Behandlung umfasst zu aller erst eine Minimierung der Risikofaktoren, um ein weiteres Fortschreiten der Erkrankung zu verhindern bzw. zu verlangsamen. Hierzu sollte der Lebensstil mit viel Bewegung, Reduktion tierischer Fette und ballaststoffreicher Kost angepasst werden. Alkohol ist in geringem Maß erlaubt. Weitere Infos in der „Lebensmittelpyramide“.

Falls Sie rauchen, ist es absolut notwendig, das Rauchen vollständig aufzugeben. Das Rauchen nur einzuschränken ist nicht ausreichend, da auch ein geringer Nikotinkonsum zu einem Fortschreiten der Arteriosklerose beiträgt.

An vielen Lokalisationen der Arteriosklerose, beispielsweise im Bereich der Oberschenkelarterien, ist ein intensives tägliches Gehtraining sehr hilfreich. Dadurch bildet der Körper Umgehungskreisläufe, die die Durchblutung verbessern können. Hierbei ist regelmäßiges Gehen und vor allem Treppensteigen sehr hilfreich.

Medikamentöse Therapie

Die Pharmakotherapie hat in der sog. Primärprophylaxe das Ziel, die Risikofaktoren der Arteriosklerose soweit wie möglich „im Griff zu halten“. Bei Vorliegen einer relevanten Arteriosklerose besteht die medikamentöse Basistherapie aus einer fett-senkenden Therapie (z.B. Simvastatin, Atorvastatin). Das schädliche Cholesterin (LDL-Cholesterin) sollte nicht über 70mg/dl liegen. Auch wenn dieser Wert erreicht wird, müssen Statine in niedriger Dosis weitergegeben werden, da diese die Plaquestruktur „stabilisieren“.

Die zweite Säule der konservativen Therapie ist die lebenslange Einnahme von Thrombozytenfunktionshemmern, wie z.B. die Azetylsalizylsäure (100 mg tgl.) oder Clopidogrel (75 mg tgl.).

Darüber hinaus muss der Blutdruck normwertig sein und ein etwaiger Diabetes mellitus durch Modifikation der Lebensgewohnheiten oder auch medikamentös behandelt werden.

Sollte bei Ultraschallkontrollen die Arteriosklerose in den Becken-Beinarterien zunehmen, muss über eine Intensivierung der medikamentösen Therapie nachgedacht werden (z.B. Steigerung der lipidsenkenden Therapie).

Eine weitere Behandlungsmöglichkeit stellt das Medikament Cilostazol (Pletal®) dar, mit welchem der Sauerstoffbedarf der Muskulatur abgesenkt und dadurch die Gehleistung bei einzelnen Patienten deutlich gesteigert werden kann. Leider können – insbesondere bei sofortiger Verabreichung der vollen Tagesdosis – unerwünschte Nebenwirkungen auftreten (z.B. Kopfschmerzen, Magen-Darm Unverträglichkeiten). Cilostazol sollte daher in zunächst geringer Dosis verabreicht werden und nicht bei nur geringfügiger Einschränkung der Gehstrecke eingesetzt werden.

Vor allem in den PAVK Stadien I und II a spielen die konservativen Maßnahmen die Hauptrolle in der Behandlung. Ist die schmerzfreie Gehstrecke nur noch auf wenige Meter beschränkt, treten Ruheschmerzen auf oder kommt es gar zum Auftreten offener Wunden müssen zusätzlich revaskularisierende Maßnahmen erfolgen.

Endovaskuläre Behandlung der PAVK

Die Kathetertherapie ist heutzutage ein fester Bestandteil der PAVK-Behandlung. Der größte Vorteil besteht darin, dass lediglich eine Punktion der Leistenarterie (in örtlicher Betäubung) oder (selten) ein kleiner Hautschnitt notwendig sind, um einen ausreichenden Zugang zur zu behandelnden Arterie zu bekommen. Die eigentliche Therapie erfolgt endovaskulär, also vom Inneren des Gefäßes her. Hierbei kann eine Vielzahl verschiedener Katheter zum Einsatz kommen.

In den meisten Fällen liegen den Beschwerden der PAVK langsam zunehmende Engstellen und sich daraus später entwickelnde Verschlüsse zugrunde. Da diese sich langsam ausbilden, bleibt dem Körper genug Zeit Umgehungskreisläufe auszubilden, welche lange für eine Kompensation sorgen können.

Das Verschlussmaterial verfestigt sich im Laufe der Zeit zunehmend und verwächst mit der Gefäßwand. Bestehen lediglich Engstellen können diese oft mit einem **Ballonkatheter** aufgedehnt werden und anschließend ggf. mit einem **Stent**, einem Maschendraht ähnlichen Metallröhrchen, gestützt werden, ähnlichen wie dies Balken in einem Stollen tun.

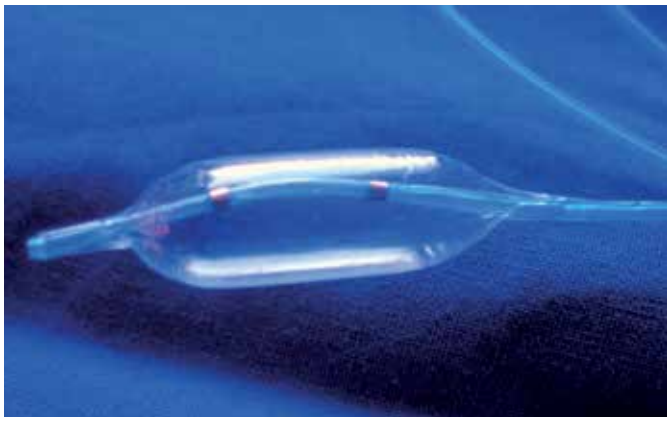

Ballonkatheter

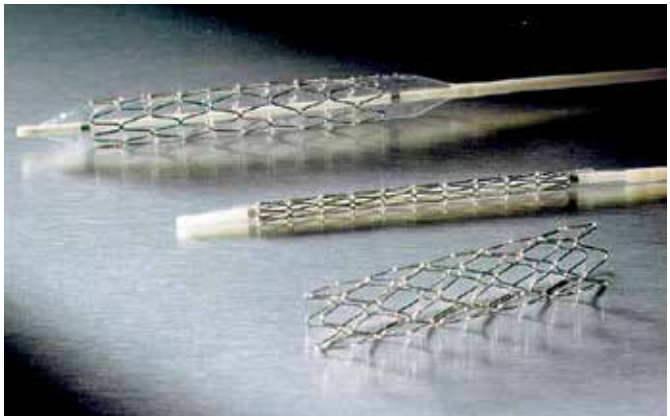

Aufgedehnter Stent

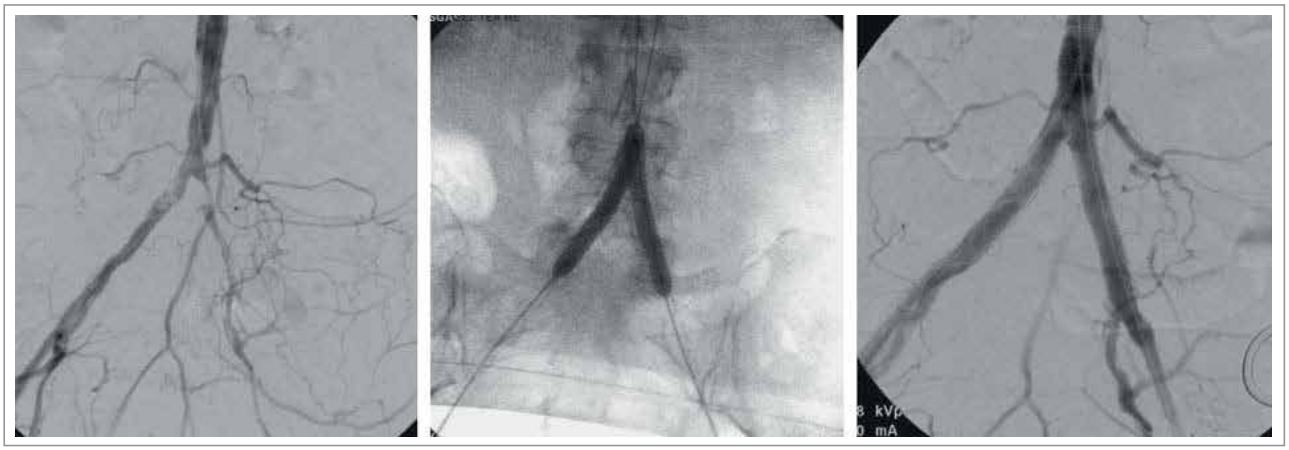

Ballondilatation und Stenting hochgradiger Stenosen der Beckenarterien beidseits
Links: Ausgangsbefund; Mitte: simultane Ballondilatation; Rechts: Abschlussangiographie

Abhängig von der Lokalisation, dem Gefäßdurchmesser und der mechanischen Beanspruchung im jeweiligen Einsatzbereich stehen eine Vielzahl unterschiedlicher Ballonkatheter und Stents zur Verfügung. Besteht z.B. der Verdacht, dass ein Verschluss durch eine überschießende Wucherung der Gefäßinnenwand entstanden ist, können spezielle **medikamentenfreisetzende Ballone und Stents** verwendet werden, die z.B. durch eine Zytostatika-beschichtung lokal ein weiteres Wachstum der Innenwand hemmen können.

Offene Operation bei PAVK

Neben der endovaskulären Therapie stehen natürlich auch die klassischen gefäßchirurgischen Operationsverfahren zur Verfügung. Diese kommen besonders bei sehr langstreckigen Gefäßverschlüssen und bei Verengungen im Bereich der Leistenstammgefäße zur Anwendung. Sehr häufig werden offene und endovaskuläre Methoden kombiniert (sog. Hybrid-Verfahren). Bei der offenen Gefäßchirurgie kommen zwei Prinzipien zu Anwendung.

1. Die lokale Plaquedesobliteration (Thrombendarteriektomie bzw. TEA)

Die Aufzweigung der großen Beinschlagader im Leistenbereich (Femoralisgabel) stellt aufgrund der lokalen Strömungsverhältnisse eine Schwachstelle im Gefäßsystem dar, die zur Plaquebildung und Ausbildung von Engstellen neigt.
Die hierdurch entstehenden Verengungen sind eine häufige Ursache für das Auftreten von Durchblutungsstörungen. Aufgrund der guten Zugänglichkeit dieser Region bietet sich hier eine Ausschälung (Thrombendarteriektomie) der Plaque an. Hierbei wird die A. femoralis eröffnet und die okkludierenden Plaques entfernt. Durch entsprechende OP-Techniken ist eine TEA sehr gut im Bereich von Gefäßaufzweigungen durchführbar. Um eine Einengung der Arterien durch die Naht zu verhindern, wird die Aufzweigung etwas nach unten verschoben (Gabeltransposition) oder ein Flicken (Patch) eingenäht. Die Technik der Thrombendarteriektomie kann auch an anderen Gefäßabschnitten (Beckengefäße, Aorta etc.) angewandt werden, meist in Kombination mit einem interventionellen Verfahren (z.B. Ballon oder Stent) oder einer Bypassanlage.

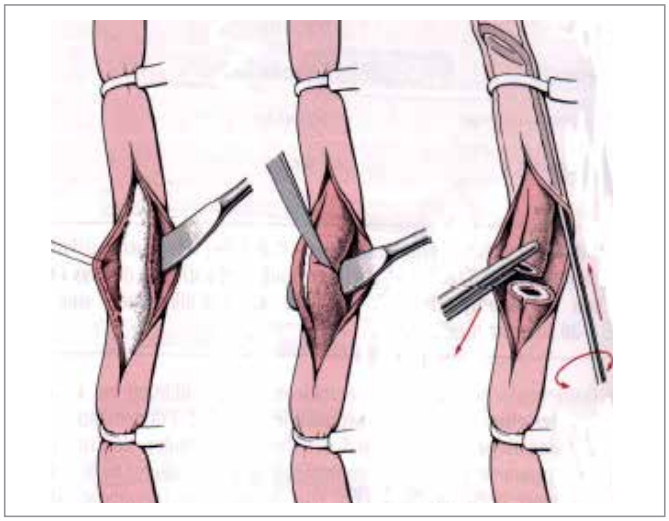

Prinzip der Thrombendarteriektomie (TEA)

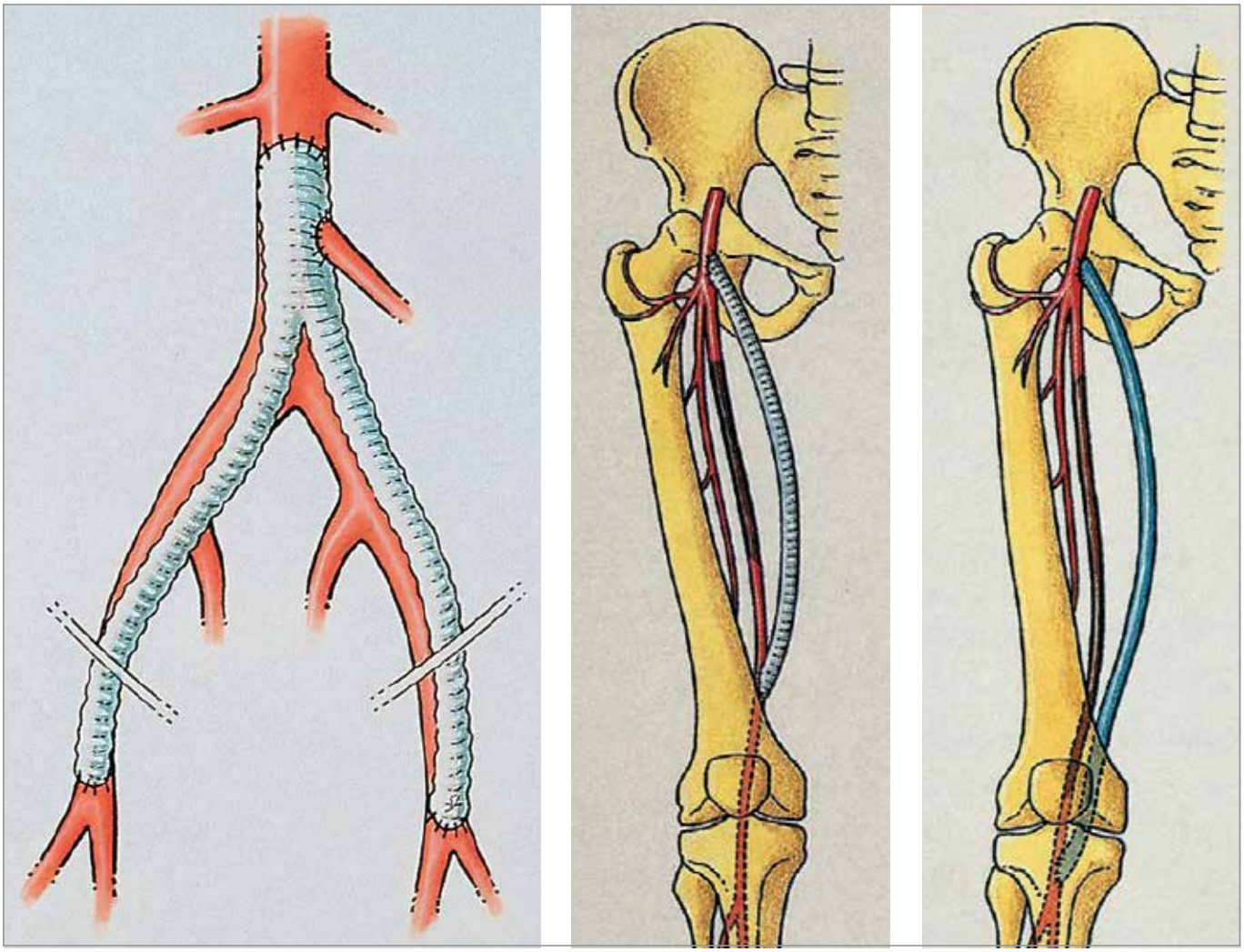

Links: Aorto-bifemoraler Prothesenbypass; Mitte: femoro-poplitealer Prothesen-Bypass; Rechts: femoro-poplitealer Venen-Bypass

2. Bypass-Operationen bei langstreckigen Arterienverschlüssen

Bei einer Bypass-Operation wird eine körpereigene Vene oder eine Gefäßprothese ober- und unterhalb des Gefäßverschlusses mit dem noch gesunden Blutgefäß verbunden. Je nach Lokalisation der Gefäßverschlüsse kann der Bypass im Leistenbereich, am Oberschenkel oder im Fall eines Beckenarterienverschlusses am gegenüber liegenden Bein beginnen und am Ober-, Unterschenkel oder Fuß enden.

Als Bypassmaterial wird bevorzugt eine körpereigene Vene verwendet, welche am Bein oder (seltener) am Arm entnommen werden kann. Venenbypässe besitzen eine längere Haltbarkeit als solche aus Kunststoffen und sind widerstandsfähiger gegen Infektionen, zur Entnahme der körpereigenen Vene können jedoch weitere Schnitte nötig werden. Steht keine geeignete Vene zur Verfügung, werden Kunststoffbypässe aus Dacron oder PTFE verwendet.

Die Behandlung der PAVK am „Klinikum rechts der Isar“

Welche Therapie ist für mich optimal? - Fallbesprechungen im GEFÄSSBOARD

Alle PatientInnen mit einer PAVK werden in unserem mehrmals wöchentlich stattfindenden Gefäß-Board vorgestellt, um die individuell optimale Therapieform festzulegen. Da in der Klinik und Poliklinik für Vaskuläre und Endovaskuläre Chirurgie sowohl klassische Gefäßoperationen, endovaskuläre Verfahren aber auch eine konservative Therapie möglich ist, sind wir in der Lage, eine an den Bedürfnissen und Anforderungen unserer Patienten „maßgeschneiderte“ Therapie anbieten zu können. Prinzipiell streben wir ein möglichst schonendes Verfahren an (z.B. Ballondilatation). Unsere Patienten werden eingehend über Vor- und Nachteile aller möglichen Therapieverfahren informiert.

PatientInnen, die von einem invasiven Eingriff nach aktueller Datenlage nicht profitieren würden, werden konservativ weiterbehandelt. Dies bedeutet, dass die kardiovaskulären Risikofaktoren individuell eingestellt werden und teils engmaschige Verlaufskontrollen erfolgen.

PatientInnen mit akuten Beschwerden oder Zeichen einer schweren Durchblutungsstörung (Ruheschmerzen, offene Wunden) werden umgehend stationär aufgenommen, um so schnell wie möglich die entsprechende Diagnostik (zumeist MR-Angiographie) und Revaskularisation durchführen zu können.

Wie werden Diagnostik und Therapie für unsere Patienten organisiert?

Sollte nach ambulanter Untersuchung und Diagnosestellung ein stationärer Aufenthalt notwendig werden, so stellt unser Aufnahmemanagement (Tel. 089 4140 5266) die zentrale Anlaufstelle für Zuweiser und Patienten dar. Gern beantworten wir Ihre Fragen und organisieren einen reibungslosen Ablauf vom sog. prästationären Tag bis zur Entlassung und Nachbehandlung.

Im Interesse unserer Patienten möchten wir die Verweildauer vor einem geplanten Eingriff so kurz wie möglich halten. Aus diesem Grund führen wir die apparative und klinische Diagnostik unserer Patienten weitestgehend ambulant durch. In unseren Spezialsprechstunden erhalten Sie eine individuelle und optimale Beratung und Therapievorschläge. Ambulante Diagnostik und optimales Aufnahmemanagement bewirken, dass mehr als 80% der Patienten bereits am Aufnahmetag oder am Folgetag der geplanten Operation zugeführt werden können.

Nachbehandlung und Kontrolluntersuchungen

Bei der PAVK handelt es sich um eine chronische, systemische Erkrankung. Mit Ausnahme einiger spezieller Fälle besteht diese nach Wiederherstellung der Durchblutung weiterhin, sodass es im Laufe der Zeit zu erneuten Verschlüssen und Engstellen kommen kann.

Zur Vorbeugung von Rezidiven nach endovaskulärer oder operativer Behandlung ist deshalb neben regelmäßiger Bewegung eine medikamentöse Begleittherapie nötig. Neben der bereits erwähnten Einstellung der Risikofaktoren wie dem Cholesterinspiegel und dem Blutdruck ist eine gerinnungshemmende Medikation nötig. Je nach Art und Material des eingebrachten Stents oder Bypasses reicht dies von plättchenhemmenden Substanzen wie ASS (100mg tgl.) und Clopidogrel (75mg tgl.) bis zu einer Blutverdünnung mit Marcumar oder neueren Medikamenten wie Rivaroxaban. Die Einnahme der jeweils empfohlenen Medikamente stellt einen wichtigen Schutz vor einem erneuten Gefäßverschluss dar.

Beim Vorliegen offener Wunden ist nach Verbesserung der Durchblutung eine regelmäßige, professionelle Wundbehandlungen, z.B. in einem Wundzentrum, die Voraussetzung zum Abheilen der Wunden.

In sonographischen Untersuchungen kann die regelrechte Durchblutung von eingebrachten Stents und Bypässen unkompliziert überprüft werden. Tritt eine plötzliche Verschlechterung der schmerzfreien Gehstrecke oder eine neue Wunde auf, kann eine neue

Engstelle oder erneuter Verschluss der Grund hierfür sein. Je schneller diese festgestellt werden, desto höher ist die Erfolgswahrscheinlichkeit eines erneuten Eingriffes.

Bereits bei der Entlassung aus der stationären Behandlung erhalten alle PatientInnen einen ambulanten Kontrolltermin in unserer Sprechstunde. Nach der OP und entsprechender Erholungsphase können Sie sich uneingeschränkt belasten. Ca. vier Wochen nach dem Eingriff führen wir eine Ultraschallkontrolle durch. Ist hier alles weiterhin unauffällig, so bestellen wir Sie erst ein Jahr darauf wieder zur Kontrolle ein. Alternativ können diese Kontrolluntersuchungen selbstverständlich auch bei Ihrem Hausarzt oder bei einem niedergelassenen Gefäßmediziner erfolgen.

Die unterstützende, medikamentöse Behandlung (in aller Regel mit ASS und einem Statin) sollte dauerhaft weitergeführt werden. Blutdruck, Diabetes und Cholesterin lassen Sie bitte von Ihrem Hausarzt/Facharzt regelmäßig kontrollieren und optimal einstellen.

Klinische und sonographische Kontroll-Untersuchungen sind in folgenden Abständen notwendig:

- Erste Kontrolluntersuchung ca. 2-4 Wochen postoperativ
- Nächste Kontrolle nach einem Jahr, im Rahmen von Studien auch früher
- Bei konservativer Therapie werden Kontrollintervalle individuell festgelegt

Worauf müssen Patienten und Angehörige nach einer Behandlung achten?

Ziel der Nachbehandlungen ist, dass Ihre Blutgefäße offen bleiben. Nur so kann Ihre Lebensqualität erhalten oder verbessert und zusätzlich die Risiken für Herzinfarkt oder Schlaganfall vermindert werden.

Deshalb ist für jeden PAVK-Patienten eine regelmäßige und lebenslange Nachbetreuung sinnvoll und wichtig. Dies gilt unabhängig von der gewählten Therapieform und sollte durch regelmäßige Kontrollen bei Ihrem Hausarzt und/oder Gefäßmediziner erfolgen. Dabei muss ein besonderes Augenmerk auf neu aufgetretene Beschwerden und Symptome, wie eine Verschlechterung der Gehleistung, Schmerzen oder offene Wunden an Ihren Beinen gelegt werden. In diesem Fall suchen Sie bitte unmittelbar einen Gefäßmediziner auf.

Zusätzlich ist es wichtig unter ärztlicher Mithilfe an einer gesünderen Lebensführung mit Nikotinstopp, gesunder Ernährung und Bewegung zu arbeiten. Ihr Arzt sollte regelmäßig Ihren Blutdruck, Ihr Cholesterin, das Gewicht und falls notwendig Ihren Diabetes kontrollieren.

Weitere Ursachen und Formen peripherer Durchblutungsstörungen

Diabetisches Fuß-Syndrom (DFS)

In den letzten 20 Jahren hat die Prävalenz des Diabetes mellitus in Deutschland um fast 50% zugenommen. Insgesamt leiden 8-9% aller Deutschen unter der Volkskrankheit Diabetes mellitus. Der Diabetes kann zu Komplikationen und Spätfolgen im Bereich der Augen, der Nieren, der Nerven (Neuropathie) und der kleinen Gefäße (Mikroangiopathie) führen.

Links: Diabetisches Fuß-Syndrom mit sog. "ischämischem Fuß"; Rechts: "Neuropathischer Fuß"

Eine der häufigsten Langzeitfolgen und Komplikationen stellt das diabetische Fuß-Syndrom (DFS) dar, häufig in Kombination mit arteriosklerotisch bedingten Stenosen und Verschlüssen insbesondere der Unterschenkelarterien. Beim DFS kommt es zu offenen sehr schlecht heilenden Wunden im Bereich der Zehen, Ferse und der Fußsohle. Neben der Durchblutungsstörung kommt es zu einer chronischen Nervenschädigung, die typischerweise zu einem abgeschwächten Schmerzempfinden (Hypästhesie) führt (seltener auch gesteigertes Schmerzempfinden, Hyperästhesie). Außerdem kommt es nicht selten zu Fehlstellungen im Bereich der Zehengelenke oder des Fußbogens (diabetische Osteoarthropathie). Aufgrund der schlechten Heilungstendenz der diabetischen Wunden und des abgeschwächten Schmerzempfindens kommt es oftmals zu einer Chronifizierung. Häufig werden derartige Wunden auch durch falsches Schuhwerk, eine unzureichende Fußpflege ausgelöst oder verstärkt.

Um hier eine möglichst optimale Therapie und schnelle Wundheilung zu erreichen, bedarf es vor allem dem raschen Erkennen der Hauptursachen. Hierzu ist eine Beurteilung der Durchblutungssituation zwingend notwendig. Zusätzlich müssen eine fachgerechte Therapie der Durchblutungsstörungen (s.o.) und eine stadiengerechte Wundbehandlung in einem Wundzentrum durchgeführt werden. Der Blutzuckerspiegel muss hierbei engmaschig kontrolliert und ggfs. medikamentös behandelt werden. Darüber hinaus müssen alle Diabetiker immer wieder präventiv geschult werden (u.a. Diät, Blutzucker-Kontrolle, Inspektion der Füße), um z.B. durch Nervenschädigung verursachte Druckstellen durch eine geeignete Schuhwahl und Fußpflege zukünftig zu verhindern.

Entzündliche Gefäßerkrankungen

Thrombendangiitis obliterans
(M. Winniwarter Bürger)

Die Thrombendangiitis obliterans (Morbus von Winiwarter Bürger) stellt die häufigste Form unter den entzündlichen Gefäßerkrankungen (Vaskulitis) dar. Sie zeigt klinische Ähnlichkeiten mit der Arteriosklerose. Es ist eine an der Intima beginnende, segmental auftretende Entzündung. Diese beginnt an kleinen und mittleren peripheren Venen und Arterien. In späteren Stadien sind dann auch größere Gefäße betroffen, wobei klinisch der Verschluss der Arterien an Unterschenkeln und Unterarmen sowie Fingern imponieren. Begleitend sind auch rezidivierende Phlebitiden (Phlebitis saltans sive migrans).
Betroffen sind vorwiegend Männer ab dem 20. bis 30. Lebensjahr mit suchtartigem Nikotinabusus. Laborchemisch lassen sich Entzündungsmarker nachweisen (Blutbild, CRP). Die Angiographie zeigt typischerweise segmentale Gefäßverschlüsse v. a. am Unterschenkel mit z. T. geschlängelten Kollateralgefäßen.

Die Therapie besteht in absolutem Nikotinverbot und der Gabe von Thrombozytenaggregationshemmern und Prostaglandinen.

Im akuten Stadium kommen auch Kortikoide und Immunsuppressiva zum Einsatz. Operative Möglichkeiten sind lumbale oder thorakale Sympathektomie. Bypassverfahren kommen nur selten zum Einsatz.

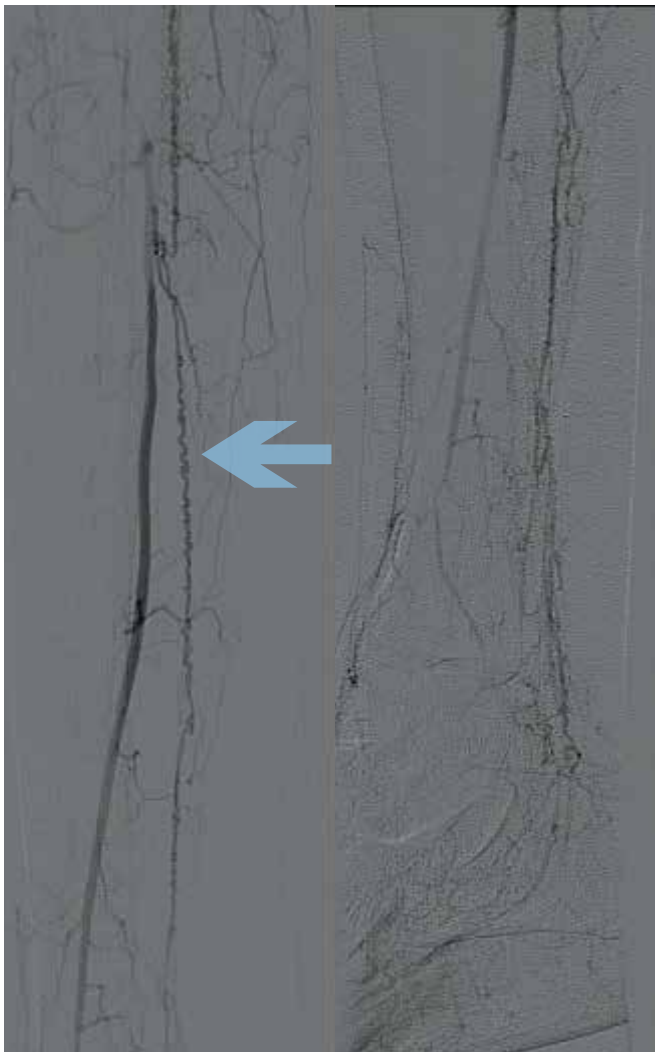

Angiographie bei einem 40-jährigen Mann mit Thrombangiitis obliterans. Typische korkenzieherartige Kollateralgefäße

Takayasu-Arteriitis (Aortenbogen-Syndrom)
Beim Aortenbogensyndrom (syn.: Takayasu-Syndrom, Pulseless-disease, Martorell-Fabry-Syndrom) handelt es sich um eine seltene Riesenzellarteriitis mit granulomatöser Entzündung der Aorta und ihrer großen Äste mit bevorzugter Lokalisation im Aortenbogen und den Pulmonalarterien.

Betroffen sind fast ausschließlich Mädchen und Frauen <50 Jahre. Neben allgemeinen Symptomen (Fieber, Abgeschlagenheit, Gewichtsverlust) werden die Patientinnen durch Lokalisation und Ausdehnung der Gefäßveränderungen symptomatisch.
Nach einem schleichendem Beginn mit über Jahre, rezidivierend auftretenden subfebrilen Temperaturen, Müdigkeit und Gewichtsverlust, Arthralgien und Synovitiden (sog. prepulseless-Phase), kommt es zur sog. pulseless-Phase mit abgeschwächten oder fehlenden Gefäßpulsen, Gefäßverschlüssen, meist renal bedingter Hypertonie, Verstärkung der Allgemeinsymptome. Die Laboruntersuchung zeigt eine Erhöhung der Entzündungsparameter und eine Anämie.
Therapeutisch kommen Kortikoide (Prednisolon 1 mg/kgKG) in Kombination mit Vasodilatatoren und Salizylaten zum Einsatz. Zusätzlich ist die Behandlung der Hypertonie notwendig, ggf. auch die Durchführung revaskularisierender Maßnahmen. Der Verlauf ist eher ungünstig und abhängig von der kardialen Mitbeteiligung und dem Nierenarterienbefall.

Engpass-Syndrome

Entrapment-Syndrom der Kniekehlenarterie
Eine seltene Ursache peripherer Durchblutungsstörungen stellen sog. Kompressionssyndrome dar, wie z.B. das Entrapment-Syndrom der Kniekehlenarterie (A. poplitea) dar. Hierbei erfolgt eine immer wieder auftretende Einengung der Kniekehlenarterie durch Muskel und Sehnenfasern. Die Betroffen sind meist deutlich jünger als die klassischen „PAVK-Patienten“ und oft sportlich aktiv.
Besteht ein solches Kompressionssyndrom längere Zeit entwickelt sich eine Verdickung der Arterienwand bis hin zu einer Einengung oder sogar einem kompletten Verschluss. Die Diagnostik eines Entrapment-Syndroms der A. poplitea erfolgt durch Ultraschall-Untersuchungen und angiographische Verfahren in Ruhestellung und bei angespannter Muskulatur (Funktionsstellung). Die Therapie zielt auf eine Behebung der Einengung mittels Durchtrennung der Muskelfasern, gelegentlich muss eine Bypass-Operation durchgeführt werden.

Thoracic-Outlet-Syndrom (TOS) – Kosto-Klavikuläre Enge

Beim TOS kommt es zu einer Kompression der A. subclavia und/oder der begleitenden Nervenfasern (Plexus brachialis) zwischen der 1. Rippe und dem Schlüsselbein. Es werden verschiedene Unterformen dieses neurovaskulären Kompressionssyndroms unterschieden. Manchmal liegt eine zusätzliche sog. Halsrippe vor (Halsrippensyndrom), selten kommt es zu einer rein muskulären Kompression durch den M. scalenus anterior. Ein Kompressionssyndrom kann auch durch angeborene Fehlbildungen (Exostosen und Fusionen zwischen Rippen), Fehlstellungen oder mit überschießender Kallusbildung verheilte Klavikulafrakturen ausgelöst werden.

Bei Irritationen des Plexus brachialis (neurogenes TOS) kommt es **zu unspezifischen ziehenden Armschmerzen und Gefühlsstörungen.** Beim vaskulären TOS kann es zu Kältegefühl und Pulsverlust bei Armelevation kommen, gelegentlich aber auch poststenotische, thrombusgefüllte Erweiterungen (Aneurysmen) der A. subclavia mit embolischen Digitalarterienverschlüssen. Die Kompression der Vene (Thoracic-Inlet-Syndrom oder TIS) führt zur Armschwellung, Stauungsschmerz, Blaufärbung und Schweregefühl bis hin zur Ausbildung einer Axillarvenenthrombose (Paget-von-Schroetter-Syndrom, Thrombose par effort). Am Schultergürtel zeigt sich dann relativ schnell ein oberflächlicher Kollateralkreislauf.

In der Diagnose eines Thoracic-Outlet-Syndrom (TOS) erfolgt eine eingehende klinische Untersuchung, eine Ultraschall-Untersuchung, eine MR-Angiographie (Arme herabhängend und über dem Kopf) sowie eine neurologische Untersuchung, mit Messung der Nervenleitgeschwindigkeit.

Therapeutisch kann zunächst eine physikalische Therapie erfolgen (Aufrichten des Oberkörpers). Bei Beschwerdepersistenz oder bereits eingetretenen Komplikationen (z.B. Nervenschaden) muss operiert werden. OP-Methode der Wahl ist hierbei die transaxilläre Resektion der ersten Rippe ggfs. mit Entfernung einer Halsrippe bzw. des überschießenden Kallus an der Klavikula. In >80% der Fälle wird hierdurch ein gutes Ergebnis erzielt. Immer gelingt es die Gefäßkompression zu beseitigen, die neurologischen Folgen können jedoch nicht in jedem Fall gebessert werden.

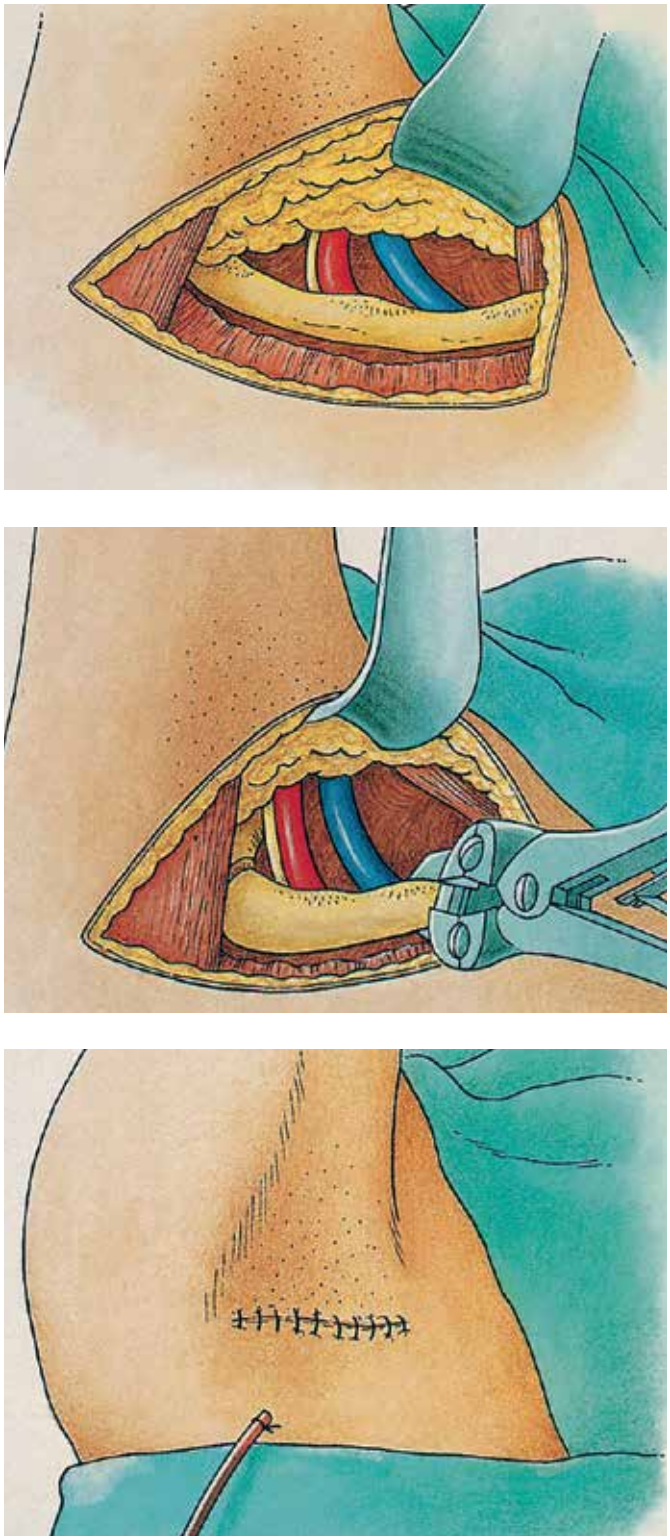

Transaxilläre Resektion der 1. Rippe bei kosto-claviculärer Enge
Oben: Freigelegte 1. Rippe; Mitte: Durchtrennung; Unten: Hautnaht am Unterrand der rechten Achselhöhle

Die PAVK im Bereich der Arme und der Schulter

Im Bereich der Arm-und Schulter-Arterien kommt es am ehesten zu Verengungen oder Verschlüssen der linken Schlüsselbeinarterie am Abgang aus der Hauptschlagader (A. subclavia). Dies kann zu einer belastungsabhängigen Schwäche der Armmuskulatur führen. Häufig bleiben Verschlüsse der A. subclavia allerdings asymptomatisch, wenn über die hintere Halsschlagader (A. vertebralis) ein funktionstüchtiger Kollateralkreislauf entstanden ist. In seltenen Fällen kann dieser Umgehungskreislauf zu einer passageren Durchblutungsstörung im hinteren Hirnkreislauf führen (sog. Anzapf-Syndrom der A. subclavia bzw. *Subclavian-Steal-Syndrom*).

Bei symptomatischen Stenosen oder Verschlüssen der A. subclavia kommen endovaskuläre Verfahren (Ballondilatation, Stent) und operative Verfahren (Bypass-OP, Umsetzen der A. subclavia in die A. carotis communis) zur Anwendung. Am Ober- und Unterarm werden rekanalisierende Verfahren nur bei schwersten Durchblutungsstörungen durchgeführt**.**

Akrale Durchblutungsstörungen

Im Bereich der oberen Extremität sind arteriosklerotisch bedingte Durchblutungsstörungen eher selten. Sie können beispielsweise bei Patienten mit terminaler Niereninsuffizienz am Dialyse-Shunt Arm auftreten.

Häufiger finden sich funktionelle Veränderungen an den Fingern der oberen Extremität. Hierbei sind vor allem der Mittelfinger, der Ringfinger und der kleine Finger betroffen. Durch Kälte kann es zu anfallsartigen, schmerzhaften Vasospasmen an der betroffen Fingern der Hand kommen. Dies ist für die in der Regel weiblichen Patienten sehr unangenehm. Die Finger durchlaufen zuerst eine Phase der Blässe (weiße Leichenfinger), dann eine Phase der Blauverfärbung und im Anschluss eine Phase der Rötung. Die Bezeichnung hierfür ist das Trikolore Phänomen. Dies wird vor allem durch Kälte ausgelöst, z.B. durch das Berühren einer kalten Türklinke im Winter. Das dazugehörige Syndrom wird als *Raynaud-Syndrom* bezeichnet.

Im Rahmen der Diagnostik sind hierbei die nicht gefährlichen *primären Raynoud Syndrome*, die vor allem sehr unangenehm für die Patientinnen sein können, von den *sekundären Raynaud Syndromen* zu entscheiden. Die sekundären Raynaud Syndrome sind Ausdruck einer Erkrankung aus dem rheumatischen Formenkreis, vor allem von Kollagenosen oder Vaskulitiden, bei welchen es zu schwersten Durchblutungsstörungen der Finger kommen kann.

Die gute Nachricht beim primären Raynaud-Syndrom für die Patienten ist, dass so gut wie keine Gefahr besteht die betroffen Finger aufgrund einer Minderdurchblutung zu verlieren, da es sich um funktionelle Veränderungen und nicht um strukturelle Verschlüsse der Gefäße handelt. Die hauptsächliche Therapie besteht in der Verhinderung der Kälteexposition. Eine medikamentöse Therapie mit ggfs. Nitro-Präparaten oder Calcium-Antagonisten kann dies unterstützen. Manchmal ist eine thorakoskopisch durchgeführte Durchtrennung sympathischer Nervenfasern (Sympathektomie) notwendig. Hierdurch kann die Fähigkeit der kleinen Arterien, sich krampfartig zusammenzuziehen (Spasmus) unterbunden werden.

Weitere seltene Formen akraler Duchblutungsstörungen sind u.a. die Akrozyanose (plötzlich auftretende Blauverfärbung der Fingerendglieder), die Erythromelalgie (plötzlich auftretende Schmerzen und Rötung der betroffenen Hand und Finger) und Erfrierungen in der Vorgeschichte (Pernionen).

Welche Erkrankungen verursachen ähnliche Beschwerden wie die PAVK?

Bei der Diagnosestellung einer PAVK gilt es zu berücksichtigen, dass auch andere Erkrankungen ein Beschwerdebild ähnlich einer PAVK aufweisen können. Hierzu gehören insbesondere Erkrankungen des Nervensystems und des Bewegungsapparates im Bereich der Wirbelsäule und der großen Gelenke (z.B. Hüftgelenksarthrose).

Erkrankung	Beschwerden
Arthrose/Arthritis	Lageabhängige Schmerzen in Ruhe, am Morgen und zu Beginn der Belastung, im Bereich der Wirbelsäule, der großen Gelenke (Hüfte, Kniegelenk)
Bandscheibenprolaps	Anamnese! Lähmungserscheinungen erfragen. Keine muskulären Schmerzen bei Belastung. Bandförmige Schmerzen an Ober- und Unterschenkel
Spinalkanalstenose	Ebenfalls belastungsabhängige Schmerzen und Müdigkeit der Beine!
Venöse Claudicatio	Belastungsabhängiges Schweregefühl und Schwellung. Sehr selten, bei schwerer chronisch-venöser Insuffizienz
Polyneuropathie	Chronische Missempfindungen im Bereich der Zehen und Fußsohle, häufig bei Diabetes mellitus oder nach langjährigem Alkoholmissbrauch
Tiefe Venenthrombose	Spontane Schmerzen, Druckschmerz, Schwellung der betroffenen Extremität
Kompartment-Syndrom	Belastungsabhängige Schmerzen im Unterschenkel (Langstreckenläufer!)
Herzinsuffizienz oder COPD	Atemnot und allgemeine Erschöpfung schon nach kurzer Wegstrecke

Aber auch offene Wunden der Beine müssen nicht zwingend auf Grund einer mangelnden Durchblutung entstanden sein. Hier können neben venös bedingter Ulcera auch seltene Hauterkrankungen (Tumore, Pyoderma gangränosum, Hauttuberkulose, Erysipel, Leishmaniose, nekrotisierende Fasziitis) eine Rolle spielen.

Akute Durchblutungsstörungen der Extremitäten

Ursachen einer akuten Extremitätenischämie

Die akute Durchblutungsstörung einer Extremität (akute Extremitätenischämie) wird durch einen spontanen Verschluss einer Extremitätenarterie verursacht und kann unbehandelt zum irreversiblen Gewebeuntergang führen. Während Haut und Unterhautgewebe eine Ischämietoleranz von bis zu 24 Stunden besitzen, können Skelettmuskulatur und periphere Nerven bereits nach 4-6 Stunden irreversible Schäden erleiden. Dies verdeutlicht die absolute Notfallsituation für eine Behandlung einer akuten Extremitätenischämie. In über 80% der Fälle ist die untere Extremität betroffen.

» Bei der akuten Extremitätenischämie handelt es sich um eine plötzlich einsetzende arterielle Perfusionsstörung, die unbehandelt zum Gewebsuntergang und zum Gliedmaßenverlust führen kann. «

Embolischer und thrombotischer Gefäßverschluss

Als Auslöser für eine akute Extremitätenischämie kommt eine Vielzahl von Ursachen in Frage. Unterschieden werden muss dabei zwischen Thrombosen und Embolien. Während es sich bei einer Thrombose um ein vor Ort entstandenes Blutgerinnsel handelt, kommt es bei einer Embolie zu einer Verschleppung von zumeist Blutgerinnseln in die unteren oder oberen Extremitäten.

Akute arterielle Embolie

Bei embolischen Verschlüssen entsteht das Verschlussmaterial nicht vor Ort, sondern in einer anderen Körperregion und wird erst sekundär eingeschwemmt.
Bei der arteriellen Embolie ist in 80-90% der Entstehungsort des Embolus im Herzen zu finden. Dies tritt insbesondere im Rahmen von Rhythmusstörungen des Herzens auf, wo es zu einer Thrombusbildung im linken Vorhof mit anschließender Verschleppung nach peripher kommt. Seltenere Embolequellen stellen Aneurysmata mit Thrombussaum oder ein Defekt der Herzscheidewand in Kombination mit einer tiefen Venenthrombose dar. Die restlichen 10-20% der arteriellen Embolien werden durch nicht-kardiale Ursachen ausgelöst. Dazu zählen Thromben in Aneurysmen, sowie Tumoren oder auch in den Blutkreislauf gelangte Fremdkörper.

Akute arterielle Thrombose

In mehr als 30% der Fälle wird eine akute Extremitätenischämie durch eine Thrombose in einer arteriosklerotisch vorgeschädigten Arterie (z.B. A. femoralis, A. poplitea) oder eine akute Thrombose in einer vorbehandelten Arterie (Ballondilatation, Stenting, Bypass-OP) verursacht.
Einen Sonderfall thrombotisch bedingter Ischämien stellen Bypass- und Stentverschlüsse dar, da sie aufgrund der unnatürlichen Oberflächenbeschaffenheit eine thrombogene Wirkung haben. Um das Risiko einer Thrombusentstehung zu minimieren, ist deshalb eine material- und lokalisationsabhängige Medikamententherapie nötig, deren Absetzen gehäuft zu akuten Verschlüssen führt.

Aneurysmen der Oberschenkel- und Kniekehlenarterie (A. femoralis, A. poplitea)

Das Aneurysma der Oberschenkel- oder Kniekehlenarterie kann eine besonders gefährliche Ursache einer akuten Extremitätenischämie sein, da es nicht nur akut thrombosieren kann, sondern zuvor bereits zu klinisch häufig nicht erkannten kleineren Embolien in die Unterschenkel- und Fußarterien gekommen sein kann. Hierdurch werden die Chancen einer revaskularisierenden Therapie (Thrombolyse, Bypass-OP) deutlich verschlechtert. Nicht selten müssen diese Patienten in der Folge leider amputiert werden.

Seltene Ursachen

Seltene Ursachen einer akuten Extremitätensichämie sind Erkrankungen des Blutgerinnungssystems, Einklemmungssyndrome von Arterien (Entrapment-Syndrom), Gefäßdissektionen und Gefäßverletzungen.
Im Gegensatz zu einer chronischen Ischämie, die sich langsam immer stärker ausbildet, hat der Körper beim akuten Verschluss in diesem Fall keine Zeit Umgehungskreisläufe auszubilden und die Minderdurchblutung so teilweise zu kompensieren. Die Beschwerden sind somit deutlich schwerwiegender und die Gefahr eines Extremitätenverlustes höher.

Neben der Ischämie selbst muss stets auch deren Ursache, eine Embolie oder eine arterielle Thrombose, behandelt werden.

Warnzeichen einer akuten Extremitätenischämie – Symptome und Stadien

Da akute Extremitätenischämien plötzlich auftreten, gehen ihnen meist keine Warnsymptome voran. Je nach Schwere der Ischämie kommt es zunächst zu Blässe und Kälte der betroffenen Extremität, meist mit Schmerzen verbunden. Bei zunehmender Schwere entwickeln sich Gefühlsstörungen bis zum Sensibilitätsverlust und motorische Einschränkungen bis zur kompletten Lähmung. Wird eine Ischämie nicht rechtzeitig behandelt kommt es zu einem raschen Untergang des Gewebes der betroffenen Extremität. Hierbei werden Zellabbauprodukte in großer Menge freigesetzt, die zu Nierenversagen und schweren Kreislaufbelastungen führen können.

Die klassischen Symptome einer akuten Extremitätenischämie können in der sogenannten 6-P-Regel nach dem Erstbeschreiber Pratt (1954) zusammengefasst werden. Dazu zählen plötzlich einsetzender Schmerz (pain), ein Abblassen der Extremität (pale), eine sensorische (paraesthesia) und motorische Störung (paralysis), Pulsverlust (pulslessness) und allgemeine Erschöpfung, bis hin zu einem Schockzustand (prostration).

- **Schmerz (Pain)**
- **Blässe (Pale)**
- **Paraesthesia**
- **Pulseless**
- **Paralysis**
- **Allgemeine Erschöpfung/Schock (Prostration)**

Diagnostik der akuten Extremitätenischämie

Anamnese und klinische Untersuchung

Typisch für eine akute Extremitätenischämie ist der plötzliche einseitige Schmerzbeginn.
Manchmal wurden gerinnungshemmende Medikamente zuvor abgesetzt (Zahnbehandlung!), manchmal haben die Patienten bereits früher einmal eine akute Durchblutungsstörung erlitten.

Klinisch wird eine weiße Ischämie (mit eher günstiger Prognose) von einer sog. blauen Ischämie (eher ungünstige Prognose, da bereits Stagnationsthromben vorliegen) unterschieden.

Linker Fuß: weiße (blasse) Ischämie

Rechter Fuß: blaue Ischämie

Bei der klinischen Untersuchung werden prinzipiell beide Arme oder beide Arme evaluiert.

Hierzu gehören im Seitenvergleich insbesondere Temperaturunterschiede, fehlende Pulse, Pulsunregelmäßigkeiten, Gefühlsstörungen oder akut einsetzende Störungen der Beweglichkeit.

Ein fehlender Leistenpuls deutet auf einen Verschluss der Beckenarterie hin, beidseits fehlende Leistenpulse auf einen möglicherweise akuten Verschluss der Bauchaorta (sog. Leriche-Syndrom).

Ultraschall-Diagnostik
Mithilfe der Dopplersonde wird zunächst die Perfusion der Kniekehlenarterie und der Knöchelarterien überprüft. Danach wird der Verschlussdruckindex (ABI) – sofern möglich – gemessen. Eine sofortige Duplex-Sonographie ist notwendig, um ein Aneurysma im Bereich der Leiste oder der Oberschenkel- oder Kniekehlenarterie auszuschließen.

Angiographie
Bei einem klaren klinischen Befund und einer notfallmäßigen OP-Indikation kann auf eine Angiografie verzichtet werden. Bei offenen Fragen wird notfallmäßig eine CT-Angiografie durchgeführt, um das gesamte Ausmaß des Gefäßverschlusses überblicken zu können.

Klassifikation der akuten Extremitätenischämie (TASC Kriterien)
Die akute Extremitätenischämie wird entsprechend internationaler Empfehlungen der TASC Gruppe (Trans-Atlantic InterSociety Consensus 2007) in die Stadien I bis Stadium III eingeteilt. Das Stadium I beschreibt dabei einen Zustand, in welchem die betroffene Extremität nicht unmittelbar bedroht ist. Im Stadium IIa sollte dringlich therapiert werden, im Stadium IIb muss eine sofortige Therapie erfolgen, um einen Extremitätenverlust zu verhindern. Im Stadium III liegt eine irreversibel geschädigte Extremität vor, in welcher dann nur noch eine Amputation möglich ist.

	STADIUM I	STADIUM II a	STADIUM II b	STADIUM III
Prognose der Extremität	nicht unmittelbar bedroht	marginal bedroht bei sofortiger Therapie	unmittelbar bedroht – sofortige Therapie!	irreversible Ischämie
Sensorik (oberflächlich)	—	minimal eingeschränkt (Zehen)	eingeschränkt, Ruheschmerzen	komplett aufgehoben
Motorik (aktive Beweglichkeit)	—	—	eingeschränkt	komplett aufgehoben
arterielles Doppler-Signal	nachweisbar	häufig nicht mehr nachweisbar	nicht nachweisbar	nicht nachweisbar
venöses Doppler-Signal	nachweisbar	nachweisbar	nachweisbar	nicht nachweisbar

Notfalltherapie im Bereich der Arme und Beine

Besteht aufgrund der vom Patienten genannten Beschwerden der Verdacht auf einen akuten Verschluss einer Arterie sind unverzüglich folgende Erstmaßnahmen zu veranlassen:

- Tieflagerung der betreffenden Extremität
- Wärmen der Extremität, z.B. mittels Anlage eines Watteverbands
- Konsequente Schmerztherapie oral und intravenös (von intramuskulären Injektionen sollte aufgrund einer möglichen Lysetherapie abgesehen werden)
- Des Weiteren sollte der Patient zur Vorbeugung der Bildung von weiteren Blutgerinnseln, die in Arme und Beine, aber auch in das Gehirn ausgeschwemmt werden können, umgehend 3.000-5.000 IE Heparin als Bolus intravenös erhalten
- Umgehende Kontaktaufnahme und Vorstellung in einer gefäßchirurgischen Klinik!

Die Rekanalisation, also die Wiedereröffnung der verschlossenen Gefäße kann durch endovaskuläre oder konventionell-chirurgische Verfahren erfolgen. In Abhängigkeit von der Dauer und Ausprägung der Ischämie wird das für den Patienten am besten geeignete Verfahren ausgewählt.

Endovaskuläre Therapie mit Lyse, Thrombektomie- und Aspirationskatheter

Der Vorteil einer katheter-gestützten Therapie besteht darin, dass auf Hautschnitte verzichtet werden kann. Sie ist außerdem sehr gut geeignet für Patienten mit weniger stark ausgeprägter Extremitätenischämie (Stadium I und Stadium IIa) und noch nicht organisierten, eher weichen und nicht fest mit der Gefäßwand verbundenen Thromben. Eine alleinige Lyse-Therapie ist außerdem gut geeignet bei akuten Verschlüssen von femoro-politealen Prothesen-Bypässen. Neben der alleinigen Katheterlyse kommen seit einiger Zeit auch endovaskuläre Thrombektomie- und Aspirationskatheter zum Einsatz.

Während der Behandlung ist eine perfekte angiographische Kontrolle unbedingt notwendig, ggfs. ist ein Umstieg auf ein offenes Verfahren notwendig. Hierüber müssen die Patienten aufgeklärt werden.

Im Falle schwer zugänglicher Verschlüsse oder solcher, die kleinste Arterien im Fuß- oder Handbereich betreffen, können nach Gefäßpunktion über einen Spezialkatheter Medikamente verabreicht werden, die in der Lage sind Blutgerinnsel wieder aufzulösen (Thrombolytika, z.B. rt-PA).

Insbesondere bei Ischämien im Stadium I und IIa, bei welchen noch keine Bewegungseinschränkung vorliegt, kann in Abhängigkeit von der Verschlusslokalisation eine kathetergeführte lokale Thrombolyse, also eine medikamentöse Auflösung des Blutgerinnsels, erfolgen. Das Medikament wird hierbei über 24 Stunden direkt oberhalb des arteriellen Verschlusses in die Arterie geleitet. Nach 24 Stunden erfolgt eine angiographische Erfolgskontrolle. Bei weiterhin bestehenden Einengungen oder kurzstreckigen Gefäßverschlüssen kann eine kathetergestützte Aufdehnung der Arterien mithilfe eines Ballons oder das Einbringen eines Stents erforderlich werden.

Offene OP-Verfahren (Embolektomie, Thrombektomie, Bypassanlage)
Beim Vorliegen eines längerstreckigen thromboembolischen Gefäßverschluss mit schwerer Ischämie (Stadium IIb) ist ein offen-chirurgisches Verfahren häufig das bessere Verfahren, um eine rasche Revaskularisierung erreichen zu können. Dies betrifft z.B. auch das sog. Leriche-Syndrom, bei welchem es zu einem akuten Verschluss der Bauchaorta gekommen ist.

Hierbei wird zunächst die Schlagader in der Leiste (A. femoralis) aufgesucht und eröffnet. Von dort aus wird mithilfe eines aufblasbaren Ballonkatheters (sog. Fogarty-Katheter), das Gefäß wiedereröffnet. Dies kann sowohl in Richtung der Beckenarterie, als auch in Richtung des Ober- und Unterschenkels erfolgen. Bei akuten Gefäßverschlüssen im Bereich des Unterschenkels kann operativ die Schlagader in der Kniekehle freigelegt werden, um die Unterschenkelarterien selektiv mithilfe des Fogarty-Katheters zu eröffnen.

Ist aufgrund z.B. alt verschlossener Gefäße eine kathetergestützte Embolektomie nicht möglich, steht als weitere Therapieoption die Anlage eines Bypasses als Umgehungskreislauf zur Verfügung. Zur Anlage eines Bypasses wird bevorzugt körpereigenes Material, also eine körpereigene, oberflächliche Vene, verwendet. Ist keine geeignete Vene vorhanden, besteht die Möglichkeit der Anlage eines künstlichen (alloplastischen) Bypasses mit einer Gefäßprothese.

Die oben genannten konventionellen, sowie endovaskulären Verfahren können auch kombiniert simultan während einer einzigen Operation durchgeführt werden.

Angiographisch kompletter Verschluss der infrarenalen Aorta und der A. iliaca communis bds. bei reitendem Embolus der Aortenbifurkation und appositioneller Thrombose.

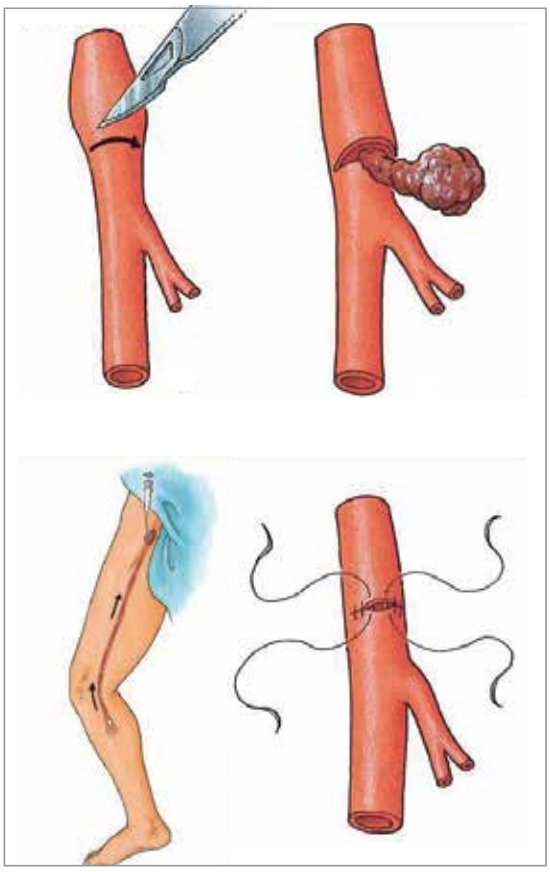

Quere Eröffnung einer thrombotisch verschlossenen Arterie und Entfernung des Thrombus mit einem Fogarty-Katheter.

Kompartment-Spaltung am Unterschenkel
Bei einer fortgeschrittenen Extremitätenischämie droht ein sog. Kompartment-Syndrom. Hierbei kommt es entweder im Rahmen der Ischämie (primäres Kompartment-Syndrom) oder nach erfolgreicher Revaskularisierung (sekundäres Kompartment-Syndrom), zu einem massiven Anstieg des Gewebedruckes innerhalb der Muskellogen am Unterschenkel. Dieser Druckanstieg führt unbehandelt zu stärksten Schmerzen, Untergang von Muskelgewebe und – besonders gefährlich – zu Druckschädigungen von motorischen Nerven. Beim Vorliegen einer schweren akuten Extremitätenischämie ist daher eine operative Eröffnung der Muskellogen (Fasziotomie, Kompartmentspaltung) unbedingt notwendig.

Warum eine Amputation manchmal leider unumgänglich ist
Liegt eine nicht mehr aufzuhaltende (irreversible) Extremitätenischämie (Stadium III) vor oder gibt es Anzeichen für eine beginnende Blutvergiftung (Sepsis) aufgrund des fortschreitenden Gewebeuntergangs, muss in Einzelfällen eine notfallmäßige Amputation vorgenommen werden („Life before limb“).

Interdisziplinäres Gefäßboard

Wie werden Diagnostik, Notfalltherapie und Nachbehandlung organisiert?

Diagnostik und stationäre Therapie

Bei Verdacht auf einen akuten Gefäßverschluss erhält der Patient umgehend einen extra hierfür geblockten Notfalltermin in unserer gefäßchirurgischen Ambulanz. Bestätigt sich in der klinischen Untersuchung und Ultraschalluntersuchung der Verdacht, erfolgt die notfallmäßige stationäre Aufnahme und der umgehende Therapiebeginn mithilfe intravenöser Blutverdünnung sowie die Vorbereitung der endovaskulären oder operativen Therapie.

Individuelle Vorstellung der Patienten in unserem Interdisziplinären Gefäßboard zur Festlegung der optimalen Therapieform

Bei nicht eindeutigem Untersuchungsbefund erfolgt eine weiterführende Bildgebung mittels Angiographie (Kernspin- oder CT-Angiographie), um die Verdachtsdiagnose eindeutig zu sichern. Bestätigt sich der Verdacht auf das Vorliegen einer akuten Extremitätenischämie, wird schnellstmöglich ein Operationssaal für den Patienten zur Verfügung gestellt. Hierzu erfolgt außerdem die umgehende Kontaktaufnahme mit der Anästhesie und ggfs. einer Intensivstation.

Nach erfolgter Wiederherstellung der Durchblutung werden unsere Patienten in unserem Aufwachraum unter individueller Berücksichtigung ihrer Begleiterkrankungen bestmöglich intensivmedizinisch versorgt und betreut. Im Anschluss findet die Verlegung auf eine unserer zwei Normalstationen statt, um den weiteren Heilungsprozess optimal gestalten zu können.

Weiterbehandlung auf der Station

Während des stationären Aufenthalts werden weitere Untersuchungen des Herzens, der Blutgerinnung oder einer bereits bestehenden PAVK veranlasst. Gegebenenfalls ist eine dauerhafte Therapie mit blutgerinnungshemmenden Medikamenten (Antikoagulantien) erforderlich. In diesem Fall kümmern wir und unser Kardiologe Dr. med. Stadlbauer um die optimale Einleitung und Einstellung dieser Therapie. Bei stabilen Wundverhältnissen kann der Patient nach endovaskulärer Therapie am ca. dritten postoperativen Tag oder nach offen-chirurgischen Eingriffen nach 5-10 Tagen entlassen werden. Eine Anschlussheilbehandlung wird adaptiert an die Bedürfnisse des Patienten durch unser Entlassmanagement organisiert. **Nach 4-6 Wochen erfolgt die erste klinische Kontrolluntersuchung.** Weitere Untersuchungen erfolgen in halbjährlichen bzw. jährlichen Abständen, um frühzeitig mögliche erneute Gefäßeinengungen zu erkennen und somit rechtzeitig einen erneuten akuten Gefäßverschluss zu verhindern. Bei jedem Besuch in unserer Ambulanz erfolgt standardmäßig eine klinische Untersuchung, die Messung des Knöchel-Arm-Index und die Untersuchung der Gefäße mittels Ultraschall, sowie die permanente Optimierung, bzw. die individuelle Anpassung der medikamentösen Therapie (insbesondere der gerinnungsbeinflussenden Medikamente).

Kontrolluntersuchung in unserer Poliklinik

Selbstverständlich können die o.g. Kontrolluntersuchungen auch bei niedergelassenen Gefäßspezialisten erfolgen. Neben der gerinnungshemmenden Therapie mit Antikoagulantien und/oder Thrombozytenfunktionshemmern muss bei allen Patienten auf niedrige Cholesterinwerte geachtet werden (LDL Cholesterin<70mg/dl).

Worauf müssen Patienten und Angehörige nach einer Behandlung achten?

Nach einem akuten Gefäßverschluss ist die konsequente Einnahme der angeordneten gerinnungshemmenden Medikation besonders wichtig. Zudem sollte eine Reduktion der kardiovaskulären Risikofaktoren angestrebt werden. Hierzu zählen die Einstellung des Nikotinkonsums, eine gute Einstellung des Blutzuckers, eine Absenkung des LDL-Cholesterins auf <70mg/dl sowie ein konsequentes Gehtraining und ausreichende Flüssigkeitszufuhr (ausreichend trinken). Dies sollte in regelmäßigen Abständen zudem durch den Hausarzt kontrolliert werden.

Die Warnsignale eines erneuten akuten Verschlusses sollten frühzeitig erkannt und keinesfalls unterschätzt werden. Hierbei ist uns eine enge Kommunikation mit den jeweiligen Haus- und Fachärzten sehr wichtig.

Behandlungszahlen zur PAVK und zur akuten Extremitätenischämie in unserer Klinik

Stationäre Behandlungen PAVK 2004–2016

4.219
Anzahl aller Behandlungen

Geschlecht

70%
Männer

30%
Frauen

Verteilung nach Stadium der PAVK 2004-2016

2.222
PAVK Stadium II
(Schaufensterkrankheit)

454
Stadium III
(Ruheschmerzen)

1.543
Stadium IV
("offenes Bein")

Entwicklung der Patientenzahlen mit einer Hauptdiagnose PAVK 2004 - 2016

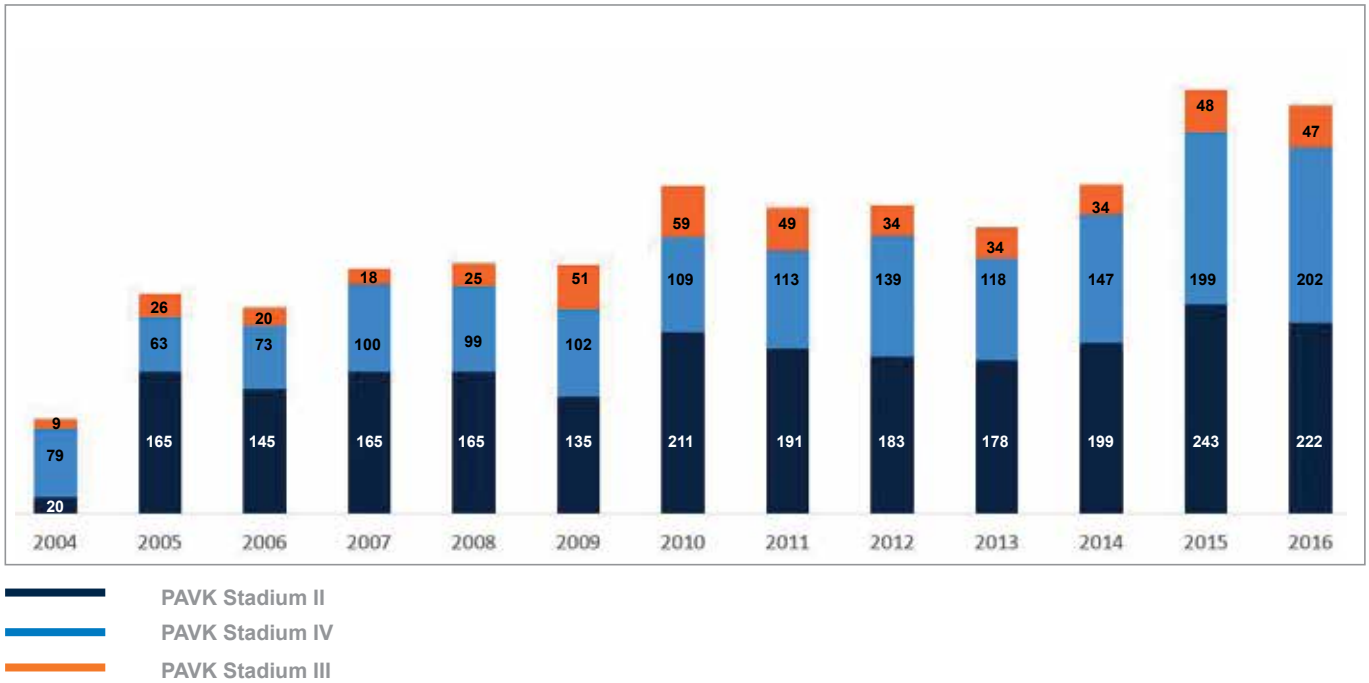

In unserer Klinik steigt die Anzahl an Patienten seit 2004 kontinuierlich an. Dabei können wir sowohl alle Möglichkeiten der endovaskulären Techniken, als auch der offen operativen Chirurgie auf höchstem Niveau aus einer Hand anbieten. Darüber hinaus wurden ebenso eine ständige ansteigende Anzahl von Patienten mit akuter Extremitätenischämie stationär behandelt.

Entwicklung der Therapieverfahren bei PAVK und akuter Extremitätenischämie 2004 - 2016

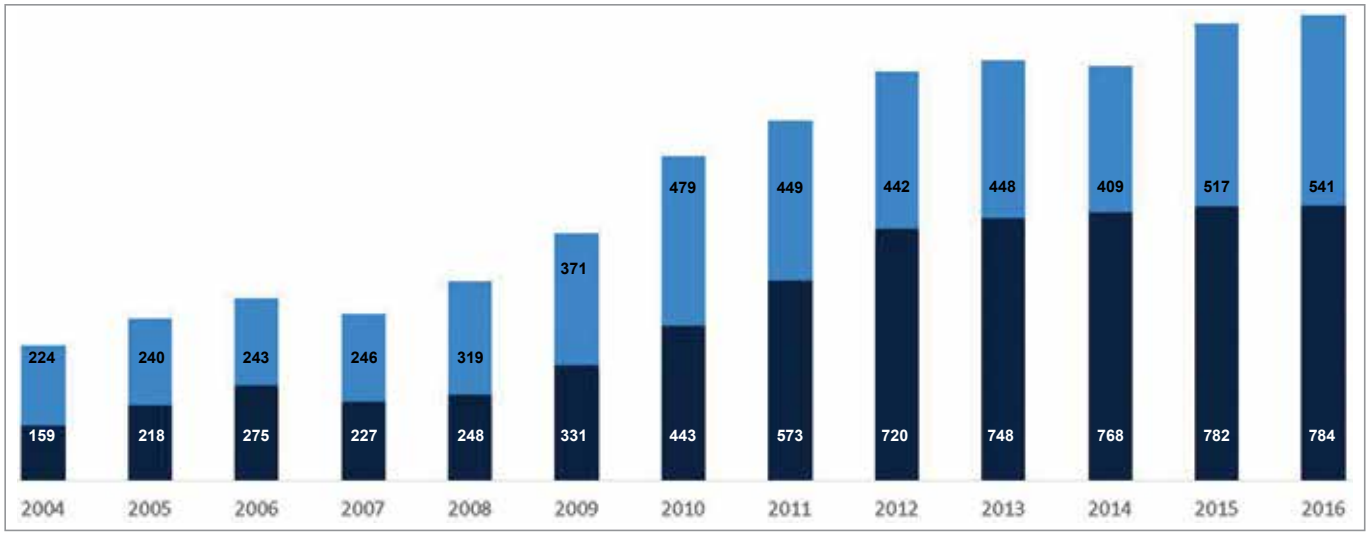

Endovaskuläre Therapieverfahren

Offen-chirurgische Therapieverfahren

Besonders anspruchsvoll ist die Behandlung von Patienten in den PAVK-Stadien III und IV, da hier eine unmittelbare Amputationsgefahr besteht. In einer von uns durchgeführten Qualitätskontrolle konnten wir zeigen, dass bei ca. 75% dieser Patienten ein Beinerhalt auch nach 12 Monaten gelungen ist. Bei der Behandlung dieser schwerkranken Patienten spielt neben der alleinigen Gefäßtherapie (Katheterverfahren, offene OP oder kombinierter Eingriff) die begleitende internistische Betreuung unserer Patienten eine entscheidende Rolle, die durch einen in unserer Klinik tätigen Kardiologen kontinuierlich gewährleistet wird.

Fallzahlen mit amputationsbedrohter Extremität und tatsächlich durchgeführte Major-Amputationen

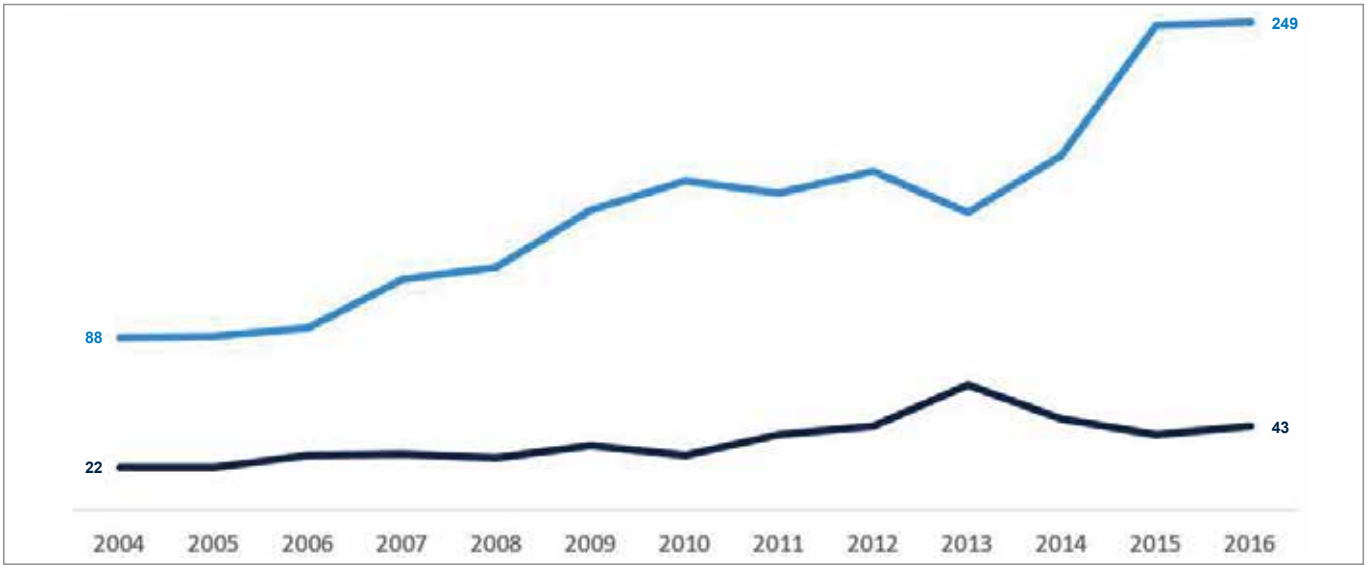

Extremitäten (Major-) Amputationen

Kritische Extremitätenischämie (PAVK Stadium III und IV) und akute Ischämie der unteren Extremitäten

Die Anzahl von Patienten mit amputationsbedrohter Extremität (PAVK Stadium III und IV, akute Extremitätenischämie) hat kontinuierlich zugenommen. Dennoch ist es gelungen die Anzahl sog. Major-Amputationen (Amputation des Ober- oder Unterschenkels) niedrig zu halten. Während 2004 noch ca. jeder vierte Patient (25%) mit einer der o.g. Diagnosen während des stationären Aufenthalts sein Bein verloren hat, war es im Jahr 2016 nur noch jeder siebte Patient (14%). Diese Verbesserung konnte duch eine intensivierte Therapie unserer Patienten mit offenen und endovaskulären Therapieverfahren erzielt werden. Im identischen Zeitraum ist die Anzahl sog. Minor-Amputationen (bei erhaltener Extremität) deutlich angestiegen (nicht abgebildet).

Krankenhausinfektionen - unser Vorgehen in Prophylaxe und Therapie

Screening und konsequente Vermeidung multiresistenter Krankenhauskeime

Multiresistente Erreger (MRE) sind Bakterien, die eine Widerstandsfähigkeit gegen einen Großteil der Antibiotika entwickelt haben. Das bedeutet, dass gegen diese Bakterien medizinische Medikamente nur eingeschränkt oder gar nicht wirksam sind. Am häufigsten kommt es zu Infektionen mit dem Krankenhauskeim MRSA (Methicillin-Resistenter Staphylococcus Aureus). Diese Erreger besiedeln Haut und Schleimhäute der oberen Atemwege. Dies kann zu Haut- und Wundentzündungen, Atemwegs- und Harnwegsinfektionen, Entzündungen von Organen oder gar zu einer Sepsis (Blutvergiftung) führen. Gerade bei Patienten in hohem Alter, einem schwachem Immunsystem und/oder chronischen Wunden, können MRSA-Infektionen schwer verlaufen. Da wir unter anderem genau diese Patienten behandeln, widmen wir uns konsequent der Eindämmung aller Risikofaktoren.

Um die Übertragung innerhalb der Klinik zu vermeiden, ist es wichtig, MRE- und insbesondere MRSA-Träger so früh wie möglich zu erkennen. **Aus diesem Grund wird in unserer Klinik jeder Patient vor stationärer Aufnahme auf MRSA untersucht.** In dem sogenannten MRSA-Screening werden mittels eines „Wattestäbchens“ von jedem Patienten jeweils ein Abstrich von Nasen- und Rachenschleimhaut genommen. Bei positivem Testergebnis werden MRSA-Träger grundsätzlich isoliert. Parallel dazu werden notwendige Gegenmaßnahmen angeordnet und jegliche Hygienemaßnahmen in allen Bereichen umgesetzt.



Screening Wattestäbchen

Aktion saubere Hände

Fast alle Infektionen werden weitestgehend durch die Hände übertragen. Aus diesem Grund geben wir unseren PatientInnen auch nicht bei jeder Visite die Hand. Außerdem engagieren wir uns bei der bundesweiten Kampagne *„Aktion saubere Hände“*. Ziel ist es, die Händedesinfektion in unserer Klinik zu verbessern, um das Risiko einer Übertragung von Keimen so gering wie irgend möglich zu halten.

Antibiotic Stewardship (ABS)

Um das beste klinische Behandlungsergebnis für unsere Patienten zu erreichen, führen wir das sog. Antibiotic Stewardship (ABS) durch. Dafür treffen sich wöchentlich Infektiologen, Fachapotheker für klinische Pharmazie, Mikrobiologen, Hygienebeauftragte und die behandelnden Ärzte, um individuelle Strategien bzw. Maßnahmen für den einzelnen Patienten festzulegen. Somit wird die Qualität der Antiinfektivabehandlung bezüglich Auswahl, Dosierung, Applikation und Anwendungsdauer gesichert.

Qualitätssicherungsverfahren und Surveillance

Des Weiteren nehmen wir am neuen QS-Verfahren *Vermeidung nosokomialer (im Krankenhaus erworben) Infektionen – postoperative Wundinfektionen (QSWI)*, das durch den GBA ab 2017 verpflichtend eingeführt wurde, teil. Seit vielen Jahren vergleichen wir unsere postoperativen Wundinfektionszahlen im Rahmen des Nationalen Referenzzentrums für Surveillance (Überwachung) von nosokomialen Infektionen. Um die Anzahl der postoperativen Wundinfektionen zu bestimmen, wird jeder Patient, bei dem eine ausgewählte Operation durchgeführt wurde, postoperativ mindestens bis zur Entlassung aus dem Krankenhaus weiterverfolgt.

Behandlung chronischer Wunden im Bereich der Extremitäten

Bei der PAVK im Stadium IV, also beim Vorliegen offener Wunden, schließt sich an die Verbesserung der Durchblutung eine meist operative Wundtherapie an. Diese reicht von operativen Wundreinigungen über Hauttransplantationen bis hin zu plastisch-chirurgischen Lappenplastiken.
Ist das betroffene Gewebe hierbei dauerhaft zerstört kann zudem eine Amputation nötig sein, vor allem bei infizierten Wunden und solchen, bei welchen Knochenschäden aufgetreten sind. Abhängig vom jeweiligen Befund muss das Ausmaß der Amputation festgelegt werden, von der Entfernung einzelner Zehen bis hin zur Oberschenkelamputation.

Links: Großes fibrin-belegtes Ulcus cruris; Mitte: Ulcus cruris nach lokaler Wundsäuberung; Rechts: Hauttransplantation

Lehre und Forschung zur PAVK und zur akuten Extremitätenischämie

Lehrveranstaltungen

An der Klinik und Poliklinik für Vaskuläre und Endovaskuläre Chirurgie legen wir besonderen Wert auf eine praxisnahe und problemorientierte Ausbildung. Folgende Lehrveranstaltungen werden angeboten:

- Wahlfach „Gefäßrekonstruktive Therapieverfahren“
- Biologie der Aorta und der peripheren Arterien
- Gefäßchirurgischer Ultraschallschnupperkurs
- Blockpraktikum Chirurgie, Anastomosenkurs und Vorklinikerkurs
- Interdisziplinäre Hauptvorlesung IVL 2.1 und 2.2
- Teilnahme am Simulationskurs und der PJ-Akademie

Für Fragen hierzu steht unser Lehrbeauftragter OA Dr. Franz Meisner (Tel. 089 4140 9557) zur Verfügung.

Klinische Forschung

Unsere Klinik führt folgende Projekte alleine oder in Kooperation durch:

- **VOYAGER PAD:** Eine internationale, multizentrische, randomisierte, doppelblinde, placebokontrollierte Phase-3-Studie zur Untersuchung der Wirksamkeit und Sicherheit von Rivaroxaban zur Verringerung des Risikos von schweren thrombotischen vaskulären Ereignissen bei Patienten mit einer symptomatischen peripheren Arterienerkrankung, die Verfahren zur Revaskularisation der unteren Extremitäten unterzogen werden
- **LUTONIX:** Ein prospektives, globales, multizentrisches Register, das die klinische Benutzung und Sicherheit des LUTONIX medikamentenbeschichteten PTA-Ballonkatheters zur Behandlung von Unterschenkelarterien in der realen klinischen Praxis untersucht
- **CRITISCH:** Nationales Register für die Erfassung und Analyse der verschiedenen Therapiestrategien für die kritische Beinischämie (CRITISCH Register)
- **Zilverpass:** Eine prospektive, multizentrische, randomisierte Studie zur Bewertung der Implantation Medikament-freisetzender Stents (Cooke Zilver PTX) im Vergleich zu einer Bypass-Operation bei Behandlung der femoropoplitealen TASC C&D Läsionen

Univ.-Prof. Dr. Lars Maegdefessel, Leiter der Sektion "Vaskuläre Biologie"

PD Dr. rer. nat. Jaroslav Pelisek, Leiter der "Munich Vascular Biobank"

Forschungsbereich "Vaskuläre Biologie und experimentelle Gefäßchirurgie"

Die Arbeitsgruppe „Vaskuläre Biologie und experimentelle Chirurgie“ (Leiter: Univ.-Prof. Dr. Lars Maegdefessel) beschäftigt sich mit der klinisch orientierten Grundlagenforschung.

- Neue Therapieformen zur Behandlung von abdominellen Aortenaneurysmen und Stenosen der Halsschlagader. Die Arbeitsgruppe untersucht die Rolle von nichtkodierenden RNAs, und die Möglichkeit diese in der zukünftigen interventionellen Therapie des Aortenaneurysmas und der Halsschlagader-Stenose zu etablieren.
- Des Weiteren erforscht die Arbeitsgruppe neue molekulare Marker in vaskulären Krankheitsbildern, die in der Prävention und der Beurteilung einer erfolgten Behandlung zukünftig von Bedeutung sein könnten (sogenannte Biomarker).

Vaskuläre Versorgungsforschung

Neben den o.g. Forschungsfeldern ist die wissenschaftliche Analyse der bundesweiten Versorgungssituation von Gefäßerkrankungen ein Schwerpunkt unserer Klinik. Der wesentliche Unterschied zu den anderen Feldern besteht darin, dass sich die wissenschaftlichen Fragestellungen nicht auf Zellen, Gewebe oder einzelne Patienten beziehen, sondern auf die Bevölkerung als Ganzes. Hierdurch soll die Versorgungssituation analysiert werden, um aus den Rückschlüssen auf lange Sicht eine hochwertige flächendeckende Versorgung durch Gefäßspezialisten zu erreichen. Aktuell untersuchen wir in Kooperation mit dem Statistischen Bundesamt in Wiesbaden folgende Fragestellungen:

- Veränderung der Krankenhauskennzahlen von DiabetikerInnen mit vaskulären Komplikationen in Deutschland
- Operative Versorgung von DiabetikerInnen mit vaskulären Komplikationen in Deutschland

Weitere Fragen?

Gerne besprechen wir mit Ihnen Ihren Befund oder den Ihres Patienten.

Hierzu bitten wir Sie als Patient um Terminvereinbarung in unserer **Sprechstunde unter Tel. 089 4140 6666.**

Allen ärztlichen KollegInnen bieten wir unsere *interdisziplinären Fallbesprechungen* (Montag 16:00 Uhr, Mittwoch und Freitag 8:00 Uhr, Seminarraum der Klinik für Vaskuläre und Endovaskuläre Chirurgie) zur Teilnahme an. Sie können uns aber auch gerne telefonisch über unser Sekretariat (Tel. 089 4140 2167) erreichen.

Darüber hinaus finden Sie im Internet auf den Web-Seiten unserer Klinik, sowie verschiedener medizinischer Fachgesellschaften und Fachverbänden eine Vielzahl von weiterführenden Informationen.

Für dringliche Anfragen und Notfälle können Sie jederzeit über Tel. 089 4140 5007 den Dienstarzt oder Tel. 089 4140 7772 einen Oberarzt sprechen.

Weitergehende Informationen

Klinik und Poliklinik für Vaskuläre und Endovaskuläre Chirurgie am Klinikum rechts der Isar	www.gchir.mri.tum.de
Klinikum rechts der Isar der Technischen Universität München (TUM)	www.mri.tum.de
Münchner Aorten Centrum (MAC) der TUM	www.aortenzentrum-muenchen.de
Weisse Liste	www.weisse-liste.de/de/krankenhaus
Deutsche Gesellschaft für Gefäßchirurgie und Gefäßmedizin (DGG)	www.gefaesschirurgie.de
Deutsche Gesellschaft für Phlebologie (DGP)	www.phlebology.de
Stiftung VASCULAR INTERNATIONAL	www.vascular-international.org/de
DEGUM – Deutsche Gesellschaft für Ultraschall in der Medizin e.V.	www.degum.de
Deutsche Gesellschaft für Angiologie (DGA)	www.dga-gefaessmedizin.de
Deutsche Gesellschaft für Innere Medizin (DGIM)	www.dgim.de/
Deutsche Gesellschaft für Chirurgie (DGCh)	www.dgch.de/
World Health Organization (WHO)	www.who.int/
Arbeitsgemeinschaft Wissenschaftlich-Medizinischer Fachgesellschaften (AWMF)	www.awmf.org/

GEFÄSSLEXIKON

Amputation	Abtrennung eines Körperteiles
Anämie	Blutarmut
Anamnese	Krankengeschichte der Patientin/des Patienten
Angiographie	Darstellung der Gefäße mittels diagnostischer Bildgebungsverfahren
Aneurysma	Erweiterung eines arteriellen Gefäßes, zumeist erworbene Wandveränderungen
Antikoagulation	Gabe eines Medikamentes zur Hemmung der Blutgerinnung
Aorta	Hauptschlagader des Körpers
Arteria Femoralis	Oberschenkelarterie/ Leistenschlagader
Arterie (A.)	Schlagader
Arteriosklerose	Ablagerung von Fett, Thromben, Bindegewebe und Kalk in den Blutgefäßen (Arterienverkalkung)
Ballondilatation	Aufdehnung einer Verengung oder eines Verschlusses mittels Ballonkatheter
Bypass	Operativ erstellte Überbrückung einer Engstelle (Stenose)
Claudicatio Intermittens	Schmerzen in den Beinen aufgrund Durchblutungsstörung
Computertomographie (CT)	Röntgenuntersuchung zur Darstellung von einzelnen Körperabschnitten
Computertomographie-Angiographie (CTA)	CT-Untersuchung mit Kontrastmittel
Duplexuntersuchung	Ultraschalluntersuchung
Elektrokardiogramm (EKG)	Aufzeichnung der elektrischen Aktivitäten aller Herzmuskelfasern
Embolie	Verschluss eines Blutgefäßes
Embolus	Gerinnsel im Blutstrom
Endoprothese	Implantate, die natürliche Körperstrukturen wie Gelenke oder Blutgefäße ersetzen
Endovaskulär	Das Innere eines Gefäßes betreffend
Extremitäten	Arme und Beine
Femoral	zum Oberschenkel gehörig
Heparin	Körperstoff zur Hemmung der Blutgerinnung
Hybrid-OP	Moderner Operationssaal, in dem offene Operationen mit diversen Katheter-Techniken kombiniert werden können
Implantation	Einbringen von Ersatzmaterial in den Körper
Kardiovaskulär	Herz-Kreislauf betreffend
Katheter	Instrument zur Einführung in Hohlorgane für diagnostische oder therapeutische Zwecke
Konservativ	Therapie ohne operativen Eingriff
Kontrastmittel	Injizierte Lösung zur besseren Darstellung und Erkennbarkeit anatomischer Strukturen bei bildgebenden Verfahren
Minimal-invasiv	Eingriff mit kleinstmöglichem Aufwand
MRGN	Multiresistente gramnegative Bakterien
MRSA	Methicillin-resistenter Staphylococcus aureus (Krankenhauskeim)
Magnetresonanzangiographie (MRA)	Kernspintomographie mit Kontrastmittel zur Darstellung der Gefäße
Magnetresonanztomographie (MRT)	Kernspintomographie zur Darstellung einzelner Körperabschnitte
Nekrose	Abgestorbenes Gewebe
Periphere arterielle Verschlusskrankheit (PAVK)	Durchblutungsstörungen
PTA	Perkutane transluminale Angioplastie; Erweiterung eines Gefäßes mittels Katheter
Sonographie	Ultraschalluntersuchung
Stent/Stentgraft	Medizinisches Implantat, das in Hohlorgane eingebracht wird, um sie offen bzw. durchlässig zu halten
Thrombektomie	Operative Entfernung eines Blutgerinnsels (Thrombus) aus einem Blutgefäß
Thrombus	Blutgerinnsel
Ulcus	Defekt der Haut, Wunde
Ulcus cruris	Offenes Bein
Venen-Bypass	Bypass-Eingriff unter Verwendung einer körpereigenen Vene

Impressum

Redaktion:
Univ.-Prof. Dr. med. Hans-Henning Eckstein
PD Dr. med. Alexander Zimmermann
Dr. med. Thomas Stadlbauer
Kerstin Stoklasa
Dr. rer. medic. Eva Knipfer
Katharina Beck

Layout/Gestaltung/Satz:
Katharina Beck, MRI

Bildnachweise:
Deutsche Gesellschaft für Angiologie (DGA): S. 10,12
istock - loveguli: S. 1
Institut für Radiologie, MRI: S. 16,20,25
Intervascular Datascope: S. 20,21,26,34
Jörg Rüdiger Siewert; S. 14,34
Jürgen Engel Architekten: S. 4
Michael Stobrawe, MRI: S. 6,7,8,9,15,16,18,23,29,35,36,37,41,42,43,44
Nerthuz, istockphoto.com: S. 13
Univ.-Prof. Dr. med. Hans-Henning Eckstein, MRI: S. 3,11,15,16,17,19,24,31,33,40,41
VFED - Verband für Ernährung und Diätetik e.V.: S. 18
Wiki Commons: S. 18

Herausgeber:
Klinikum rechts der Isar
Klinik und Poliklinik für Vaskuläre und
Endovaskuläre Chirurgie
Direktor: Univ.-Prof. Dr. med. Hans-Henning Eckstein

Kontakt:
Ismaninger Straße 22
81675 München
gefaesschirurgie@mri.tum.de
www.gchir.mri.tum.de

© Klinikum rechts der Isar, Januar 2018

Klinikum rechts der Isar
Klinik und Poliklinik für Vaskuläre und Endovaskuläre Chirurgie
Direktor: Univ.-Prof. Dr. med. Hans-Henning Eckstein

Ismaninger Straße 22
81675 München
gefaesschirurgie@mri.tum.de
www.gchir.mri.tum.de

DIE DEUTSCHEN UNIVERSITÄTSKLINIKA

AKTIONSBÜNDNIS PATIENTENSICHERHEIT

50 JAHRE UNIVERSITÄTS KLINIKUM RECHTS DER ISAR